

# Laparoskopsko liječenje hijatalne hernije i gastroezofagealne refluksne bolesti u Općoj bolnici Zadar

---

Režan, Dora

Master's thesis / Diplomski rad

2024

Degree Grantor / Ustanova koja je dodijelila akademski / stručni stupanj: **University of Zadar / Sveučilište u Zadru**

Permanent link / Trajna poveznica: <https://um.nsk.hr/um:nbn:hr:162:523065>

Rights / Prava: [In copyright](#) / [Zaštićeno autorskim pravom.](#)

Download date / Datum preuzimanja: **2024-12-26**



Sveučilište u Zadru  
Universitas Studiorum  
Jadertina | 1396 | 2002 |

Repository / Repozitorij:

[University of Zadar Institutional Repository](#)



zir.nsk.hr



DIGITALNI AKADEMSKI ARHIVI I REPOZITORIJI

Sveučilište u Zadru  
Odjel za zdravstvene studije  
Sveučilišni diplomski studij  
Sestrinstvo



**Dora Režan**

**Laparoskopsko liječenje hijatalne hernije i  
gastroezofagealne refluksne bolesti u Općoj bolnici  
Zadar**

**Diplomski rad**

Zadar, 2024.

Sveučilište u Zadru  
Odjel za zdravstvene studije  
Sveučilišni diplomski studij  
Sestrinstvo

Laparoskopsko liječenje hijatalne hernije i gastroezofagealne refluksne bolesti u Općoj  
bolnici Zadar

Diplomski rad

Student/ica:

Dora Režan, bacc. med. techn.

Mentor/ica:

doc. prim. dr. sc. Jakov Mihanović, dr. med.

Zadar, 2024.

UNIVERSITY OF ZADAR  
DEPARTMENT OF HEALTH STUDIES  
GRADUATE STUDY OF NURSING

Dora Režan

Laparoscopic treatment of hiatal hernia and gastroesophageal reflux disease in  
Zadar General Hospital  
Graduation thesis

Mentor: Asst. Prof. Jakov Mihanović MD PhD

Zadar, 2024.



## Izjava o akademskoj čestitosti

Ja, **Dora Režan**, ovime izjavljujem da je moj **diplomski** rad pod naslovom **Laparoskopsko liječenje hijatalne hernije i gastroezofagealne refluksne bolesti u Općoj bolnici Zadar** rezultat mojega vlastitog rada, da se temelji na mojim istraživanjima te da se oslanja na izvore i radove navedene u bilješkama i popisu literature. Ni jedan dio mojega rada nije napisan na nedopušten način, odnosno nije prepisan iz necitiranih radova i ne krši bilo čija autorska prava.

Izjavljujem da ni jedan dio ovoga rada nije iskorišten u kojem drugom radu pri bilo kojoj drugoj visokoškolskoj, znanstvenoj, obrazovnoj ili inoj ustanovi.

Sadržaj mojega rada u potpunosti odgovara sadržaju obranjenoga i nakon obrane uređenoga rada.

Zadar, 2024.

## **ZAHVALA**

Zahvaljujem se svojoj obitelji na neizmjernoj podršci tijekom studiranja, kao i mojim kolegicama iz JIL-a na savjetima i motivaciji.

Zahvaljujem se i svom mentoru doc. dr. sc. Jakovu Mihanoviću, dr. med. na korisnim savjetima i sugestijama tijekom pisanja ovog diplomskog rada.

# SADRŽAJ

1. UVOD:.....	1
2. HIJATALNA HERNIJA .....	2
2.1. Etiologija.....	2
2.2. Anatomska podjela hijatalne hernije .....	2
2.3. Dijagnostika hijatalne hernije.....	5
3. LIJEČENJE HIJATALNE HERNIJE .....	6
3.1 Kirurško liječenje hijatalne hernije.....	7
3.1.1. Fundoplikacija.....	8
4. GASTROEZOFAGEALNA REFLUKSNA BOLEST.....	10
4.1. Liječenje.....	10
5. CILJEVI I METODE ISTRAŽIVANJA.....	12
5.1. Ciljevi .....	12
5.2. Istraživanje i metode .....	12
6. REZULTATI .....	13
6.1. Opći podatci o bolesnicima .....	13
6.2. Komorbiditet operiranih bolesnika .....	16
6.3. ASA klasifikacija .....	17
6.4. Ezofagealni (tipični) simptomi .....	18
6.5. Ekstraefagealni (atipični) simptomi .....	19
6.6. Obrada bolesnika prije operacije .....	20
6.7. Tehnike i dodatne operacije.....	22
6.8. Poslijeoperacijske komplikacije i duljina boravka u bolnici nakon operacije.....	24
7. RASPRAVA .....	28
9. LITERATURA.....	32
10. Životopis .....	34

## **POPIS KORIŠTENIH KRATICA:**

GERB – Gastroezofagealna refluksna bolešt

PEH – Paraezofagealna hijatalna hernija

EGDS – Ezofagogastroduodenoskopija

CT – Kompjuterizirana tomografija



## SAŽETAK:

**Uvod:** Hijatalna hernija je stanje u kojem dio želuca izlazi kroz otvor dijafragme u prsni koš, što može izazvati gastroezofagealnu refluksnu bolest (GERB) i druge simptome poput žgaravice, regurgitacije, boli u epigastriju i prsima te kroničnog kašlja. Zbog preklapanja simptoma s drugim probavnim problemima, dijagnoza može biti izazovna. Napretkom istraživanja otkriveni su značajni patofiziološki mehanizmi koji povezuju hijatalnu herniju i GERB. Rano proučavanje fokusiralo se na lokalnu patofiziologiju, dok se sada više pažnje pridaje međusobnoj povezanosti simptoma i dijagnostičkim aspektima, s ciljem boljeg tretmana i razumijevanja bolesti.

**Cilj:** Glavni cilj istraživanja je analizirati laparoskopskog liječenja hijatalne hernije i GERB-a kod bolesnika operiranih navedenom metodom u Općoj bolnici Zadar.

**Ispitanici i metode istraživanja:** U istraživanju će se koristiti podatci svih bolesnika s dijagnosticiranu simptomatsku hijatalnu herniju i GERB operiranih laparoskopskom metodom u razdoblju od 2015. do 2023. godine. Koristiti će se podatci iz bolničkog informacijskog sustava Opće bolnice Zadar. Nakon što se prikupe relevantni podatci, provest će se analiza koristeći deskriptivne statističke metode i program Microsoft Excel.

**Rezultati:** Istraživanjem je obuhvaćeno ukupno 51 bolesnik operiran laparoskopskom metodom u periodu od 2015. do 2023. godine.

**Zaključak:** Zaključak ovog istraživanja naglašava važnost prepoznavanja i pravovremenog liječenja hijatalne hernije i GERB-a, posebno s obzirom na njihov utjecaj na kvalitetu života pacijenata. Laparoskopska metoda liječenja pokazala se kao učinkovita opcija s niskom stopom komplikacija, pružajući pacijentima brži oporavak i bolje postoperativne rezultate. Obzirom na rezultate istraživanja provedenog na pacijentima u Općoj bolnici Zadar, laparoskopska kirurgija se može smatrati zlatnim standardom u liječenju hijatalne hernije i GERB-a.

**Ključne riječi:** *hijatalna hernija, GERB, patofiziologija, simptomi, kvaliteta života*

## **SUMMARY:**

**Introduction:** Hiatal hernia is a condition where a part of the stomach protrudes through an opening in the diaphragm into the chest cavity, which can cause gastroesophageal reflux disease (GERD), and other symptoms such as heartburn, regurgitation, abdominal and chest pain, and chronic cough. Due to symptom overlap with other digestive issues, diagnosis can be challenging. Advances in research have revealed significant pathophysiological mechanisms linking hiatal hernia and GERD. Early studies focused on local pathophysiology, whereas current research emphasizes the interconnection of symptoms and diagnostic aspects to improve disease management and understanding.

**Objective:** The main aim of this study is to analyze the laparoscopic treatment of hiatal hernia and GERD, with a particular focus on the case presentation of patients treated using this method at the General Hospital Zadar.

**Participants and Methods:** The study will utilize data from all patients diagnosed with hiatal hernia who underwent laparoscopic surgery between 2015 and 2023. The analysis will be based on the hospital information system (BIS) of the General Hospital Zadar to present patient cases. After collecting relevant data using case presentation forms, data will be analyzed using descriptive statistical methods and Microsoft Excel.

**Results:** The database search identified a total of 49 patients who underwent laparoscopic surgery between 2015 and 2023. Five patients were excluded from further analysis due to insufficient data, resulting in a final analysis of 44 patients.

**Conclusion:** This study emphasizes the importance of recognizing and treating hiatal hernia and gastroesophageal reflux disease (GERD) promptly, particularly considering their impact on patients' quality of life. Laparoscopic treatment has proven to be an effective option with a low complication rate, offering patients quicker recovery and better postoperative outcomes. Based on the study's overall results conducted at the General Hospital Zadar, laparoscopic surgery can be considered the gold standard in treating hiatal hernia, potentially reducing GERD symptoms.

**Keywords:** *hiatal hernia, GERD, pathophysiology, symptoms, quality of life*

## 1. UVOD:

Hijatalna hernija je izbočenje dijela želuca kroz otvor kroz koji jednjak prolazi kroz dijafragmu i ulazi u prsni koš. To može uzrokovati gastroezofagealnu refluksnu bolest (GERB) i druge simptome, koje možemo podijeliti na ezofagealne (žgaravicu, regurgitaciju, grčeve u trbuhu i bol u prsima) i ekstraefagealne (kronični kašalj, promuklost, nadraženo grlo, astma, loš zadah, sinusitis). Unatoč čestoj pojavi, dijagnoza i liječenje hijatalne hernije mogu biti izazovni jer se njezini simptomi često preklapaju s drugim probavnim problemima. U posljednjih nekoliko desetljeća, patofiziologija gastroezofagealne refluksne bolesti (GERB) i hijatalne hernije prošla je značajne promjene. Proučavanje GERB-a i hijatalne hernije promijenilo je tumačenje njihove patofiziologije. Ranije su se GERB i hijatalna hernija objašnjavale lokalnom patofiziologijom, naglasak je bio na snižavanju tonusa mišića ždrijela i promjeni položaja pacijenta tijekom spavanja, te upotrebi antacidnih i prokinetičkih lijekova za ublažavanje simptoma. Hijatalna hernija se često javlja kod pacijenata s GERB-om i može pridonijeti samoj patogenezi. Stoga, nužno je razumjeti dijagnostičke značajke ovih dviju bolesti i njihovu međusobnu povezanost, s ciljem postizanja najboljeg mogućeg tretmana. U ovom radu bit će objašnjeni ključni patofiziološki mehanizmi koji dovode do GERB-a i hijatalne hernije, a isto tako bit će prikazani mogući simptomi u bolesnika sa hijatalnom hernijom i GERB-om, kao i postojeći terapijski pristupi i tehnike liječenja (1).

## 2. HIJATALNA HERNIJA

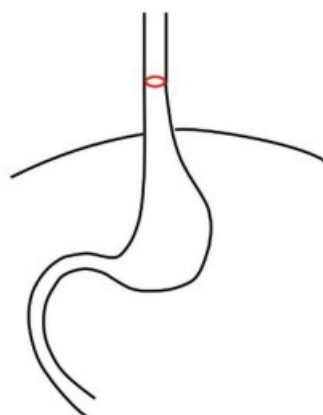
Hijatalna hernija predstavlja protruziju gornjeg dijela želuca ili drugih unutarnjih organa kroz otvor na dijafragmi koji se zove hijatus (lat. *hiatus*). Opuštanje hijatusa može rezultirati refluksum želučanog sadržaja u jednjak, što se smatra glavnim uzrokom razvoja gastroezofagealne refluksne bolesti (GERB) (1).

### 2.1. Etiologija

Hijatalne hernije mogu biti urođene ili stečene. Starenjem se povećava učestalost ove pojave, jer se smatra da slabljenje mišića i gubitak fleksibilnosti i elastičnosti s godinama povećavaju rizik za razvoj hijatalne hernije. Također su prisutni i drugi faktori rizika, poput povišenog intraabdominalnog tlaka, što je najčešće posljedica pretilosti, trudnoće, kronične opstruktivne bolesti pluća i kronične opstipacije. Pored toga, traumatske ozljede, starost, prethodne operacije i genetika uvelike imaju ulogu u razvoju hijatalne hernije (1).

### 2.2. Anatomska podjela hijatalne hernije

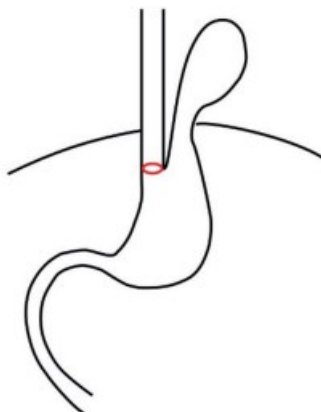
**Tip I** ili klizne hernije - povezane su sa simetričnim uzdizanjem želuca kroz dijafragmalni hijatus. Tip I čini više od 90% slučajeva hijatalne hernije i poznate su po svojoj čestoj povezanosti s GERB-om. Također su povezani s težim stupnjevima ezofagitisa i Barrettovog jednjaka. Hijatalna hernija tipa I često ne pokazuje simptome i obično se otkriva slučajno. Kada se simptomi jave, najčešće su povezani s gastroezofagealnom refluksnom bolešću (GERB) i mogu se podijeliti na tipične i atipične (2).



**Slika 1.** Hijatalna hernija tip I. Preuzeto:

[https://www.researchgate.net/publication/372296101\\_Hiatal\\_Hernia\\_Surgery](https://www.researchgate.net/publication/372296101_Hiatal_Hernia_Surgery) (16.08.2024.)

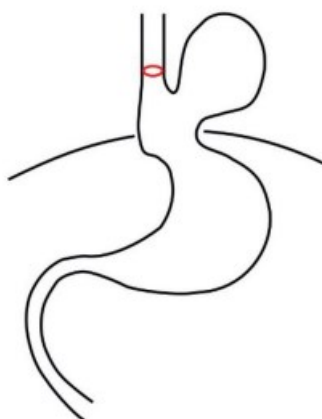
**Tip II** ili čiste paraezofagealne hernije - dio želučanog fundusa protrudira kroz hijatus uz jednjak, dok ostatak želuca ostaje na svom normalnom anatomskom položaju (2).



**Slika 2.** Hijatalna hernija tip II. Preuzeto:

[https://www.researchgate.net/publication/372296101\\_Hiatal\\_Hernia\\_Surgery](https://www.researchgate.net/publication/372296101_Hiatal_Hernia_Surgery) (16.08.2024.)

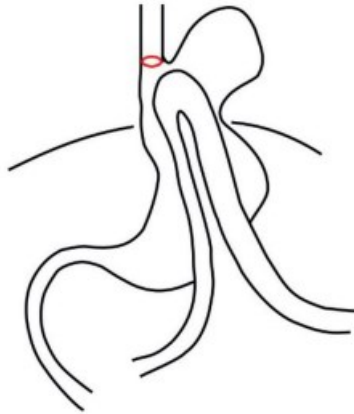
**Tip III** su kombinacija tipova I i II, gdje se i želučani fundus i gastroezofagealni spoj protrudiraju kroz hijatus. Fundus želuca je iznad gastroezofagealnog spoja (2).



**Slika 3.** Hijatalna hernija tip III.

Preuzeto: [https://www.researchgate.net/publication/372296101\\_Hiatal\\_Hernia\\_Surgery](https://www.researchgate.net/publication/372296101_Hiatal_Hernia_Surgery)  
(16.08.2024.)

**Tip IV** hernije sadrži ostale organe osim želuca (npr. tanko crijevo, debelo crijevo, omentum, gušteraču ili slezenu) (2).



**Slika 4.** Hijatalna hernija tip IV. Preuzeto:

[https://www.researchgate.net/publication/372296101\\_Hiatal\\_Hernia\\_Surgery](https://www.researchgate.net/publication/372296101_Hiatal_Hernia_Surgery) (16.08.2024.)

**Tipovi II - IV** se nazivaju paraezofagealne hernije, a njihova glavna klinička važnost je u potencijalnom uklještenju (inkarceraciji), posljedičnoj ishemiji uklještenih organa, opstrukciji želuca ili volvulusa želuca (engl. „*upside-down stomach*“). Anatomski podjela hijatalne hernije je posebno važna u odnosu na pristup liječenju, jer su indikacije za kirurški zahvat različite za klizne i paraezofagealne hernije (2).

Paraezofagealna hijatalna hernija (PEH) može biti asimptomatska, ali također može imati povremene ili stalne simptome. Najčešći znakovi PEH-a su bol iza prsne kosti nakon obroka, bol u epigastričnom području, osjećaj nadutosti, povraćanje, mučnina i regurgitacija. S druge strane, simptomi karakteristični za GERB, poput žgaravice, rjeđe se javljaju kod ovog stanja. Kompresija mediastinuma uzrokovana želucom koji se nalazi u prsnoj šupljini može izazvati srčane smetnje, poput aritmija, te respiratorne probleme, poput otežanog disanja (dispneja) (2).

PEH može dovesti do akutnih komplikacija zbog mehaničke opstrukcije želuca. Najčešće komplikacije uključuju:

**Želučani volvulus** – javlja se kod većih hijatalnih hernija, što može rezultirati disfagijom, opstrukcijom, pa čak i strangulacijom želuca, što dovodi do nekroze tkiva. Klinički simptomi uključuju intenzivnu bol u prsima ili epigastričnom području te nagon na povraćanje ali bez sadržaja (2).

**Krvarenje** – najčešće nastaje zbog erozija ili ulkusa na želucu, koje su rezultat mehaničkog pritiska dijafragme. Ova lezija naziva se Cameronov ulkus, a odnosi se na ulkus lokaliziran na sluznici želuca na kilnom vratu koji nastaje zbog kronične mehaničke iritacije kod pacijenata s PEH-om. Može izazvati akutno krvarenje u gornjem dijelu gastrointestinalnog trakta ili kronično krvarenje koje se manifestira kao anemija zbog manjka željeza (mikrocitna anemija) (2).

Prepoznavanje i pravovremeno liječenje PEH-a od ključne je važnosti kako bi se izbjegle ozbiljne komplikacije poput volvulusa ili gastrointestinalnog krvarenja, koje mogu ugroziti život pacijenta (2).

### **2.3. Dijagnostika hijatalne hernije**

Dijagnoza hijatalne hernije može biti izazovna zbog pomaka u anatomiji spoja jednjaka i želuca tijekom gutanja, disanja i kretanja. Potpuna anamneza i fizički pregled su obvezni, jer mogu otkriti simptome koji prije nisu bili vidljivi (3).

Radiološko snimanje akta gutanja kontrasta (pasaža jednjaka) daje vrijedne informacije o funkciji jednjaka i položaju gastroezofagealnog spoja. Većina studija se slaže da pasaža jednjaka još uvijek ostaje bitna u dijagnostici hijatalne hernije, te se ovom metodom može dijagnosticirati aksijalna hernija veća od 2 cm. Metoda također može pomoći u dijagnostici kratkog jednjaka. Glavna mana ovog načina postavljanja dijagnoze je izlaganje zračenju. Rizici povezani s izlaganjem zračenju se akumuliraju tijekom vremena i tijesno su povezani s brojem rendgenskih pregleda kojima je bolesnik izložen tijekom svog života (3).

Ezofagogastroduodenoskopija (EGDS), za razliku od pasaže, ima prednost stvarnog vremenskog analiziranja sluznice jednjaka, želuca i dvanaesnika. EGDS može otkriti erozivni ezofagitis, Barrettov jednjak, Cameronov ulkus pa čak i lezije sumnjive na malignitet. Međutim, često nije u mogućnosti vizualizirati i precizno procijeniti veličinu hijatalne hernije, posebice kada se radi o herniji tipa I (3).

Iako se računalna tomografija (CT) ne preporučuje kao rutinski pregled za dijagnozu hijatalne hernije, može biti korisna za pružanje dodatnih informacija o lokaciji i vrsti hernije, te se obično otkriva slučajno tijekom CT pregleda iz nekog drugog razloga. CT se preporučuje kao metoda za isključivanje komplikacija poput perforacije, pneumoperitoneuma ili pneumomediastinuma kod pacijenata sa simptomatskom hijatalnom hernijom. Za paraezofagealnu herniju, CT je korisna metoda za procjenu volvulusa želuca (3).

### 3. LIJEČENJE HIJATALNE HERNIJE

Veličina kile, iako značajna, nije uvijek pouzdan pokazatelj za odluku o kirurškom zahvatu. Naime, male kile ponekad mogu uzrokovati ozbiljne simptome, dok se velike kile jednjaka često otkrivaju slučajno, tijekom ispitivanja i liječenja drugih medicinskih problema (3).

Cilj konzervativnog pristupa je smanjiti gastroezofagealni refluks te razrijediti ili neutralizirati peptički učinak regurgitirane tekućine. Liječenje obuhvaća prilagodbu prehrane, neutralizaciju želučane kiseline, redukciju prekomjerne tjelesne težine te preporuke o pravilnom držanju tijekom obroka i spavanja. Sjedenje u strogo uspravnom položaju tijekom jela često donosi olakšanje, a podizanje uzglavlja kreveta za 10 do 20 centimetara omogućuje poluuspravan položaj tijekom spavanja. Međutim, podizanje glave pomoću jastuka može biti kontraproduktivno, jer izaziva pregibanje tijela u području rebara, što stvara dodatni pritisak na gornji dio trbuha i povećava intraabdominalni tlak. Postupno spuštanje tijela od glave prema nogama omogućuje gravitaciji da odvodi želučane sokove dalje od donjeg dijela jednjaka bez utjecaja na intraabdominalni tlak. Razlozi za neuspjeh ovog pristupa su brojni, a najčešće uključuju pretilost i visoku razinu peptičke aktivnosti. Izraziti gastroezofagealni refluks nastaje zbog anatomskih i fizioloških poremećaja na području ezofagogastričnog prijelaza, točnije sfinktera kardije jednjaka koje konzervativno liječenje ne može ispraviti. Poznato je da normalna struktura ezofagealnog sfinktera (kardija) sprječava abnormalnu regurgitaciju. Ova zaštita djeluje čak i kada je intraabdominalni tlak viši od torakalnog za 4 do 12 milimetara žive. Kod zdrave osobe čak niti stajanje na glavi ne dovodi do vraćanja želučanog sadržaja u jednjak. Također, moguće je normalno piti vodu u obrnutoj poziciji bez rizika od regurgitacije. Ovo sugerira da se, iako se ezofagealni sfinkter otvara kako bi omogućio prolaz hrane i tekućina, valvularni mehanizam učinkovito sprječava povratak sadržaja čak i u ekstremnim uvjetima. Ove fiziološke činjenice potvrđuju postojanje dinamičkog sfinkternog mehanizma koji štiti jednjak dok god je anatomska struktura netaknuta. Uobičajeno je da se zadnja dva do tri centimetra jednjaka nalaze ispod dijafragme, izložena pozitivnom intraabdominalnom tlaku. Funkcionalnost ezofagealnog sfinktera u velikoj mjeri ovisi o očuvanju normalnih anatomskih odnosa u području hijatusa dijafragme. Međutim, s vremenom, zbog starenja, povećanja tjelesne mase ili drugih faktora, dolazi do slabljenja i širenja hijatusa, što dovodi do progresivnog slabljenja i izduživanja ligamenta, koje je dodatno potaknuto silom prema gore,



nastalom zbog razlike u pozitivnom tlaku unutar abdomena i negativnom tlaku u prsnom košu (4).

### **3.1 Kirurško liječenje hijatalne hernije**

Kirurška rekonstrukcija hijatalne kile jednjaka temelji se na konceptu restauracije mehanizma sfinktera, kao i na ponovnom uspostavljanju normalne anatomije hijatusa i ezofagogastričnog spoja. Tijekom operativnog zahvata uklanjanja se kilna vreća, jednjak se mobilizacijom produžuje i kardija se vraća ispod razine dijafragme. Hijatus se šivanjem sužava tj. kalibrira na fiziološki promjer - toliko da krura „ljube“ jednjak, a ne stiskaju ga. Nakon toga se pojača (augmentira) Hissov kut, a to je kut između jednjaka i fundusa koji je ključan za antirefluksnu funkciju kardije. Ovo je prvi dio fundoplikacije koja može imati niz varijanti i kojom se dodatno pojačava antirefluksni mehanizam. Ovim postupkom obnavljaju se normalni anatomske odnosi i fiziološka funkcionalnost (5).

Tri su glavna kirurška pristupa za korekciju hijatalne hernije: laparoskopija, klasični transabdominalni pristup i klasični transtorakalni pristup (6).

**Laparoskopski pristup** za popravak hijatalne hernije nudi odlične postoperativne rezultate uz nisku stopu komplikacija i smrtnosti. Ovaj pristup ima dodatne prednosti poput kraćeg vremena boravka u bolnici, manje postoperativne boli i boljih estetskih rezultata. Danas je laparoskopija zlatni standard u liječenju GERB-a i hijatalne hernije (6).

**Klasični transabdominalni pristup** postiže slične rezultate kao laparoskopija, ali ima višu stopu komplikacija i duže vrijeme hospitalizacije. Ovaj pristup se koristi kada laparoskopija nije moguća ili je previše zahtjevna. Indikacije za otvorenu abdominalnu kirurgiju uključuju pacijente s prethodnim višestrukim operacijama na gornjem dijelu trbuha, pacijente koji zbog anestezioloških razloga ne podnose laparoskopiju ili situacije koje zahtijevaju posebnu tehniku (kao što su složene hijatalne hernije, hitna stanja ili nedostatak iskustva) (6).

**Klasični transtorakalni pristup** uključuje najduži boravak u bolnici, veću potrebu za mehaničkom ventilacijom nakon operacije i najveći rizik od plućne embolije. Prednosti ovog pristupa su bolja vizualizacija i lakša mobilizacija jednjaka te izvedba postupka produženja jednjaka. Transtorakalni pristup se koristi za pacijente s velikim hijatalnim hernijama (tip IV) koji nisu pogodni za transabdominalni popravak (6).

### 3.1.1. Fundoplikacija

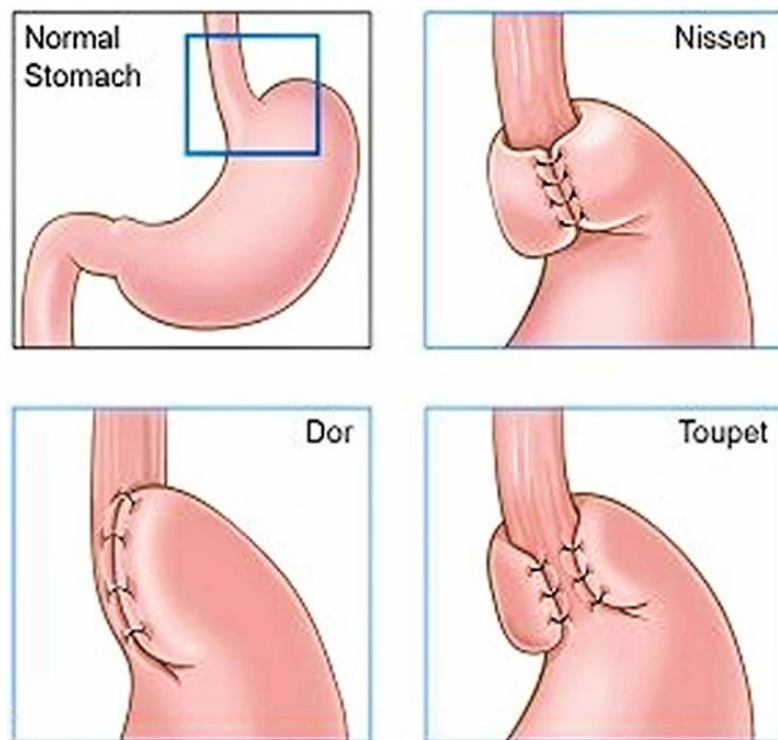
Fundoplikacija je kirurška procedura koja uključuje omotavanje fundusa želuca oko jednjaka kako bi se stvorio jednosmjerni ventil, koji omogućuje prolaz hrane u želudac, dok sprječava povratak želučanog sadržaja u jednjak. Ovaj postupak je ključan za poboljšanje kvalitete života nakon operacije i smanjenje simptoma GERB-a. Postoje tri glavne metode fundoplikacije: kompletna stražnja (posteriorna) od 360° po Nissenu, djelomična (parcijalna) stražnja (posteriorna) od 270° po Toupetu i djelomična (parcijalna) prednja (anteriorna) od 180° po Doru (6).

Najčešće korištena metoda je kompletna stražnja fundoplikacija nazvana po njemačkom kirurgu Rudolphu Nissenu. Ova metoda zahtijeva rezanje kratkih želučanih arterija kako bi se fundus potpuno, bez napetosti (tenzije), omotao oko kardije jednjaka. Mobilizirani fundus se pomiče prema desnoj strani iza jednjaka kako bi se formirao potpuni omotač, koji se zatim spaja s lijevim dijelom fundusa sprijeda. Oba dijela fundusa se šivaju zajedno i pričvršćuju na prednju stijenk jednjaka s 2-3 neresorptivna (trajna) šava. Duljina ove fundoplikacije je 2–3 cm pa se u kirurškom žargonu naziva „*short floppy Nissen*“. Dulji segment fundoplikacije ili šivanje pod tenzijom gotovo sigurno dovodi do privremene ili trajne disfagije (otežano gutanje) (6).

Stražnju fundoplikaciju od 270°, koju je uveo francuski kirurg André Toupet, predstavlja djelomičnu posteriornu fundoplikaciju. Postupak započinje sličnim koracima kao kod Nissenove fundoplikacije, ali se fundus fiksira šavovima na desnu i lijevu stijenk jednjaka, dok prednja stijenka jednjaka ostaje slobodna, stvarajući omotač od 270° (6).

Prednja fundoplikacija od 180°, koju je uveo francuski kardiokirurg Vincent Dor je djelomična anteriorna fundoplikacija. Početni koraci ovog postupka su slični onima kod posteriorne fundoplikacije, ali se fundus omota sprijeda oko jednjaka i fiksira šavovima na lijevu i desnu stijenk jednjaka (6).

Obje vrste posteriorne fundoplikacije (Nissen i Toupet) obično pružaju bolju dugoročnu kontrolu simptoma GERB-a u usporedbi s anteriornom fundoplikacijom (Dor). Najčešća postoperativna komplikacija nakon fundoplikacije je disfagija, koja je obično privremena i nestaje unutar 3 mjeseca. Prema nekim istraživanjima, učestalost disfagije nakon Nissenove fundoplikacije može doseći 70%. Toupetova fundoplikacija pokazuje značajno manju učestalost disfagije u odnosu na Nissenovu fundoplikaciju. Drugi česti problemi nakon fundoplikacije uključuju nemogućnost podrigivanja ili povraćanja, prekomjerno nadimanje i osjećaj nadutosti trbuha, a ovi problemi se javljaju kod do 60% pacijenata. Simptomi su obično prolazni, ali ponekad treba čekati 6-12 mj. do olakšanja tegoba. U težim slučajevima govorimo o tzv. „*gas-bloat*“ sindromu. Ovaj sindrom je najčešći kod Nissena, dok je značajno manji kod Toupeteta (6).



**Slika 4.** Različite varijante fundoplikacije.

Preuzeto sa: <https://healthjade.com/fundoplication/> (15.08.2024.)

## 4. GASTROEZOFAGEALNA REFLUKSNA BOLEST

Gastroezofagealna refluksna bolest (GERB) definira se kao spontano vraćanje želučanog sadržaja u jednjak ili usta, što uzrokuje neugodne simptome ili komplikacije. Među faktorima rizika za razvoj komplikacija GERB-a ističu se starija životna dob, muški spol, pripadnost bijeloj rasi, pretilost te pušenje. Većina bolesnika s GERB-om ima simptome poput žgaravice i povratka želučanog sadržaja bez napora. Istodobna pojava disfagije smatra se znakom upozorenja, koji zahtijeva dodatnu dijagnostičku procjenu. Dijagnoza obično započinje anamnezom i empirijskom farmakoterapijom kod pacijenata s tipičnim simptomima. Ako terapija ne uspije, ili ako je potrebno procijeniti komplikacije bolesti, koristi se endoskopija, a po potrebi i biopsija sluznice. Ambulantno praćenje pH-a indicirano je kod pacijenata koji ne reagiraju na terapiju, imaju atipične simptome ili su u prijeoperacijskom statusu. Promjena životnih navika ključna je za smanjenje učestalosti refluksnih epizoda i simptoma, dok su inhibitori protonске pumpe najčešća farmakološka terapija. Ostali lijekovi služe uglavnom kao dopuna osnovnoj terapiji. Značajna je i simptomatska sličnost GERB-a s drugim poremećajima, poput eozinofilnog ezofagitisa, funkcionalne dispepsije i gastropareze, što dodatno otežava dijagnostiku i liječenje (7).

Bolesnici sa simptomima GERB-a doživljavaju pad kvalitete života zbog kronične naravi problema. Kako bi se GERB točno dijagnosticirao i adekvatno liječio, važno je prepoznati epidemiološke faktore rizika, različite simptome i njihovu vjerojatnost da predstavljaju patološki refluks, te mogućnost preklapanja s drugim gastrointestinalnim poremećajima (8).

Zbog navedene raznolikosti simptomatologije i kompleksnosti odluke o konzervativnom ili operacijskom liječenju, u razvijenom svijetu je uobičajeno da se u centrima u kojima se liječe bolesnici s GERB-om, djeluje multidisciplinarni tim u kojem sudjeluju gastroenterolozi, kirurzi, radiolozi i drugi nadležni specijalisti kao što su pulmolozi, patolozi, fizijatri itd. (9).

### 4.1. Liječenje

Gastroezofagealna refluksna bolest se u kliničkoj praksi najčešće dijagnosticira i liječi na temelju procjene simptoma koju obavi liječnik odnosno tim za GERB ukoliko takav tim u bolnici postoji. Potreba za daljnjim dijagnostičkim postupcima obično nastaje u slučajevima

neuspješnog konzervativnog liječenja, dijagnostičkih nejasnoća ili kada je potrebno liječiti ili spriječiti komplikacije povezane s GERB-om. Iako pretrage mogu potvrditi ili opovrgnuti inicijalnu dijagnozu, često se pokazuje da su kriteriji za definiranje GERB-a specifični za svaku pojedinu metodu dijagnostike. U suvremenom liječenju GERB-a naglasak je stavljen na zacjeljivanje sluznice i kontrolu simptoma. Budući da je povezanost između izloženosti jednjaka kiselinu i simptoma pacijenata relativno slaba, oslanjanje samo na ovu mjeru može biti problematično (10).

Kirurško liječenje gastroezofagealne refluksne bolesti (GERB) najčešće se provodi metodom fundoplikacije, koja je prepoznata kao standardni postupak. Istraživanja su pokazala prednost laparoskopske fundoplikacije pred otvorenim zahvatima. Iako obje metode pružaju sličnu učinkovitost, laparoskopski pristup pokazuje značajno nižu stopu pobola, smrtnosti, brži povratak u svakodnevni život i bolji estetski rezultat. Laparoskopska fundoplikacija ima visoku učinkovitost u liječenju GERB-a te donosi trajno olakšanje od simptoma poput žgaravice i regurgitacije kod više od 90% pacijenata (10).

## **5. CILJEVI I METODE ISTRAŽIVANJA**

### **5.1. Ciljevi**

Glavni cilj istraživanja je retrospektivna analiza laparoskopskog liječenja hijatalne hernije i GERB-a kod bolesnika operiranih navedenom metodom u Općoj bolnici Zadar.

Ciljevi istraživanja su usmjereni na sljedeća pitanja:

- raspon simptoma u bolesnika s hijatalnom hernijom
- usporedba učinkovitosti metoda laparoskopske operacije
- ishod/uspješnost liječenja.

### **5.2. Istraživanje i metode**

U istraživanju će se koristiti podatci svih bolesnika koji imaju dijagnosticiranu hijatalnu herniju ili tvrdokorni GERB i koji su operirani laparoskopskom metodom u razdoblju od početka 2015. godine do kraja 2023. godine.

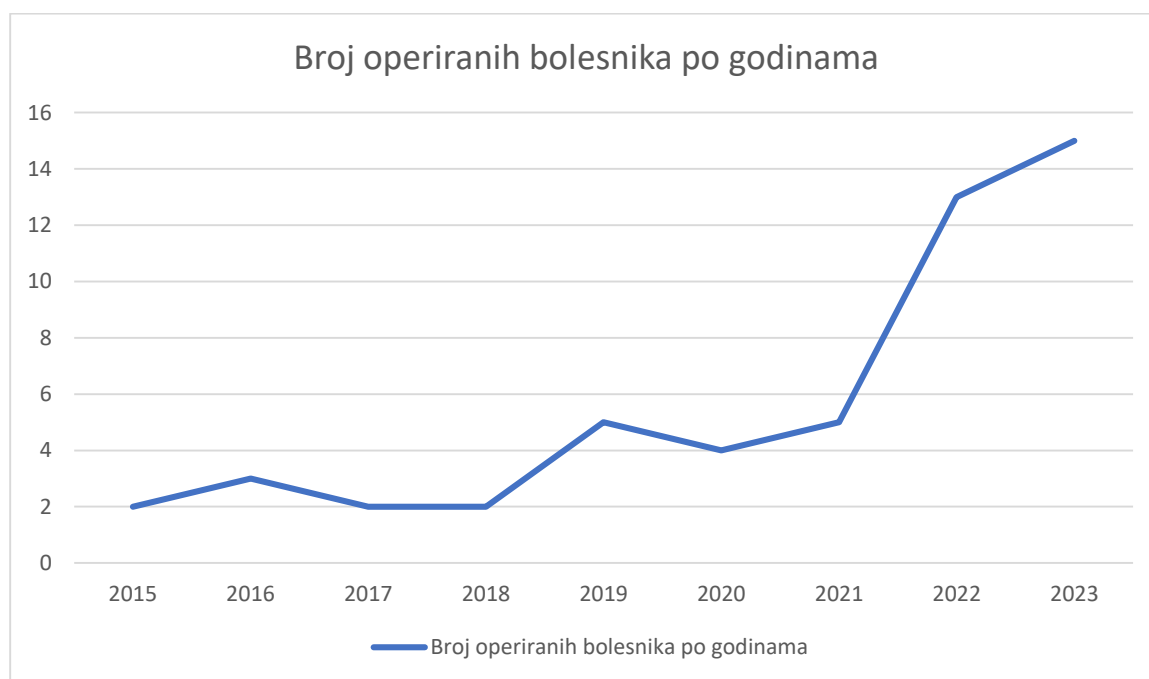Analizirat će se operacijski protokoli i elektroničke povijesti bolesti iz bolničkog informacijskog sustava (BIS) Opće bolnice Zadar, u svrhu prikupljanja podataka operiranih bolesnika. Nakon što se prikupe relevantni podatci pomoću standardiziranog obrasca, provede će se analiza dobivenih podataka koristeći deskriptivne statističke metode i program Microsoft Excel. Etičko povjerenstvo Opće bolnice Zadar dalo je pozitivno mišljenje i suglasnost za navedeno istraživanje na sjednici održanoj 27. prosinca 2023. godine pod brojem 01-8828/23-1/23. Bolesnici su bili izuzeti od potpisivanja informiranog pristanak zbog retrospektivne naravi istraživanja.

## 6. REZULTATI

Pretraživanjem navedene baze podataka pronađen je ukupno 51 bolesnik koji ima dijagnosticiranu hijatalnu herniju ili tvrdokorni GERB i koji su operirani laparoskopskom pristupom. Podatci su prikupljeni i pohranjeni u anonimnom obliku u Excel bazu za 51 bolesnika koji je operiran laparoskopskom metodom u Općoj bolnici Zadar u razdoblju od početka 2015. godine do kraja 2023. godine.

### 6.1. Opći podatci o bolesnicima

U istraživanju je sudjelovao 51 bolesnik od kojih je 34 bilo ženskog spola (66,66%), a 17 muškog spola (33,33%) u dobi od 29 do 83 godine ( $M=63,49$ ;  $SD=12,776$ ). Operacije su se provodile u razdoblju od početka 2015. do kraja 2023. godine, a najviše operacija (15 bolesnika, 29,41%) obavljeno je 2023. godine. Uzlazni trend povećanja broja operiranih bolesnika tijekom godina jasno je vidljiv iz Grafikona 1.



**Grafikon 1.** Uzlazni trend broja operiranih bolesnika po godinama.

Tjelesna težina ispitanika varirala je od 62 kg do 116 kg (M=81,91; SD=14,077).

Tjelesna visina ispitanika varirala je od 159 cm do 192 cm (M=172,13, SD=8,030).

Indeks tjelesne mase (engl. *body mass index* – BMI) ispitanika varirao je od 19,1 kg/m<sup>2</sup> do 41,1 kg/m<sup>2</sup> (M=27,661, SD=4,8530).

Navedeni deskriptivni podatci prikazani su u Tablici 1.

**Tablica 1.** Deskriptivni podatci za spol, dob, godinu operacije, visinu, težinu i BMI.

<i>Naziv varijable</i>	<b>Deskriptivni parametri</b>																				
<i>Spol</i>	Ukupno N=51 Frekvencije: Žene (F)=34 (66,66%) Muškarci (M)=17 (33,33%)																				
<i>Dob</i>	M=63,48 godina, SD=12,78, min. 29, max. 83																				
<i>Godina operacije</i>	N=51, mod= 2023, min.=2015, max.=2023 Frekvencije: <table border="1"> <thead> <tr> <th><b>Godina</b></th> <th><b>N (%)</b></th> </tr> </thead> <tbody> <tr><td>2015.</td><td>2 (3,92%)</td></tr> <tr><td>2016.</td><td>3 (5,88%)</td></tr> <tr><td>2017.</td><td>2 (3,92%)</td></tr> <tr><td>2018.</td><td>2 (3,92%)</td></tr> <tr><td>2019.</td><td>5 (9,80%)</td></tr> <tr><td>2020.</td><td>4 (7,84%)</td></tr> <tr><td>2021.</td><td>5 (9,80%)</td></tr> <tr><td>2022.</td><td>13 (25,49%)</td></tr> <tr><td>2023.</td><td>15 (29,41%)</td></tr> </tbody> </table>	<b>Godina</b>	<b>N (%)</b>	2015.	2 (3,92%)	2016.	3 (5,88%)	2017.	2 (3,92%)	2018.	2 (3,92%)	2019.	5 (9,80%)	2020.	4 (7,84%)	2021.	5 (9,80%)	2022.	13 (25,49%)	2023.	15 (29,41%)
<b>Godina</b>	<b>N (%)</b>																				
2015.	2 (3,92%)																				
2016.	3 (5,88%)																				
2017.	2 (3,92%)																				
2018.	2 (3,92%)																				
2019.	5 (9,80%)																				
2020.	4 (7,84%)																				
2021.	5 (9,80%)																				
2022.	13 (25,49%)																				
2023.	15 (29,41%)																				
<i>Težina (kg)</i>	M=81,91; SD=14,07, min.=62, max.=116																				
<i>Visina (cm)</i>	M=172,13; SD=8,03, min.=159, max.=192																				
<i>BMI (kg/m<sup>2</sup>)</i>	M=27,66; SD=4,853, min.=19,1, max.=41,1																				



Ukoliko ispitanike promatramo po spolu, iz Tablice 2. možemo vidjeti kako je u istraživanju sudjelovalo 34 žene s rasponom dobi od 43 do 83 godine (M=67,68, SD=10,527) dok je u istraživanju sudjelovalo 17 muškaraca u dobi od 29 do 70 godine (M=53,46, SD=12,394).

Žene su imale u prosjeku 83,33 kg (SD= 15,244) s prosječnom visinom od 168,13 cm (SD=5,680) i prosječnim BMI od 28,367 kg/m<sup>2</sup> (SD=5,3421).

Muškarci su imali prosječno 79,25 kg (SD=12,068), s prosječnom visinom od 179,63 cm (SD=6,301) i prosječnim BMI od 26,338 kg/m<sup>2</sup> (SD=3,7248).

**Tablica 2.** Deskriptivni podatci varijabli za dob, visinu, tjelesnu težinu i BMI po spolu.

	<b>Dob</b>	<b>Težina (kg)</b>	<b>Visina (cm)</b>	<b>BMI (kg/m<sup>2</sup>)</b>
<i>Žene (N=34)</i>	M=67,68, SD=10,53 min.=43 max.=83	M=83,33 SD=15,24 min.=62 max.=116	M=168,13 SD=5,68 min.=159 max.=180	M=28,37 SD=5,34 min.=21 max.=41,1
<i>Muškarci (N=17)</i>	M=53,46 SD=12,39 min.=29 max.=70	M=79,25 SD=12,07 min.=64 max.=105	M=179,63 SD=6,30 min.=173 max.=192	M=26,34 SD=3,73 min.=19,1 max.=31,4

## 6.2. Komorbiditet operiranih bolesnika

U istraživanju je analiziran komorbiditet kod pacijenata te je iz Tablice 3. vidljivo kako je od ukupno 51 bolesnika osam bolesnika imalo kardiovaskularnu bolest (15,68%), dvoje cerebrovaskularne bolesti (3,92%), a samo jedan imao kroničnu bolest jetre (1,96%).

Nadalje, kod devet ispitanika (17,64%) prisutne su bolesti pluća, a kod njih dvoje je potvrđena dugoročna terapija sistemskim kortikosteroidima (3,92%).

Sedam bolesnika je imalo žučne kamence (13,72%). Kod pet bolesnika je potvrđena divertikuloza debelog crijeva (9,80%). Troje bolesnika je imalo dijabetes (5,88%). Od toga je jedan pacijent bio ovisan o inzulinu (1,96%) dok dva pacijenta nisu bila ovisna o inzulinu (3,92%).

Također, ispitane su navike bolesnika, od kojih je bilo osam pušača (15,68%).

Prijeoperacijsku mikrocitnu tj. sideropeničnu anemiju uslijed kroničnog gubitka krvi imalo je devet bolesnika (17,64%).

**Tablica 3.** Komorbiditet operiranih pacijenata.

<i>Naziv varijable</i>	<b>Kategorije</b>	<b>Frekvencije (N)</b>	<b>Postotak (%)</b>
<i>Kronične bolesti jetre</i>	N	50	98,03
	D	1	1,96
<i>Kardiovaskularne bolesti</i>	N	43	84,31
	D	8	15,68
<i>Cerebrovaskularne bolesti</i>	N	49	96,07
	D	2	3,92
<i>Plućne bolesti</i>	N	42	82,35
	D	9	17,64
<i>Dugotrajna sistemska kortikosteroidna terapija</i>	N	49	96,07
	D	2	3,92
<i>Diabetes mellitus</i>	N	48	94,11
	D (ovisan o inzulinu)	1	1,96
	D (neovisan o inzulinu)	2	3,92
<i>Pušenje</i>	N	43	84,31
	D	8	15,68
<i>Divertikuloza</i>	N	46	90,19
	D	5	9,80
<i>Žučni kamenci</i>	N	44	86,27
	D	7	13,72
<i>Mikrocitna anemija</i>	N	42	82,35
	D	9	17,64

### 6.3. ASA klasifikacija

U Tablici 4. prikazani su deskriptivni podatci za anesteziološku klasifikaciju iz kojih možemo vidjeti procjenu ASA-a statusa.

Od ukupno 28 ispitanika koji imaju ispunjenu ASA klasifikaciju, njih 26 pripada klasi II (92,85%) dok po jedan ispitanik pripada klasi I i III (3,57%).

**Tablica 4.** Deskriptivni podatci ASA klasifikacije.

<i>Kategorije</i>	<b>Frekvencije (N)</b>	<b>Postotak (%)</b>
<i>I</i>	1	3,57%
<i>II</i>	26	92,85%
<i>III</i>	1	3,57%
<i>Ukupno</i>	28	100%

#### 6.4. Ezofagealni (tipični) simptomi

U istraživanju su ispitani ezofagealni (tipični) simptomi pacijenata koji imaju hijatalnu herniju te su ti deskriptivni podatci prikazani u Tablici 5.

Kod najviše ispitanika bila je prisutna bol u žličici, bol pod lijevim rebrenim lukom ili bol u leđima (28 bolesnika, 54,90%), zatim žgaravica (27 bolesnika, 52,94%) te nakon toga regurgitacija (17 bolesnika, 33,33%).

Bol u prsima bila je prisutna kod 15 bolesnika (29,41%), te je 11 bolesnika imalo disfagiju (21,56%).

Manji broj ispitanika je imalo epizode mučnine (8 bolesnika, 15,68%) i probleme sa spavanjem (5 bolesnika, 9,80%) dok niti jedan ispitanik nije imao pojačanu salivaciju.

**Tablica 5.** Deskriptivni parametri ezofagealnih (tipičnih) simptoma.

<i>Naziv varijable</i>	<i>Kategorije</i>	<i>Frekvencije (N)</i>	<i>Postotak (%)</i>
<i>Žgaravica</i>	N	24	47,05
	D	27	52,94
<i>Regurgitacija</i>	N	34	66,66
	D	17	33,33
<i>Disfagija</i>	N	40	78,43
	D	11	21,56
<i>Bol u prsima</i>	N	36	70,58
	D	15	29,41
<i>Pojačana salivacija</i>	N	51	100
	D	0	0
<i>Bol u žličici, bol pod lijevim rebrenim lukom ili bol u leđima</i>	N	23	45,09
	D	28	54,90
<i>Mučnina i povraćanje</i>	N	43	84,31
	D	8	15,68
<i>Smetnje spavanja</i>	N	46	90,19
	D	5	9,80

## 6.5. Ekstraefozofagealni (atipični) simptomi

Osim ezofagealnih simptoma, ispitani su i ekstraefozofagealni simptomi kod bolesnika. Deskriptivni podatci za te varijable prikazani u Tablici 6. iz koje vidimo da najveći broj pacijenata imao kronični kašalj (13 bolesnika, 25,49%).

Od ostalih ekstraefozofagealnih simptoma, kod devet pacijenta prisutna je astma pod terapijom (17,64%), kod pet bolesnika prisutna je kronična promuklost (9,80%), dok po troje bolesnika ima grlobolju(5,88%) i probleme sa nosom ili ušima (5,88%).

Niti jedan pacijent se nije žalio na neugodan zadah ili probleme sa zubima ili desnama.

**Tablica 6.** Deskriptivni parametri ekstraefozofagealnih (atipičnih) simptoma.

<i>Naziv varijable</i>	<i>Kategorije</i>	<i>Frekvencije (N)</i>	<i>(%)</i>
<i>Kronični kašalj</i>	N	38	74,50
	D	13	25,49
<i>Kronična promuklost</i>	N	46	90,19
	D	5	9,80
<i>Grlobolja</i>	N	48	94,11
	D	3	5,88
<i>Astma pod terapijom</i>	N	42	82,35
	D	9	17,64
<i>Neugodan zadah</i>	N	51	100
	D	0	0
<i>Dentalni problemi ili problemi s desnama</i>	N	51	100
	D	0	0
<i>Problemi s ušima ili nosom</i>	N	48	94,11
	D	3	5,88

## 6.6. Obrada bolesnika prije operacije

U Tablici 7. prikazani su deskriptivni parametri varijabli obrade pacijenata prije operacije iz čega vidimo da je 28 pacijenta prošlo gastroskopiju (54,90%) dok njih 23 nije (45,09%). Od onih koji su imali gastroskopiju, kod 12 bolesnika je utvrđen GERB s ezofagitisom (23,52%), dok su ostali imali GERB bez ezofagitisa (16 bolesnika, 31,37%).

Radiološku obradu u smislu pasaže jednjaka barijevom kašom prije operacije prošlo je osam bolesnika (15,68%). Ovom metodom dokazan je gastroezofagealni refluks kod većine (7 bolesnika; 13,72%) dok kod samo jednog pacijenta nije dokazan refluks (1,96%).

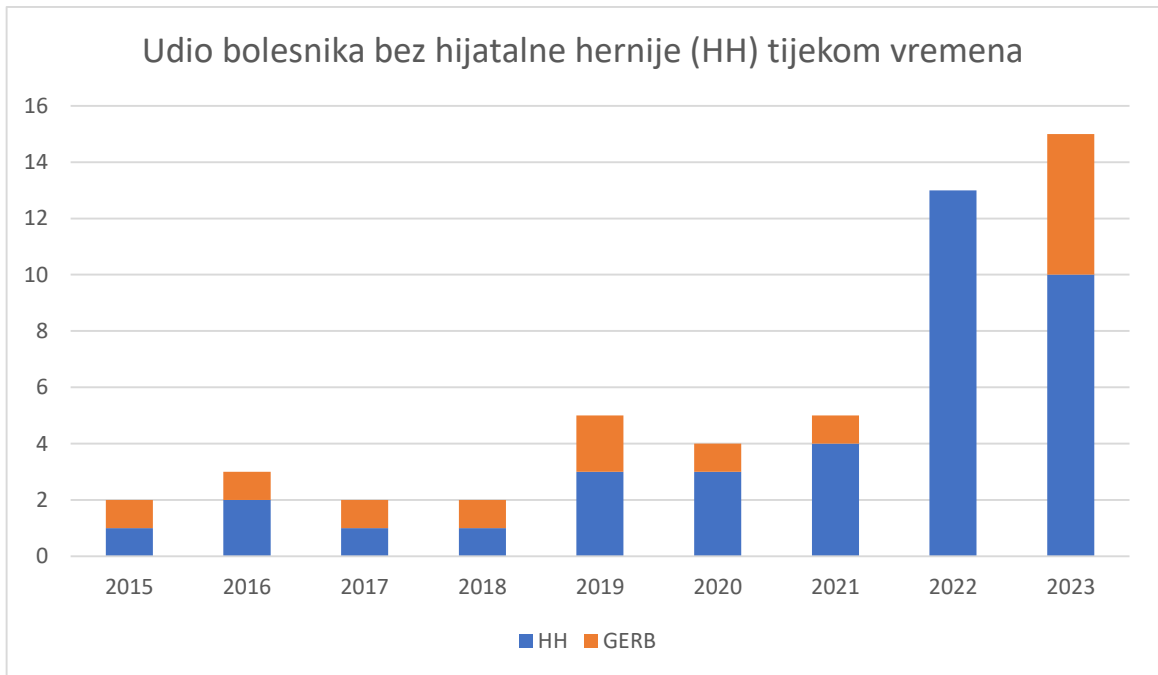
Od provedene obrada ističe se CT kojeg je obavio najveći broj pacijenata, njih 39 (76,47%). Od tih 39 pacijenta, hijatalna hernija bila je vidljiva na CT-u kod njih 36 (70,58%), a nije bila vidljiva kod 3 pacijenta (5,88%).

**Tablica 7.** Deskriptivni parametri varijabli obrade pacijenta prije operacije

<i>Naziv varijable</i>	<i>Kategorije</i>	<i>Frekvencije (N)</i>	<i>Postotak (%)</i>
<i>Gastroskopija</i>	N	23	45,09
	D	28	54,90
	D (GERB s ezofagitisom)	12	23,52
	D (GERB bez ezofagitisa)	16	31,37
<i>Pasaža jednjaka</i>	N	43	84,31
	D	8	15,68
	D (bez refluksa)	1	1,96
	D (dokazan refluks)	7	13,72
<i>CT</i>	N	12	23,52
	D	39	76,47
	D (vidljiva hijatalna hernija)	36	70,58
	D (nije vidljiva hernija)	3	5,88

Od 51 operiranog bolesnika, 13 bolesnika nije imalo hijatalnu herniju niti po prijeoperacijskim procjenama niti je hernija pronađena na samoj operaciji. Ova skupina bolesnika je operirana isključivo zbog tvrdokornog GERB-a.

U Grafikonu 3. vidljivo da se udio bolesnika koji su operirani zbog GERB-a bez hijatalne hernije značajno povećao 2023. godine.



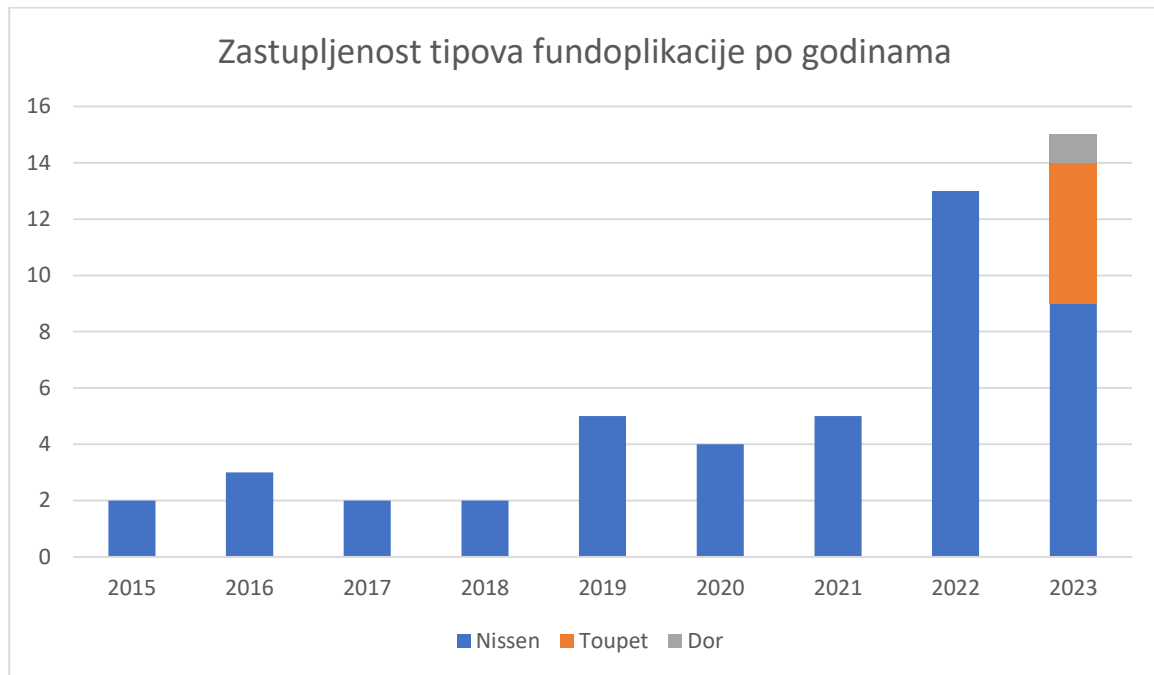
**Grafikon 3.** Udio operiranih bolesnika zbog hijatalne hernije ili GERB-a kroz godine.

## 6.7. Tehnike i dodatne operacije

U istraživanju su ispitane i varijable žurnosti i tehnike operacija čiji su deskriptivni parametri prikazani u Tablici 8.

Većina bolesnika je operirana planirano (elektivno) (48 bolesnika, 94,11%), dok su tri bolesnika operirana hitno (5,88%).

Najčešći oblik fundoplikacije je bio zahvat po Nissenu koji je učinjen kod 45 bolesnika (88,23%). Fundoplikacija po Toupetu učinjena je kod 5 bolesnika (9,80%). Fundoplikacija po Doru je učinjena na jednom bolesniku (1,96%). Iz Grafikona 2. vidljiv je napredak u širenju kirurških opcija u smislu usvajanja parcijalnih fundoplikacija po Toupetu i Doru koje prema sustavnim preglednim istraživanjima nude istu razinu kontrole refluksa uz manje nuspojave poglavito rjeđe pojave disfagije i *gas-bloat* sindroma (10).



**Grafikon 2.** Zastupljenost tipova fundoplikacije po godinama.



Osim antirefluksnog dijela operacije, kod 14 bolesnika (27,45%) obavljen je usputni dodatni operacijski zahvat.

Od pacijenata koji su prošli dodatne zahvate, u šest slučajeva je obavljena kolecistektomija (11,76%), u šest bolesnika učinjen je istovremeni popravak pupčane ili trbušne (ventralne) kile uz kolecistektomiju (11,76%), a kod jednog bolesnika obavljen je istovremeni popravak pupčane kile i kolecistektomija (1,96%). Kod jedne bolesnice učinjena je biopsija uvećanog limfnog čvora male krivine želuca (1,96%). Patohistološka analiza je ukazala da se radi o reaktivnim promjenama u limfnom čvoru bez znakova maligne proliferacije.

Kod jedne bolesnice (1,96%), laparoskopski zahvat je konvertiran u otvorenu (klasičnu) fundoplikaciju zbog krvarenja iz nenamjerno ozlijeđene dijafragmalne vene uz hijatus što se nije moglo iskontrolirati laparoskopskim putem. Krvarenje je zaustavljeno i operacija je dovršena uspješno, a poslijeoperacijski oporavak je prošao bez daljnjih komplikacija.

**Tablica 8.** Deskriptivni parametri varijabli tehnika operacije

	<b>Kategorije</b>	<b>Frekvencije (N)</b>	<b>Postotak (%)</b>
<i>Žurnost operacije</i>	Planirana (elektivna)	48	94,11
	Hitna	3	5,88
<i>Vrsta fundoplikacije</i>	Nissen	45	88,23
	Toupet	5	9,80
	Dor	1	1,96
<i>Operacijski pristup</i>	Laparoskopska operacija	50	98,03
	Konverzija u klasični pristup	1	1,96
<i>Dodatna operacija</i>	N	37	72,54
	D	14	27,45
	Kolecistektomija	6	11,76
	Kolecistektomija + hernioplastika	1	1,96
	Hernioplastika	6	11,76
	Biopsija limfnog čvora želuca	1	1,96

## 6.8. Poslijeoperacijske komplikacije i duljina boravka u bolnici nakon operacije

Podatci o poslijeoperacijskim varijablama prikazani su u Tablici 9.

Duljina boravka pacijenata nakon operacija varirala od 1 do 7 dana, s iznimkom 1 pacijenta koji je zbog hematoloških komplikacija (jatrogena leukopenija kao reakcija na neidentificirani anestetik), ostao u bolnici 11 dana nakon operacije.

Najčešći broj dana koji su pacijenti proveli u bolnici nakon operacije je 4 dana.

Šest bolesnika je imalo neki oblik poslijeoperacijskih komplikacija (11,76%).

Prema Clavien-Dindo klasifikaciji radilo se o sljedećim komplikacijama:

- CD II kod 2 pacijenta (3,92%)
- CD IIIa kod 4 pacijenta (7,84%).

Četiri bolesnika koji su podvrgnuti torakalnoj drenaži zbog jatrogenog kapnotoraksa (podvrsta pneumotoraksa) s hemodinamskom nestabilnošću za vrijeme operacije, klasificirani su u IIIa kategoriju po Clavien-Dindo klasifikaciji.

Jedan mladi bolesnik je reoperiran četiri mjeseca nakon inicijalne operacije, a poradi upornog *gas-bloat* sindroma zbog čega je nakon detaljne reevaluacije, učinjena reoperacija gdje je inicijalno učinjena fundoplikacija po Nissenu konvertirana u parcijalnu, prednju fundoplikaciju po Doru. Nakon revizije pacijent je imao dobru kontrolu nad refluksom uz značajnu regresiju nadutosti i grčevitih bolova u trbuhu.

**Tablica 9.** Deskriptivni parametri poslijeoperacijskih varijabli.

<i>Naziv varijable</i>	<b>Deskriptivni parametri</b>		
<i>Duljina boravka u bolnici nakon operacije</i>	N=51, mod=4, min.= 1, max.=11		
	Broj dana	n	(%)
	1	3	(5,88%)
	2	3	(5,88%)
	3	10	(19,60%)
	<b>4</b>	<b>16</b>	<b>(31,37%)</b>
	5	7	(13,72%)
	6	9	(17,64%)
	7	1	(1,96%)
	10	1	(1,96%)
	11	1	(1,96%)
<i>Poslijeoperacijske komplikacije</i>	D	6	(11,76%)
	N	45	(88,23%)
<i>Stupanj komplikacija po Clavien-Dindo klasifikaciji</i>	II	2	(3,92%)
	IIIa	4	(7,84%)
<i>Reoperacija</i>	N	50	(98,03%)
	D	1	(1,96%)

## 6.9. Clavien-Dindo klasifikacija kirurških poslijeoperacijskih komplikacija

Kako bismo bolje razumjeli težinu i podjelu kirurških komplikacija, u ovom odjeljku će biti objašnjeno značenje Clavien-Dindo (CD) klasifikacije.

U CD klasifikaciji, intervencija koja je potrebna za rješavanje kirurške komplikacije predstavlja ozbiljnost te komplikacije. U praksi to znači da ista komplikacija može biti različito klasificirana ovisno o načinu kako je zbrinuta. Primjerice, djelomičnu dehiscenciju anastomoze moguće je liječiti antibioticima ako je ograničena i pacijent je stabilan (stupanj II) ili je pak potrebna reoperacija u općoj anesteziji kod grube dehiscencije ili nestabilnosti stanja bolesnika što onda predstavlja IIIb ili čak IV stupanj komplikacije (11).

U niže navedenoj Tablici 10. opisani su tipični primjeri kirurških komplikacija po stupnjevima.

**Tablica 10.** Clavien-Dindo klasifikacija kirurških komplikacija.

Stupanj	Definicija (primjeri su navedeni u <i>kurzivu</i> )
I	<p>Svako odstupanje od normalnog poslijeoperacijskog tijeka bez potrebe za farmakološkom, kirurškom, endoskopskom ili radiološkom intervencijom (osim niže navedenih dopuštenih terapijskih režima).</p> <p>Dozvoljeni terapijski režimi su: odabrani lijekovi (antiemetici, antipiretici, analgetici, diuretici i nadoknada elektrolita), fizikalna terapija i otvaranje inficirane kirurške rane krevetu, ali ne liječene antibioticima.</p> <p><b>Primjeri:</b> <i>Paralitički ileus (odstupanje od norme); hipokalijemija liječena kalijem; mučnina liječena metoklopramidom; akutna ozljeda bubrega liječena intravenskim tekućinama.</i></p>
II	<p>Zahtijeva farmakološko liječenje lijekovima izvan dopuštenih u I. stupnju.</p> <p>Uključuje transfuziju krvi i totalnu parenteralnu prehranu.</p> <p><b>Primjeri:</b> <i>infekcija kirurške rane liječena antibioticima; infarkt miokarda liječen lijekovima; duboka venska tromboza liječena enoksaparinom; upala pluća ili infekcija mokraćnog sustava liječena antibioticima; transfuzija krvi zbog anemije.</i></p>
III a	<p>Zahtijeva kirurške, endoskopske ili radiološke intervencije, bez opće anestezije.</p>

	<b><u>Primjeri</u></b> : Terapijska endoskopija (ne uključuju dijagnostičke postupke); intervencijski radiološki postupci npr. perkutana drenaža duboke kolekcije .
<b>III b</b>	Zahtijeva kirurške, endoskopske ili radiološke intervencije pod općom anestezijom. <b><u>Primjeri</u></b> : Povratak u operacijsku dvoranu (revizija) iz bilo kojeg razloga.
<b>IV a</b>	Po život opasne komplikacije koje zahtijevaju intenzivno liječenje zbog otkazivanja jednog organa ili neurološke komplikacije uključujući krvarenje u mozgu i ishemijski moždani udar (isključujući TIA-u). <b><u>Primjeri</u></b> : zatajenje jednog organa koje zahtijeva intenzivno liječenje, npr. pneumonija koja zahtijeva respirator, zatajenje bubrega koje zahtijeva dijalizu; SAH; moždani udar
<b>IV b</b>	Po život opasne komplikacije koje zahtijevaju intenzivno liječenje zbog zatajenja više organa.
<b>V</b>	Smrt bolesnika.

## 7. RASPRAVA

Ovim istraživanjem su se prikupili i analizirali podatci iz BIS-a Opće bolnice Zadar koji se odnose na 51 bolesnika kojima je dijagnosticirana hijatalna hernija ili GERB te koji su operirani jednom od tri vrste laparoskopske fundoplikacija u razdoblju od početka 2015. godine do kraja 2023. godine.

Na temelju dobivenih rezultata može se uočiti nekoliko značajnih trendova i karakteristika u populaciji ispitanika te specifičnosti koje se odnose na komorbiditet, operativne tehnike i postoperativne ishode. Od ukupno 51 ispitanika, većina je bila ženskog spola, dok je manje zastupljeno ispitanika muškog spola što odgovara podacima iz literature obzirom na veću elastičnog vezivnog tkiva i utjecaj trudnoća kod žena. S obzirom na dob, žene su bile starije od muškaraca, što može ukazivati na veću učestalost ili kasniji razvoj bolesti u ženskoj populaciji. Ovaj nalaz može biti povezan s promjenama u strukturi vezivnog tkiva i hormonalnim promjenama kod žena nakon menopauze, što doprinosi većoj vjerojatnosti pojave hijatalne hernije u starijoj dobi. Muški ispitanici bili su u prosjeku niže dobi, no ovakav uzorak može biti posljedica manje zastupljenosti muškaraca u istraživanju, što otežava donošenje zaključaka o povezanosti spola i dobi u kontekstu hijatalne hernije.

Prosječna težina ispitanika bila je 81,91 kg, dok je prosječna visina iznosila 172,13 cm, što ukazuje na relativno visok BMI (27,66 kg/m<sup>2</sup>). Iako su podatci za tjelesnu težinu i visinu dostupni samo za 23 pacijenta, prosječne vrijednosti ukazuju na prisutnost prekomjerne tjelesne težine kod većine ispitanika. Kada se promatraju podatci po spolu, uočava se da su žene imale nešto veći prosječan BMI (28,36 kg/m<sup>2</sup>) u usporedbi s muškarcima (26,33 kg/m<sup>2</sup>). Prekomjerna težina i pretilost poznati su faktori rizika za razvoj hijatalne hernije, što može objasniti zašto je prosječna vrijednost BMI-a iznad 25, što je prag za prekomjernu težinu.

Analiza komorbiditeta pokazuje relativno nisku prisutnost kroničnih bolesti među ispitanicima. Većina pacijenata nije imala kronične bolesti jetre, cerebrovaskularne bolesti niti srčane bolesti. Međutim, bolesti respiratornog sustava bile su češće među ispitanicima, što je očekivano s obzirom na utjecaj GERB-a na pojavu astme i kroničnog kašlja. Navedeni komorbiditet može imati značajan utjecaj na izbor kirurške metode, kao i na postoperativni ishod, uključujući moguće komplikacije i duljinu oporavka.

Tipični ezofagealni simptomi kao što su žgaravica, regurgitacija, disfagija i bol u prsima prisutni su kod značajnog broja pacijenata. Ovi simptomi su ključni za dijagnostiku hijatalne hernije te često vode pacijente k obradi i operacijskom liječenju. Također, prisutnost subkostalne, leđne i subksifoidne boli kod polovice pacijenata sugerira da hijatalna hernija može uzrokovati širi spektar simptoma, uključujući i one koji nisu direktno povezani s

probavnim sustavom. Kod ekstraesofagealnih simptoma, najčešći je kronični kašalj, što se često može povezati s gastroesofagealnim refluksom. Osim toga, astma i promuklost ukazuju na to da hijatalna hernija može izazvati simptome respiratornog sustava, vjerojatno zbog mikroaspiracije želučanog sadržaja u dišne puteve, što je poznato iz literature. Ovi simptomi također sugeriraju povezanost između hijatalne hernije i refluksne bolesti, koja često zahtijeva kiruršku intervenciju kako bi se smanjili ili eliminirali simptomi.

Najčešće izvođena kirurška tehnika bila je fundoplikacija prema Nissenu, koja je primijenjena kod većine pacijenata. Ovakav nalaz potvrđuje da je Nissenova fundoplikacija još uvijek zlatni standard u liječenju hijatalne hernije i GERB-a. Fundoplikacije po Toupetu i Doru bile su zastupljene u manjem broju, ali s tendencijom povećanja udjela pogotovo 2023. godine što može ukazivati da postoji podskupina bolesnika, obično mlađih, bez hijatalne hernije, koji mogu imati jednaku kontrolu refluksa uz bitno manje nuspojave nakon operacije.

Najznačajnije komplikacije nakon fundoplikacije su disfagija koja može značajno umanjiti kvalitetu života operiranog bolesnika, ali obično regredira nakon mjesec i pol od operacije, a u težim slučajevima zahtijeva endoskopsku dilataciju ili čak reoperaciju.

Gas-bloat sindrom je teško dijagnosticirati i nažalost često prolazi nezamijećeno ili nadležni liječnici ignoriraju nespecifične tegobe koje bolesnici navode. Dobra je vijest da gas-bloat sindrom također spontano regredira unutar godinu dana od operacije, stoga se preporuča izbjegavanje slatkih ugljikohidratnih napitaka, pogotovo gaziranih pića i hrane koja izaziva nadutost, uz povremeno uzimanje prokinetičkih lijekova kao što su Espumisan® (simetikon), Reglan® (metoklopramid), spazmolitici npr. Colospa® (mebeverinklorid), probiotici npr. Flobian® i laksativi kao što su mineralna voda s magnezijem (negazirana) ili fino mljevene ljuskice psiliuma (indijski trputac, lat. *Plantago psyllium*).

Bitno je naglasiti da je samo kod jedne pacijentice operacija završila konverzijom u klasični (otvoreni) zahvat, dok su ostali izvedeni laparoskopski, što odražava suvremene trendove u kirurškoj praksi. Minimalno invazivne tehnike povezane su s bržim oporavkom, kraćim boravkom u bolnici i manjim rizikom od postoperativnih komplikacija, što se očituje i u rezultatima ovog istraživanja, gdje je većina pacijenata provela u bolnici samo četiri dana, a postoperativne komplikacije bile su rijetke. Većina komplikacija bila je blažeg stupnja (CD II i CD III A), a samo jedan pacijent morao je na reoperaciju 4 mjeseca nakon inicijalnog zahvata.

Broj bolesnika koji se upućuju kirurgu od strane gastroenterologa ili liječnika obiteljske medicine, a koji imaju simptome od strane hijatalne hernije ili tvrdokornog GERB-a u stalnom je porastu, naročito u periodu nakon završetka COVID pandemije. Udio mladih bolesnika je sve veći, a indikacije za operaciju sve šire. Zbog navedenih razloga se javila potreba za

detaljnijim pristupom u prijeoperacijskoj obradi uz pažljivi odabir tipa fundoplikacije i strože poslijeoperacijsko praćenje bolesnika.

Potaknuti navedenom pojavom sve većeg broja bolesnika sa simptomima teškog i tvrdokornog GERB-a, sve mlađe dobi i ne nužno s vidljivom hijatalnom hernijom, pojavila se potreba za multidisciplinarnim pristupom obradi i liječenju takvih pacijenata. Trend se reflektira u radovima koji su objavljeni zadnjih 10-ak godina na bolesnicima operiranim u razvijenim zemljama zapadne Europe i SAD-a gdje se stavlja naglasak na multidisciplinarnost i sveobuhvatnu obradu, te timski pristup. Prateći svjetske trendove, na inicijativu kirurga koji se bave operacijama hijatalnih hernija i GERB-a, dana 14. ožujka 2024. ravnatelj Opće bolnice Zadar je službeno odobrio osnivanje multidisciplinarnog tima (MDT) za GERB (12). GERB tim Opće bolnice Zadar broji pet specijalista gastroenterologije, tri kirurga, dva radiologa i četiri specijalizanta. Medicinska sestra i inženjer radiologije koordiniraju ambulantne pretrage. Tim komunicira u stvarnom vremenu putem namjenske WhatsApp grupe, čineći dogovaranje obrade i pregleda lakšim i bržim. Tim za GERB održava redovite sastanke uživo ovisno o broju upućenih bolesnika.

Rutinske pretrage za pacijente s GERB-om u našoj bolnici uključuju uzimanje detaljne anamneze, ezofagogastroduodenoskopiju (EGDS) i tzv. *water siphon* test kao rutinski dodatak standardnoj pasaži jednjaka s kontrastom.

Anamneza uključuje ispitivanje trajanja i težine simptoma refluksa povezanih s načinom života, navikama kao što su pušenje, pijenje alkohola, zanimanja, indeksa tjelesne mase, dobi, prethodnih trudnoća i motivacije za operacijskim liječenjem. Važan aspekt anamneze je notiranje prisutnosti ekstraefagealnih ili atipičnih simptoma poput kroničnog kašlja, astme, rekurentnih bronhitisa ili upala pluća, učestale promuklosti, srčanih aritmija i problema sa zubima.

EGDS nalaz mora sadržavati opis znakova refluksnog ezofagitisa, erozija, eventualne displazije epitela i znakova insuficijencije kardije. Bitno je isključiti poremećaje motiliteta (peristaltike) jednjaka kao što je ahalazija, ali i srodne bolesti jednjaka kao što su eozinofilni ezofagitis i novotvorine jednjaka. Također treba notirati znakove gastritisa, erozija, Cameronovih ulkusa i statusa *H. pylori* infekcije u biopsijskom uzorku sluznice želuca.

Test vodenog sifona ili *water siphon* test je specifični provokativni test za GERB. Posjeduje visoku osjetljivost i specifičnost za dijagnosticiranje GERB-a u usporedbi sa samom pasažom jednjaka. Vrlo je jednostavan za izvođenje, nije invazivan, nije neugodan za bolesnika, objektivan je, reproducibilan, ekonomski povoljan i može se po potrebi ponavljati npr. kao kontrolni pregled nakon operacije ili u slučaju sumnje na poslijeoperacijski recidiv (13).



## 8. ZAKLJUČAK

Rezultati ovog istraživanja pokazuju kako je većina pacijenata dobro reagirala na kirurško liječenje hijatalne hernije, uz nisku stopu komplikacija i relativno kratak postoperativni boravak u bolnici. Dominacija Nissenove fundoplikacije kao kirurške tehnike potvrđuje njenu učinkovitost u rješavanju simptoma refluksa i hijatalne hernije. Ipak, buduća istraživanja mogla bi dodatno razmotriti dugoročne ishode i kvalitetu života pacijenata nakon operacije, osobito s obzirom na pojavu tipičnih i netipičnih simptoma refluksa koji mogu biti prisutni i nakon operativnog zahvata. Također se naglašava važnost prepoznavanja i pravovremenog liječenja hijatalne hernije i gastroezofagealne refluksne bolesti, posebno s obzirom na njihov utjecaj na kvalitetu života pacijenata. Dugotrajni, neliječeni refluksni ezofagitis može dovesti do razvoja Barrettovog jednjaka što je prekancerozna promjena sluznice koju treba agresivno tretirati (14). Laparoscopska metoda liječenja refluksa pokazala se kao učinkovita opcija s niskom stopom komplikacija, pružajući pacijentima brži oporavak i bolje postoperativne rezultate u usporedbi s tradicionalnim kirurškim pristupima. S obzirom na sveukupne rezultate istraživanja provedenog na pacijentima u Općoj bolnici Zadar, laparoscopska fundoplikacija predstavlja zlatni standard u liječenju hijatalne hernije, uz značajno smanjenje simptoma GERB-a i prevenciju daljnjeg razvoja displazije sluznice jednjaka. Multidisciplinarni pristup kakav se prakticira u Općoj bolnici Zadar predstavlja iskorak u kvaliteti obrade i liječenja bolesnika s GERB-om.

## 9. LITERATURA

1. Yu HX, Han CS, Xue JR, Han ZF, Xin H. Esophageal hiatal hernia: risk, diagnosis and management. *Expert Rev Gastroenterol Hepatol*. 2018;12(4):319-329.
2. Mori T, Nagao G, Sugiyama M. Paraesophageal hernia repair. *Ann Thorac Cardiovasc Surg*. 2012;18(4):297-305.
3. Sfara A, Dumitrascu DL. The management of hiatal hernia: an update on diagnosis and treatment. *Med Pharm Rep*. 2019;92(4):321-325.
4. Smith RE, Sharma S, Shahjehan RD. Hiatal Hernia. In: *StatPearls*. Treasure Island (FL): StatPearls Publishing; July 17, 2024. Dostupno na: <https://www.ncbi.nlm.nih.gov/books/NBK562200/>
5. Nadeem F, Singh A, Karim M, Khan A, Mirza S, Kabir SA. The Impact of Obesity on Reflux Recurrence Following Laparoscopic Anti-reflux Surgery: An Evidence-Based Systematic Review and Meta-Analysis. *Cureus*. 2024;16(3):e56981.
6. Ivanovs I. Hiatal Hernia Surgery [Internet]. *Hernia Updates and Approaches*. IntechOpen; 2023. Dostupno na: <http://dx.doi.org/10.5772/intechopen.1001879>
7. Frazzoni M, Piccoli M, Conigliaro R, Frazzoni L, Melotti G. Laparoscopic fundoplication for gastroesophageal reflux disease. *World J Gastroenterol*. 2014;20(39):14272-9.
8. Roark R, Sydor M, Chatila AT, Umar S, Guerra R, Bilal M, Guturu P. Management of gastroesophageal reflux disease. *Dis Mon*. 2020 Jan;66(1):100849. doi: 10.1016/j.disamonth.2019.02.002. Epub 2019 Feb 22. PMID: 30798984.
9. Dellaportas D, Papaconstantinou I, Nastos C, Karamanolis G, Theodosopoulos T. Large Paraesophageal Hiatus Hernia: Is Surgery Mandatory? *Chirurgia (Bucur)*. 2018;113(6):765-771.
10. Li G, Jiang N, Chendaer N, Hao Y, Zhang W, Peng C. Laparoscopic Nissen Versus Toupet Fundoplication for Short- and Long-Term Treatment of Gastroesophageal Reflux Disease: A Meta-Analysis and Systematic Review. *Surg Innov*. 2023 Dec;30(6):745-757. doi: 10.1177/15533506231165829. Epub 2023 Mar 30. PMID: 36998190; PMCID: PMC10656788.
11. Clavien P, Barkun, J, de Oliveira, ML, Vauthey, JN, Dindo, D, Schulick, RD, de Santibañes, E, Pekolj, J, Slankamenac, K, Bassi, C, Graf, R, Vonlanthen, R, Padbury,

- R, Cameron, JL, Makuuchi, M. The Clavien-Dindo classification of surgical complications: five-year experience. *Annals of surgery*. 2009;250(2):187-196.
12. Mihanović J, Bačić I, Vukosav D, Ražov Radas M, Klarin I, Markulin A et al. The multidisciplinary team in the treatment of gastroesophageal reflux disease in Zadar General Hospital – Level up in the management approach. Kongresni sažetak. 16. kongres Hrvatskog društva za endoskopsku kirurgiju s međunarodnim sudjelovanjem, 17. - 20. listopada 2024., Dubrovnik.
13. Dane B, Doshi A, Khan A, Megibow A. Utility of Water Siphon Maneuver for Eliciting Gastroesophageal Reflux During Barium Esophagography: Correlation With Histologic Findings. *AJR Am J Roentgenol*. 2018;211(2):335-339.
14. Ražov Radas M. Argon plazma koagulacija kao terapija izbora u oboljelih od Barrettovog jednjaka. *Med Jadert*. 2018;48(1-2),5-12.

## **10. Životopis**

### **OSOBNI PODACI:**

Ime i prezime: Dora Režan

Datum i mjesto rođenja: 13. kolovoza 1999., u Zadru

Adresa: Režani 59, 23205 Bibinje

Mob.: 099/214-1507

E-pošta: dorarezan1@gmail.com

### **OBRAZOVANJE:**

2014. – 2018. – Medicinska škola Ante Kuzmanića, Zadar

Stčeno zvanje farmaceutskog tehničara.

2019. – 2022. – Sveučilišni prijediplomski studij sestrinstva, Sveučilište u Zadru

2022. – 2024. – Sveučilišni diplomski studij sestrinstva, Sveučilište u Zadru

### **RADNO ISKUSTVO:**

07/2018-07/2019. – Stažist – Ljekarne Prima Pharme, Bibinje

07/2020-09/2020. – Farmaceutski tehničar – DM Drogerie Markt D.O.O

09/2022-03/2023. – Farmaceutski tehničar – Ljekarne Prima Pharme, Bibinje

03/2023 – Prvostupnica sestrinstva u Jedinici intenzivnog liječenja u OB Zadar

### **ČLANSTVA U UDRUGAMA I STRUČNIM DRUŠTVIMA:**

Hrvatska komora medicinskih sestara, Hrvatsko društvo medicinskih sestara anestezije, reanimacije, intenzivne skrbi i transfuzije.