

# Uloga medicinske sestre kod video asistiranе torakoskopske kirurgije

---

Zekić, Marija

Master's thesis / Diplomski rad

2024

Degree Grantor / Ustanova koja je dodijelila akademski / stručni stupanj: **University of Zadar / Sveučilište u Zadru**

Permanent link / Trajna poveznica: <https://um.nsk.hr/um:nbn:hr:162:034236>

Rights / Prava: [In copyright](#) / [Zaštićeno autorskim pravom.](#)

Download date / Datum preuzimanja: **2024-11-29**



**Sveučilište u Zadru**  
Universitas Studiorum  
Jadertina | 1396 | 2002 |

Repository / Repozitorij:

[University of Zadar Institutional Repository](#)



zir.nsk.hr



DIGITALNI AKADEMSKI ARHIVI I REPOZITORIJI

Sveučilište u Zadru

Odjel za zdravstvene studije  
Sveučilišni diplomski studij Sestrinstvo

Marija Zekić

**ULOGA MEDICINSKE SESTRE KOD VIDEO ASISTIRANE  
TORAKOSKOPSKE KIRURGIJE**

Diplomski rad

Zadar, 2024.

Sveučilište u Zadru  
Odjel za zdravstvene studije

**ULOGA MEDICINSKE SESTRE KOD VIDEO ASISTIRANE TORAKOSKOPSKE  
KIRURGIJE**

**Diplomski rad**

Student/ica:  
Marija Zekić

Mentor/ica:  
prof.dr.sc. Ivan Bačić

Zadar, 2024.



## Izjava o akademskoj čestitosti

Ja, Marija Zekić, ovime izjavljujem da je moj diplomski rad pod naslovom **Uloga medicinske sestre kod video asistirane torakoskopske kirurgije** rezultat mojega vlastitog rada, da se temelji na mojim istraživanjima te da se oslanja na izvore i radove navedene u bilješkama i popisu literature. Ni jedan dio mojega rada nije napisan na nedopušten način, odnosno nije prepisan iz necitiranih radova i ne krši bilo čija autorska prava.

Izjavljujem da ni jedan dio ovoga rada nije iskorišten u kojem drugom radu pri bilo kojoj drugoj visokoškolskoj, znanstvenoj, obrazovnoj ili inoj ustanovi.

Sadržaj mojega rada u potpunosti odgovara sadržaju obranjenoga i nakon obrane uređenoga rada.

Zadar, 26. kolovoza 2024.

## **ZAHVALE**

*Zahvaljujem svome mentoru prof. Ivanu Bačiću na razumijevanju, podršci i prenesenom znanju pri izradi ovoga rada.*

*Veliko hvala mojoj obitelji, posebice mome suprugu i majci koji su svojom upornošću i strpljivošću bili i sidro i kormilo ovog dijela moga životnoga puta.*

*Hvala mojim prijateljima što su bili strpljivi, razumni i poticajni...*

*Hvala Vam...*

*\*\* Ne možemo dati ništa od sebe, što ne posjedujemo u svojoj nutrini. \*\**

*Majka Tereza*

## SAŽETAK

### Uloga medicinske sestre kod video asistirane torakoskopske kirurgije

**Marija Zekić**

Diplomski rad istražuje primjenu video-asistirane torakoskopske kirurgije (VATS) u suvremenoj medicinskoj praksi s naglaskom na njezine prednosti, indikacije i izazove. Glavni cilj rada je analizirati razlike između VATS-a i tradicionalnih otvorenih kirurških pristupa te istražiti specifične indikacije za njegovu primjenu. Proučava se i uloga medicinskih sestara u podršci kirurškom timu tijekom VATS operacija, s fokusom na njihovu ulogu u održavanju sterilnosti, koordinaciji timskog rada te brizi o pacijentima tijekom postoperativnog razdoblja. Metodološki pristup uključuje pregled relevantne literature i istraživanje smjernica u praksi. Rad je istaknuo važnost kontinuiranog obrazovanja i usavršavanja kirurških timova te implementaciju najnovijih tehnoloških dostignuća kako bi se osigurala optimalna skrb i poboljšani klinički ishodi pacijenata u području torakalne kirurgije.

*Ključne riječi: VATS, medicinska sestra, minimalno invazivna kirurgija*

## **SUMMARY**

### **The role of the nurse in video-assisted thoracoscopic surgery**

**Marija Zekić**

This thesis explores the application of video-assisted thoracoscopic surgery (VATS) in contemporary medical practice, emphasizing its advantages, indications, and challenges. The primary objective of the thesis is to analyze the differences between VATS and traditional open surgical approaches and to investigate specific indications for its use. The role of nurses in supporting the surgical team during VATS operations is also examined, focusing on their responsibilities in maintaining sterility, coordinating team efforts, and caring for patients during the postoperative period. The methodological approach includes a review of relevant literature and the investigation of practical guidelines. The thesis highlights the importance of continuous education and professional development of surgical teams, as well as the implementation of the latest technological advancements to ensure optimal care and improved clinical outcomes for patients in the field of thoracic surgery.

*Keywords: VATS, nurse, minimally invasive surgery*

# SADRŽAJ

<b>1. UVOD</b> .....	1
<b>2. POVIJESNI PREGLED TORAKOSKOPIJE</b> .....	1
<b>3. VIDEO ASISTIRANA TORAKOSPSKA KIRURGIJA</b> .....	5
<b>3.1. Indikacije i kontraindikacije</b> .....	5
<b>3.2. Postupak i oprema</b> .....	7
<b>3.3. Primjene VATS-a</b> .....	9
<b>3.4. Rizici i komplikacije</b> .....	10
<b>3.5. Prednosti u odnosu na tradicionalnu torakoskopiju</b> .....	11
<b>4. ULOGA MEDICINSKE SESTRE KOD ASISTIRANE VIDEO TORAKOSKOPIJE</b> .....	12
<b>4.1. Prijeoperativna uloga medicinske sestre</b> .....	12
<b>4.2. Intraoperacijska uloga medicinske sestre</b> .....	17
<b>4.3. Postoperativna uloga medicinske sestre</b> .....	18
<b>5. ZAKLJUČAK</b> .....	23
<b>LITERATURA</b> .....	24
<b>POPIS SLIKA</b> .....	26





## **1. UVOD**

Video-asistirana torakoskopska kirurgija (VATS), u literaturi često nazivana „kirurgija kroz ključanicu“, revolucionarni je korak u razvoju minimalno invazivnih kirurških tehnika koje su drastično promijenile pristup liječenju bolesti prsnog koša. Usporedbom s tradicionalnom otvorenom torakotomijom, VATS donosi bolje postoperativne ishode, manje kirurške traume kvantificirane objektivnim ishodima te jednaku ili bolju stopu preživljavanja u usporedbi s tradicionalnom otvorenom kirurgijom. Tijekom posljednja dva desetljeća, kirurzi su proširili primjenu torakoskopske ili video-asistirane torakalne kirurgije kako bi liječili različite bolesti u prsnom košu.

Povijest torakoskopskih zahvata datira još od početka 20. stoljeća, ali pravi napredak i široka primjena VATS-a započeli su tek krajem 80-ih i početkom 90-ih godina s razvojem napredne video-tehnologije. Prvi uspješni zahvati korištenjem VATS-a potaknuli su daljnja istraživanja i poboljšanja ove tehnike, što je dovelo do njezine današnje raširene upotrebe u dijagnostici i liječenju raznih bolesti pluća, pleure i sredoprsja.

Uz kirurške inovacije, važnu ulogu u uspješnom izvođenju VATS-a imaju članovi multidisciplinarnog tima, među kojima nezamjenjivu ulogu ima medicinska sestra. Ovaj diplomski rad ima za cilj:

- istražiti povijest i razvoj video-asistirane torakoskopske kirurgije (VATS) u kontekstu liječenja bolesti prsnog koša,
- usporediti VATS s tradicionalnom otvorenom torakotomijom u pogledu postoperativnih ishoda, kirurške traume i stope preživljavanja,
- analizirati ulogu medicinske sestre u multidisciplinarnom timu za VATS zahvate.

## **2. POVIJESNI PREGLED TORAKOSKOPIJE**

Jedan od prvih poznatih slučajeva torakalne kirurgije seže u 1499. godinu, kada je Rolandus, kirurg iz Parme, izveo resekciju dijela pluća zaraženog crvima između dva rebra. Međutim, tijekom renesanse mnogi liječnici koji su imali nove i napredne spoznaje suočavali su se s progonom zbog optužbi za vještičarenje, što je značajno usporilo napredak u medicini. Najznačajnije otkriće u torakalnoj medicini dogodilo se u 1816. godine, kada je francuski liječnik Rene Theophile Hyacinthe Laennec, izumio drveni stetoskop. Na ideju je došao nakon što je čuo zvukove u prsima pacijentice pomoću smotanog lista papira, shvativši da papirnati konus može pojačati zvukove. Svoj izum nazvao je "stetoskop", koristeći grčke riječi "*stethos*" (στήθος), što znači "prsna" i "*skopein*" (σκοπεῖν), što znači "gledati" ili "promatrati" (1).

Torakoskopiju je prvi izveo Sir Francis Cruise u Dublinu u suradnji s dr. Samuelom Gordonom 1865. godine. Razvoj torakoskopskih tehnika nastavlja se početkom 20. stoljeća, kada je švedski kirurg Hans Christian Jacobaeus u Švedskoj 1910. godine prvi put izveo torakoskopiju za izvođenje torakalne pneumolize, i to nakon što je postavio svjetlo na cistoskop. Izvorna "Jacobaeusova operacija" izvodila se kroz jedinstveni rez na koži, čija točna duljina ostaje nepoznata (1).

Jacobaeusovi zahvati otvorili su vrata novim mogućnostima u dijagnosticiranju bolesti prsnog koša, ali su se zbog ograničenja u tehnologiji i instrumentima ti postupci rijetko koristili u svakodnevnoj kliničkoj praksi. Sve do 70-ih godina uloga torakoskopije ostala je pretežno ograničena na dijagnosticiranje i liječenje pleuralnih bolesti. Glavni razlozi za takvo ograničenje uključivali su nedostatak napredne tehnologije, kao i ograničenu dostupnost antibiotika (2).

Početak eksperimentiranja odvija se u prvoj polovici 20. stoljeća, no ipak ostaje u sjeni tradicionalnih otvorenih kirurških postupaka zbog nedostatka adekvatne tehnologije za osvjetljenje i vizualizaciju, kao i ograničene mogućnosti za izvođenje složenih kirurških intervencija. Unatoč tome, torakoskopija je postupno stjecala priznanje kao korisna metoda za dijagnostiku pleuralnih bolesti, biopsije i drenažu pleuralnog izljeva (3).

Krajem 20. stoljeća, s razvojem napredne video-tehnologije i poboljšanjem kirurških instrumenata, torakoskopija je doživjela značajan napredak. Uvođenje video kamera i monitora visoke rezolucije omogućilo je kirurzima jasnu i detaljnu vizualizaciju unutarnjih struktura prsnog koša, čime su stvoreni uvjeti za razvoj video-asistirane torakoskopske kirurgije (VATS).

Nova tehnologija omogućila je ne samo dijagnosticiranje, već i izvođenje složenih kirurških zahvata minimalno invazivnim pristupom (1).

Prvi koraci prema razvoju VATS-a započeli su krajem 80-ih godina, kada su kirurzi počeli koristiti torakoskopiju za izvođenje jednostavnijih dijagnostičkih i terapijskih postupaka. Ubrzo su uslijedile i prve resekcije plućnih nodula, lobektomije i druge operacije, čime je postao standardna metoda u torakalnoj kirurgiji. Pionirski rad na ovom polju pripisuje se kirurzima dr. Gaetanu Roccu i dr. Robertu McKennu (1), koji su među prvima počeli koristiti torakoskopiju za izvođenje biopsija plućnog tkiva i pleure. Rani postupci pokazali su potencijal torakoskopije kao minimalno invazivne metode koja može smanjiti potrebu za otvorenom kirurgijom (2).

Jedan od prvih značajnih uspjeha VATS-a bio je početkom 90-ih, kada je tim kirurga na čelu s dr. Robertom McKennom izveo prvu lobektomiju koristeći VATS tehniku. Postupak uklanjanja režnja pluća kroz male rezove uz pomoć torakoskopa, bio je prekretnica koja je pokazala da VATS može biti jednako efikasan kao i tradicionalna torakotomija, ali s manjim opterećenjem za pacijenta (3).

Migliore je prvi uveo jednoreznu (uniportal) VATS tehniku 2001. godine, kada je izvijestio o 37 pacijenata operiranih za različite torakalne bolesti koristeći jedan troakar za ulazak u prsni koš i izvođenje planirane operacije (2).

Značajan trenutak u povijesti torakoskopije bio je u lipnju 2010. godine kada je Gonzalez-Rivas izveo prvu uniportalnu VATS lobektomiju. Od tog trenutka započelo je drugo i najplodnije razdoblje uniportalne tehnike, koje je izravno proizašlo iz multiportalne VATS tehnike. U početku se tehnika koristila samo za izvođenje lobektomija donjeg režnja, ali njezino brzo poboljšanje omogućilo je proširenje postupka na lobektomije gornjeg režnja, segmentektomije i pulmektomije (2).

Godine 2012. grupa liječnika iz bolnice iz španjolskog grada A Coruña predvođena dr. Diego Gonzalez-Rivasom opisala prvu lobektomiju s resekcijom stijenke prsnog koša kroz stražnji pristup. Godine 2013. izvedena je prva „sleeve“ lobektomija i prva lobektomija s rekonstrukcijom plućne arterije. Godine 2015. ista grupa je izvela lobektomiju s en-bloc

resekcijom stijenke prsnog koša i lobektomiju gornjeg desnog režnja s rukavom. Godine 2016. izvedene su i objavljene prve resekcije karine (2).

### 3. VIDEO ASISTIRANA TORAKOSPSKA KIRURGIJA

VATS (engl. *Video-assisted thoracoscopic surgery*) je minimalno invazivna kirurška tehnika koja kirurzima omogućuje da pregledaju prsnu šupljinu i obavljaju kirurške zahvate uz pomoć video tehnologije. Koristi se za razne dijagnostičke i terapijske postupke, uključujući uklanjanje tumora, biopsije, uklanjanje cista i liječenje pneumotoraksa (prisustvo zraka u prsnoj šupljini) i pleuralnog izljeva (nakupljanje tekućine u pleuralnom prostoru) (4).

#### 3.1. Indikacije i kontraindikacije

Indikacije za video-asistiranu torakoskopsku kirurgiju (VATS) mnogobrojne su i obuhvaćaju dijagnostičke i terapijske postupke. Indikacije za dijagnostičke postupke putem video-asistirane torakoskopske kirurgije (VATS) uključuju korištenje ove minimalno invazivne tehnike za procjenu, uzimanje uzoraka i analiziranje različitih patoloških stanja unutar prsnog koša, te time precizno dijagnosticiraju bolesti kao što su plućni čvorovi, upalne bolesti pleure, sumnjive limfadenopatije i druge intratorakalne abnormalnosti. Indikacije za terapijske postupke primjenjuju VATS za liječenje različitih patoloških stanja (rak pluća, pneumotoraks, empijem, pleuralni izljev...) unutar prsnog koša (5).

Indikacije za dijagnostički VATS su:

- Biopsija pluća - dijagnosticiranje sumnjivih lezija ili tumora;
- Biopsija pleure (plućne maramice) - dijagnosticiranje pleuralnih mezotelioma i drugih pleuralnih bolesti;
- Procjena i dijagnostika pleuralnih izljeva - identifikacija uzroka nejasnih pleuralnih izljeva;
- Biopsija limfnih čvorova – određivanje stadija raka pluća (6).

Indikacije za terapijski VATS su:

- Lobektomija - uklanjanje jednog režnja pluća;

- Segmentektomija - uklanjanje segmenta pluća;
- Pulmektomija - uklanjanje cijelog pluća;
- Liječenje spontanog pneumotoraksa
- Pleurektomija - odstranjenje parijetalne pleure u svrhu liječenja rekurentnih pleuralnih izljeva ili pneumotoraksa;
- Decortikacija - uklanjanje zadebljale pleure ili ožiljnog tkiva s površine pluća;
- Empijem - drenaža i čišćenje pleuralne šupljine kod gnojnih kolekcija;
- Simpatikotomija - kirurško prekidanje simpatičkih živaca za liječenje prekomjernog znojenja (hiperhidroze);
- Resekcija plućnih bula - uklanjanje velikih zračnih mjehura koje mogu uzrokovati probleme s disanjem;
- Mediastinalne mase - uklanjanje ili biopsija tumora ili cista u medijastinumu;
- Perikardijalne bolesti - perikardijalna fenestracija za liječenje perikardijalnih izljeva ili tamponade (6).

Rjeđe indikacije za VATS uključuju odstranjivanje benignih medijastinalnih tumora, biopsiju i određivanje stadija raka jednjaka, simpatektomiju kod teške hiperhidroze ili kauzalgijske, te saniranje traumatskih povreda pluća, pleure i ošita (6).

Video-asistirana torakoskopska kirurgija ima određene kontraindikacije, koje mogu biti apsolutne ili relativne te ovise o općem zdravstvenom stanju pacijenta, specifičnostima bolesti, ali i tehničkim ograničenjima same metode (5).

Apsolutne kontraindikacije označavaju stanja koja potpuno isključuju mogućnost izvođenja ovog zahvata zbog visokog rizika ili nemogućnosti postizanja željenog ishoda (5):

- Pacijenti koji su hemodinamski nestabilni ili u šoku;
- Pacijenti s izrazito smanjenom plućnom funkcijom ili teškim respiratornim zatajenjem;
- Pacijenti koji ne mogu tolerirati opću anesteziju;
- Difuzne plućne bolesti poput teške fibroze, difuznog emfizema ili plućne arterijske hipertenzije;

- Kongenitalne ili stečene anatomske anomalije koje onemogućuju adekvatan pristup ciljanim strukturama;
- Aktivno krvarenje koje se ne može kontrolirati minimalno invazivnim pristupom;
- Tumori ili druge velike intratorakalne mase koje su prevelike za sigurno uklanjanje ili manipulaciju putem malih rezova.

Relativne kontraindikacije obuhvaćaju stanja koja mogu povećati rizik operacije ili otežati izvođenje zahvata:

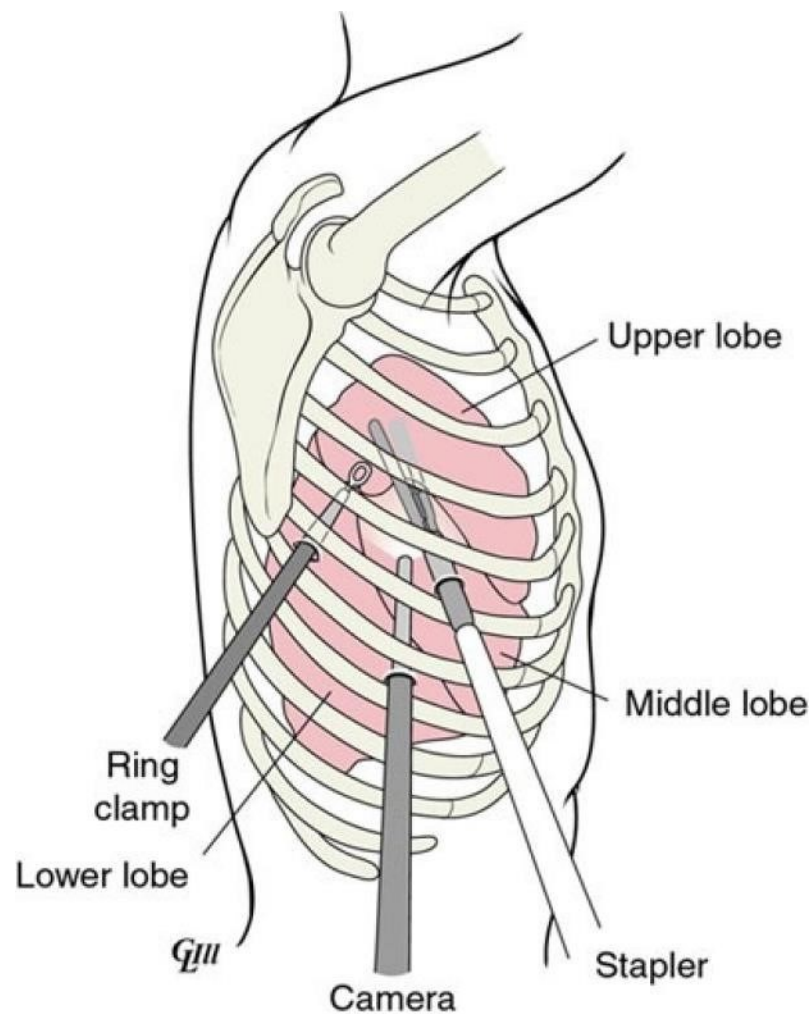
- Opsežne priraslice (adhezije) u pleuralnoj šupljini;
- Teška plućna hipertenzija;
- Kardiovaskularne bolesti;
- Smanjena respiratorna funkcija;
- Morbidna pretilost;
- Prethodne torakalne operacije (5).

### **3.2. Postupak i oprema**

Tijekom postupka, pacijent se postavlja u odgovarajući položaj kako bi se omogućio pristup ciljanom području. Nakon uvoda u anesteziju izvode se rezovi, njih najviše tri (1-3 cm) u interkostalnom prostoru (između rebara) koji omogućuje pristup unutrašnjosti prsnog koša. Rez se pravi paralelno s dugom osi interkostalnog prostora, uz pažljivo pozicioniranje kako bi se izbjegle ozljede interkostalnih živaca koji prolaze kroz utor na donjoj granici rebara. Kroz rez se uvodi trokar, a zatim se kroz trokar uvodi torakoskop, instrument opremljen kamerom koja omogućuje pregled unutrašnjosti prsne šupljine na monitoru. Dakle, poslije uspostave portova, postupak se nastavlja pod nadzorom video torakoskopa (7).

Nakon zahvata, obično se postavljaju 1 ili 2 pleuralna drenažna katetera koji su povezani s drenažnim sustavom pod vodom. Postupak ovisi o specifičnoj vrsti operacije koja je izvedena. Drenažni sustav pod vodom koristi se za kontinuirano drenažu zraka ili tekućine iz pleuralne šupljine nakon operacije (7).





Slika 1. Prikaz položaja instrumenata korištenih pri VATS proceduri

Izvor: Stanford Medicine

Torakoskop je osnovni instrument u VATS-koji se sastoji od tanke, krute cijevi koja je opremljena kamerom i izvorom svjetlosti na distalnom kraju. Kruta cijev promjera 5-10 mm izrađena je od visokokvalitetnog, biokompatibilnog materijala koji osigurava otpornost na sterilizaciju i dugotrajnu upotrebu. Na distalnom kraju cijevi nalazi se kamera visoke rezolucije i izvor svjetlosti. Kamera je često HD (engl. *high-definition*) ili 4K (UHD) kvalitete, što omogućuje vrlo detaljan prikaz unutrašnjosti prsne šupljine. Svrha izvora svjetlosti je pružiti snažno i fokusirano osvjetljenje operativnog polja (8).

Na proksimalnom kraju cijevi nalazi se priključak za video kabel koji prenosi slike na monitor u operacijskoj sali, priključci za izvor svjetlosti i, u nekim slučajevima, insuflaciju plina, najčešće ugljičnog dioksida. Valja napomenuti kako, za razliku od laparoskopije, insuflacija ugljičnog dioksida općenito nije potrebna u VATS-u. Međutim, deflacija pluća na strani operiranog prsnog koša nužna je kako bi se omogućila vizualizacija i prolazak instrumenata u prsnu šupljinu, a to se obično postiže dvostruko-lumenskom endotrahealnom cijevi koja omogućuje ventilaciju jednog plućnog krila ili jednostranom bronhijalnom okluzijom postignutom standardnom jednostruko-lumenskom trahealnom cijevi (8).

Cjelokupna oprema koja se koristi pri VATS-u je sljedeća (5):

- 5 ili 10 mm fiberoptički torakoskop visoke rezolucije s objektivom od 0° ili 30°;
- Izvor svjetla s kabelom;
- Video monitori;
- Torakoskopski instrumenti (škare, ravni elektrokauter, biopsijska pinceta, hvataljka i disektor);
- Endoskopski stapler, ako je planirana resekcija;
- Trokar;
- Set za torakotomiju (za slučaj potrebe za prelaskom na otvoreni postupak);
- Drenažne cijevi i uređaji za drenažu prsnog koša;
- Sterilne rukavice, mantili i prekrivači;
- Dvostruki-lumenski endotrahealni tubus ili jednolumenski tubus s bronhijalnim blokatorima.

### **3.3. Primjene VATS-a**

VATS je postao standardni postupak za mnoge torakalne zahvate, od dijagnostičkih biopsija do složenih terapijskih intervencija. Njegova primjena obuhvaća vrlo široku lepezu kliničkih stanja:

1. Liječenje spontanog ili traumatskog pneumotoraksa (prisustvo zraka u pleuralnom prostoru), zatvaranje pukotine u plućima, uklanjanje mjehurića (blebs) te pleurodezu

(postupak stvaranja priraslica između pluća i prsnog zida kako bi se spriječio ponovni pneumotoraks);

2. Drenaža tekućine ili gnoja kod pleuralnog izljeva (nakupljanje tekućine u pleuralnom prostoru) i empijema (gnojna upala pleure);
3. Biopsija i resekcija benignih i malignih lezija pluća, izvođenje lobektomije (uklanjanje reznja pluća) ili segmentektomije (uklanjanje dijela reznja);
4. Liječenje bolesti jednjaka, uključujući ezofagealne divertikule (izbočenja zida jednjaka), ezofagealne tumore i gastroezofagealni refluks;
5. Liječenje timoma (tumora timusa) i miastenije gravis (autoimune bolesti koja utječe na mišiće) kroz pristup timusu (žlijezdi smještenoj iza prsne kosti);
6. Liječenje tumora, cista i neurogenih tumora stražnjeg medijastinuma,
7. Dijagnostika i liječenje hematotoraksa (nakupljanje krvi u pleuralnom prostoru), pneumotoraksa i dijafragmalnih ozljeda;
8. Liječenje hiperhidroze (prekomjerno znojenje), angine pektorisa i kronične boli koristeći simpatektomiju i splahnicektomiju.

### **3.4. Rizici i komplikacije**

Iako je VATS postao preferirani pristup za resekciju pluća zbog svojih brojnih prednosti, neizbježno je da se susrećemo s potencijalnim rizicima i komplikacijama. Iako su relativno rijetke, njihov pravovremen tretman bitan je za uspjeh cjelokupnog operativnog zahvata te optimalnih rezultata za pacijenta.

U komplikacije i rizike VATS-a u literaturi se najčešće spominju:

- Postoperativni pneumotoraks (posljedica nepravilnog zatvaranja plućne površine nakon resekcije ili biopsije);
- Hipoksemija (smanjena oksigenacija arterijske krvi);
- Atelektaza (cijelo plućno krilo ili dio pluća se ne ventilira);
- Postoperativni reekspanzijski plućni edem;
- Infekcija rane;

- Postoperativna bol;
- Komplikacije od posljedica anestezije; □ Krvarenje (9).

Ozljede krvnih žila kritična su komplikacija tijekom VATS-a te zahtijeva hitnu konverziju u otvorenu torakotomiju (9)

### **3.5. Prednosti u odnosu na tradicionalnu torakoskopiju**

VATS je postupno zamijenio toraktomiju zbog svojih brojnih kliničkih prednosti. Jedna od najznačajnijih je smanjenje stope morbiditeta i mortaliteta u usporedbi s tradicionalnim otvorenim procedurama. VATS izaziva manju postoperacijsku bol u odnosu na toraktomiju što rezultira bržim oporavkom i kraćim boravka u bolnici. Studije su pokazale smanjenje dužine boravka u bolnici (većinom zbog kraćeg trajanja drenaže pluća) te smanjene stope komplikacija poput postoperativnog krvarenja i smrtnosti u bolnici kod pacijenata koji su podvrgnuti VATSu u usporedbi s torakotomijama. Nadalje, VATS rezultira manjim potrebama za transfuzijom krvi, manjom postoperativnom boli te poboljšanjem kvalitete života pacijenata (10).

Unatoč početno višim troškovima povezanim s VATS postupcima, ukupna ekonomska isplativost za bolnički sustav je poboljšana zbog kraćeg boravka u bolnici i smanjenih stopa komplikacija. Pri usporedbi dugoročnih ishoda preživljavanja između VATS i otvorenih procedura, nisu zabilježene statistički značajne razlike u ukupnim stopama preživljavanja nakon 3 godine kod pacijenata koji su podvrgnuti VATS lobektomiji u usporedbi s otvorenom lobektomijom. Zbog svih navedenih razloga, VATS je postao preporučeni standard potvrđen od strane stručnjaka u torakalnoj kirurgiji (11).

Brojne studije su pokazale da VATS ima jednaku ili bolju stopu preživljavanja u usporedbi s tradicionalnom otvorenom torakotomijom za niz bolesti prsnog koša. Meta-analiza 17 studija o raku pluća otkrila je da je petogodišnja stopa preživljavanja bila značajno viša kod bolesnika koji su operirani VATS-om u usporedbi s onima koji su operirani otvorenom torakotomijom. Stopa preživljavanja kod tradicionalne otvorene torakotomije varira ovisno o specifičnoj bolesti koja se liječi. Na primjer, petogodišnja stopa preživljavanja za rak pluća u stadiju I je oko 50%, dok je za rak pluća u stadiju IV oko 5% (12).

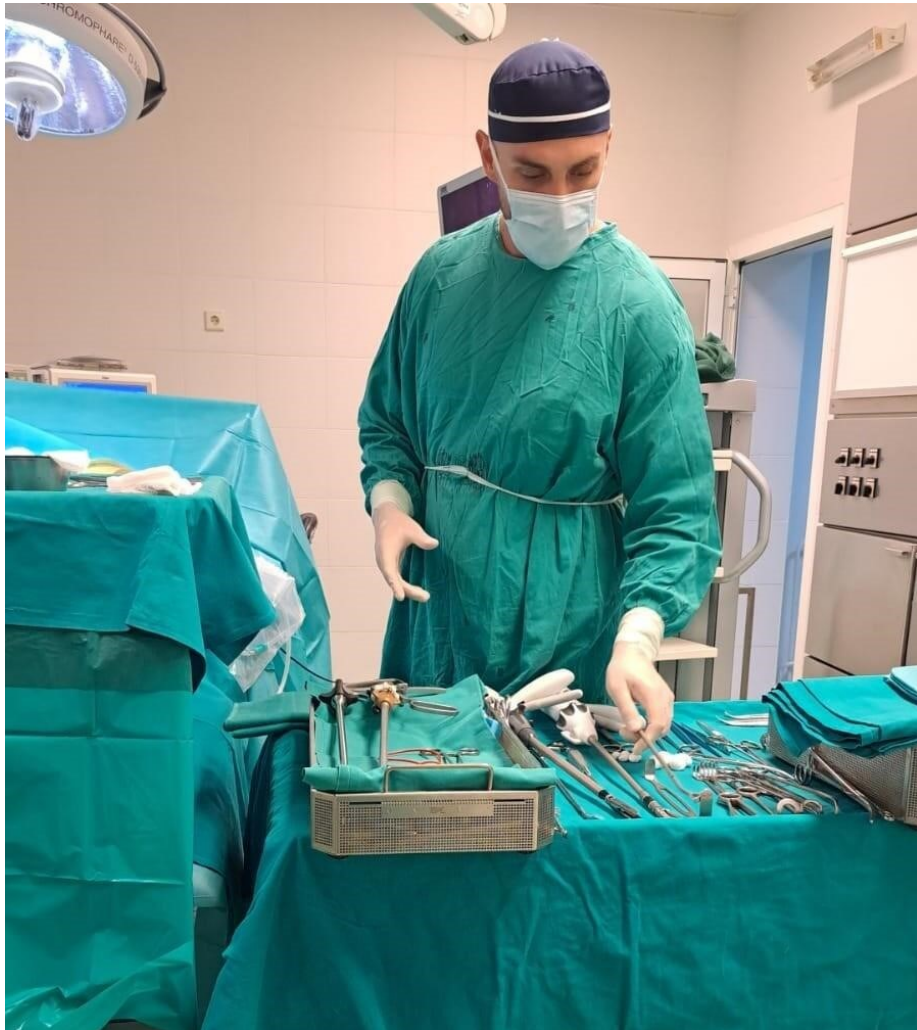## **4. ULOGA MEDICINSKE SESTRE KOD ASISTIRANE VIDEO TORAKOSKOPIJE**

Odjel operacijskog bloka kirurgije Opće bolnice Zadar sastoji se od šest operacijskih sala. U operacijskim salama obavljaju se operativni zahvati iz abdominalne kirurgije, vaskularne kirurgije, torakalne kirurgije, neurokirurgije, dječje kirurgije, traumatologije, ortopedije, te opće kirurgije. Operacijski blok opremljen je svom potrebnom opremom koja omogućava izvođenje minimalno invazivnih zahvata za izvođenje zahvata laparoskopski, torakoskopski i artroskopski, kao i za ostale klasične zahvate u kirurgiji (13).

### **4.1. Prijeoperativna uloga medicinske sestre**

Operacijska dvorana predstavlja bolničkog sustava u kojem se provodi niz anestezijskokirurških, dijagnostičkih i terapijskih zahvata. Unatoč neupitnoj važnosti individualnih kompetencija, postoji snažna ovisnost o timskom radu u cilju sigurnosti pacijenta i uspješnih ishoda zahvata.

Timski rad u operacijskoj dvorani nerijetko je obilježen visokim pritiskom i stresom. Koordinacija između kirurga, anesteziologa, medicinskih sestara i ostalog osoblja u takvim uvjetima izuzetno je važna za učinkovito upravljanje situacijama, hitnim reakcijama i prevenciju komplikacija. Kontinuirano usavršavanje i pridržavanje najviših standarda sterilnosti, asepsa i antiseptičke od velikog su značaja za smanjenje rizika od infekcija i promicanje brzog oporavka pacijenata.



Slika 2. Medicinski tehničar pregledava instrumentarij uoči zahvata

Izvor: Vlastita arhiva

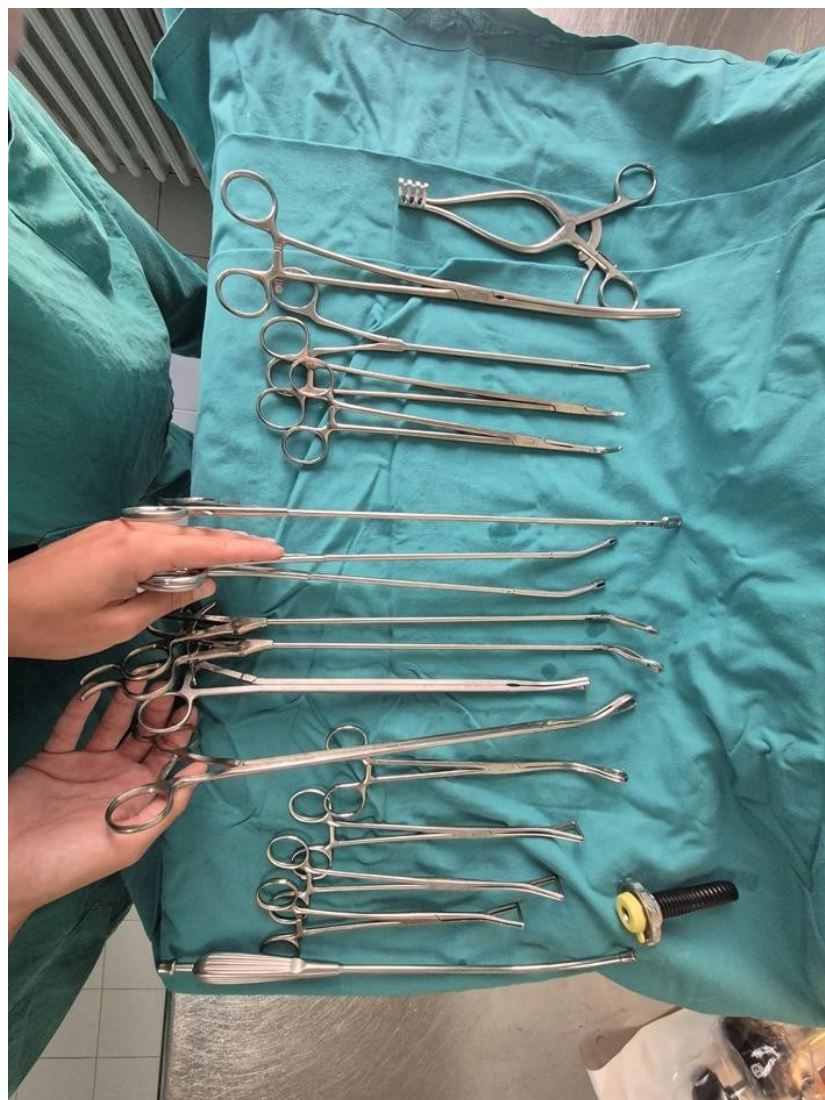Kako bi se osiguralo da se VATS izvodi na pravom pacijentu, na ispravnom mjestu i ako je primjenjivo, s odgovarajućim staplerom, potrebno je poduzeti sljedeće korake:

- pažljiva organizacija svih potrebnih resursa i timova;
- osiguranje da pacijent dobro informiran o postupku i da je ishodovano njegovo odobrenje;
- potvrda identiteta pacijenta kako bi se izbjegle pogreške,
- verifikacija zahvata koji će se izvoditi,
- oznaka lokacije operacije prema razini i strani tijela, bočnosti te višestrukim strukturama,

- „stanka za uzrok“ prije početka postupka u kojoj članovi kirurškog tima provjeravaju sve važne detalje i zaključuju da je sigurno nastaviti.

Članovi multidisciplinarnog tima na verbalan način potvrđuju identitet pacijenta, verificiraju planirani zahvat, označavaju lokacije zahvata, prisutnost ispravnih slika te prisutnost potrebnih implantata i opreme.

Prvi korak u pripremi operacijske dvorane je ispitivanje sterilnosti setova koji će se koristiti tijekom zahvata. Svi kirurški instrumenti i materijali moraju proći kroz stroge sterilizacijske procese, a potom biti pohranjeni u sterilnim uvjetima sve do trenutka upotrebe.



Slika 3. Instrumentarij za VATS

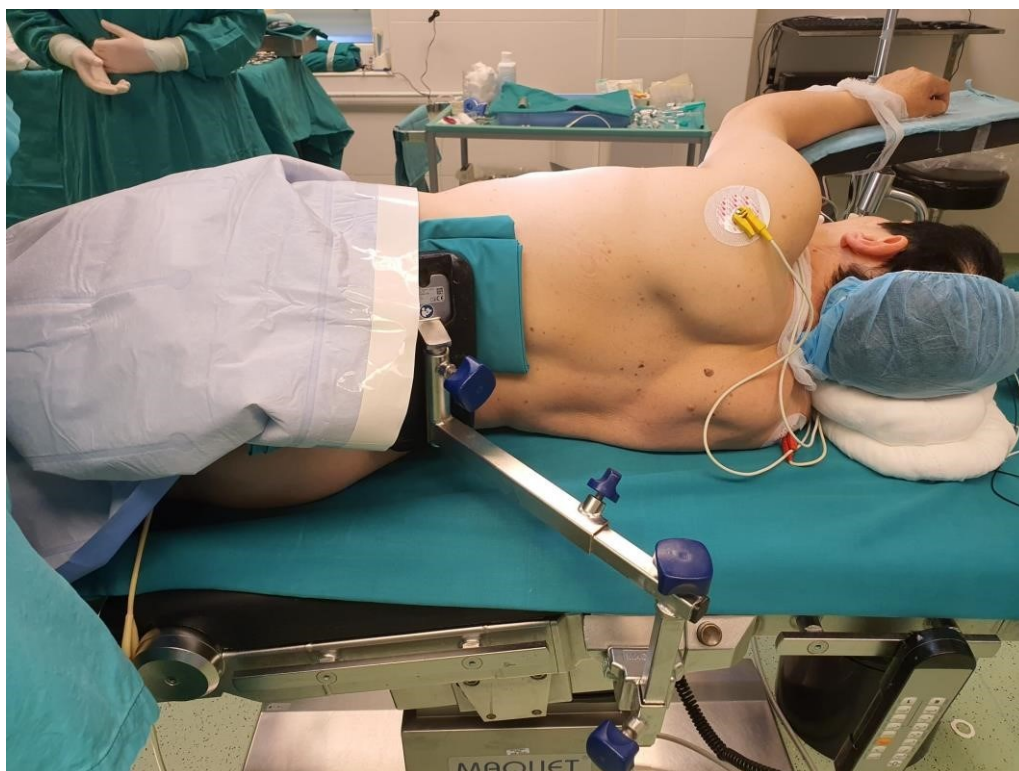
Izvor: Vlastita arhiva

Operacijsko polje pokriva se sterilnim plastičnim folijama koje su postavljene tako da se osigura aseptička okolina. Sterilna medicinska sestra odgovorna je za pripremu sterilnog instrumentarija i materijala potrebnih za kirurški zahvat. Instrumenti se organiziraju prema redosljedu upotrebe, na način da su lako dostupni kirurgu i ostalim članovima tima. Svaki instrument mora biti temeljito pregledan kako bi se osiguralo da je potpuno steriliziran i funkcionalan, bez ikakvih oštećenja. Sterilni materijal postavlja se unutar sterilnog polja, uz obvezno održavanje aseptičkih uvjeta.

Dolazak pacijenta na operacijski blok faza je u kojoj se nakon provjere medicinske dokumentacije pacijent preuzima. Kirurški tim u pratnji anestezijskog tehničara prati pacijenta do operacijske sale. U operacijskoj sali tim obavlja posljednje pripreme postavljanjem sterilnih barijera i provjerom opreme.

Pacijent se postavlja u ležeći, bočni položaj na operacijskom stolu. Ekstremiteti se pozicioniraju u skladu s potrebama zahvata s blagim podizanjem ruku iznad glave ili na stranu radi lakšeg pristupa torakalnom području. Medicinsko osoblje pažljivo postavlja anatomske podloge ispod pacijenta kako bi podržala pravilan položaj tijela tijekom operacije. Uoči početka operacije, operacijsko polje kirurg temeljito pere sterilnom gazom ili spužvom natopljenom antiseptičkom otopinom. Pokreti se izvode u koncentričnim krugovima, počevši od središta planiranog reza prema vanjskim rubovima, kako bi se spriječilo vraćanje kontaminanta na već očišćeni dio. U nekim slučajevima, postupak se ponavlja dva puta kako bi se dodatno smanjila prisutnost mikroorganizama. Ponovno se koriste sterilne gaze natopljene antiseptikom, s istim pokretima od središta prema rubovima. Nakon što je područje dezinficirano, operacijsko polje prekriva se sterilnim kirurškim prekrivačima. Prekrivači osiguravaju da sterilizirano područje ostane kontaminirano tijekom cijelog kirurškog zahvata.

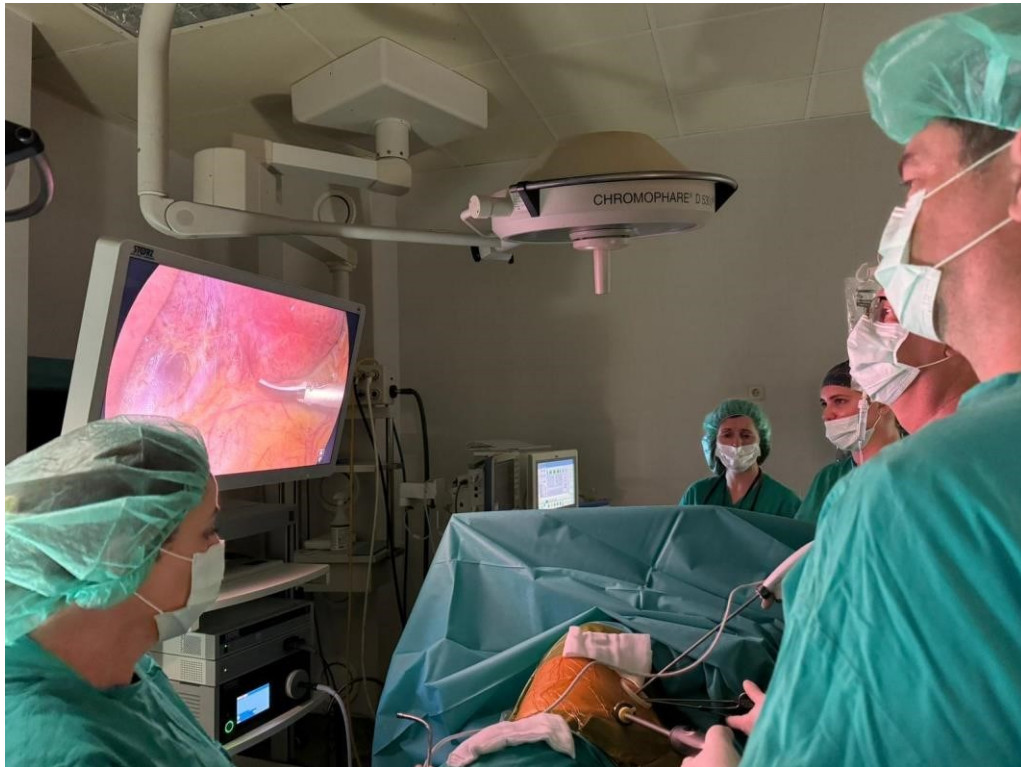



Slika 4: Položaj bolesnika za VATS procedure

Izvor: Vlastita arhiva

Održavanje sterilnih uvjeta stvara fizičku barijeru između lica i nosa kirurga i otvorenog kirurškog polja, te smanjuje rizik od širenja mikroorganizama iz dišnih putova kirurga u operacijsko polje. Članovi kirurškog tima oblače sterilne rukavice i sterilni mantil kako bi spriječili kontaminaciju. Zaštita lica i glave sterilnim kirurškim maskama i kapama (preko lica i nosa) isto su tako nužni dijelovi procesa u cilju sprečavanja kontaminacije. Ruke i podlaktice temeljno se peru korištenjem antiseptičke otopine, na način da se posebna pažnja posvećuje području ispod noktiju, između prstiju i oko zapešća. Proces pranja ruku traje nekoliko minuta i uključuje precizne, strogo definirane korake kako bi se osigurala maksimalna sterilnost.



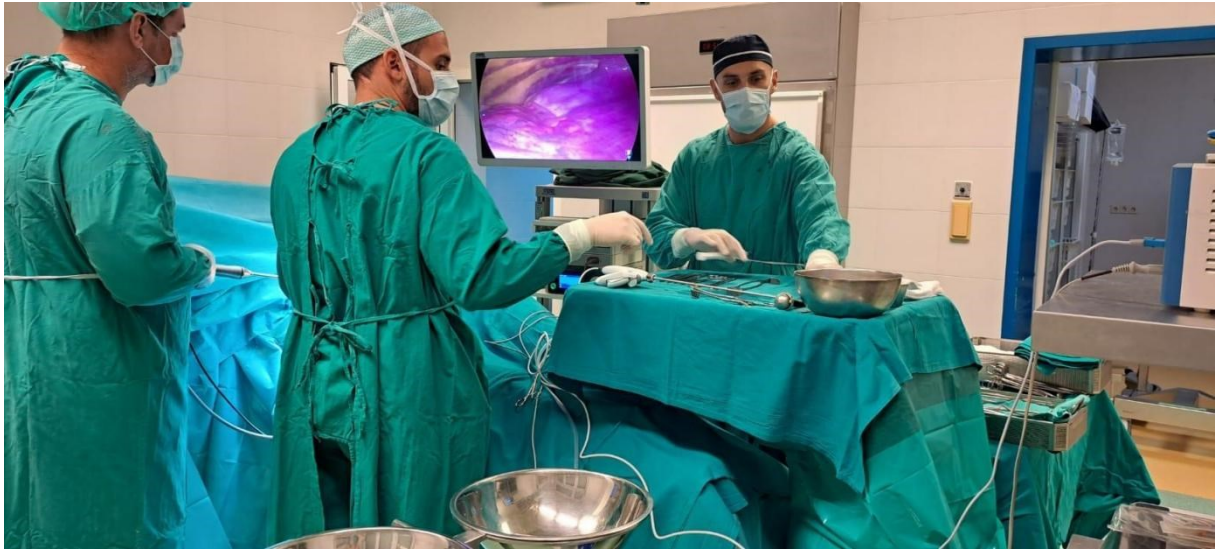Slika 5. Standardni namještaj operatera, instrumentarke i videostupa pri VATS-u

Izvor: Vlastita arhiva

Medicinska sestra postavlja video stup na stranu na kojoj se obavlja operativni zahvat, odnosno nasuprot operateru i asistentu. Kako bi se pratilo i osiguralo pravilan položaj u odnosu na operacijsko polje, ona usklađuje poziciju video stupa s naglaskom na stabilnost i optimalni kut snimanja. Visina stupa određuje se tako da kamera ima najbolji pregled operativnog polja bez ometanja rada kirurga ili drugih članova tima.

#### **4.2. Intraoperacijska uloga medicinske sestre**

Pravila asepsa i antisepsa moraju se poštivati od samog početka do kraja operacijska zahvata. Cilj aseptičnih tehnika (sterilizacija instrumenata, upotreba sterilne odjeće i rukavica, održavanje sterilnog okruženja u operacijskim salama i pravilno pranje ruku) je održavanje sterilnosti i sprječavanje unosa mikroorganizama. Antisepsa se odnosi na upotrebu kemijskih sredstava koja uništavaju ili inhibiraju rast mikroorganizama na živim tkivima (alkohol, jodopovidon (Betadine), klorheksidin i hidrogen peroksid).



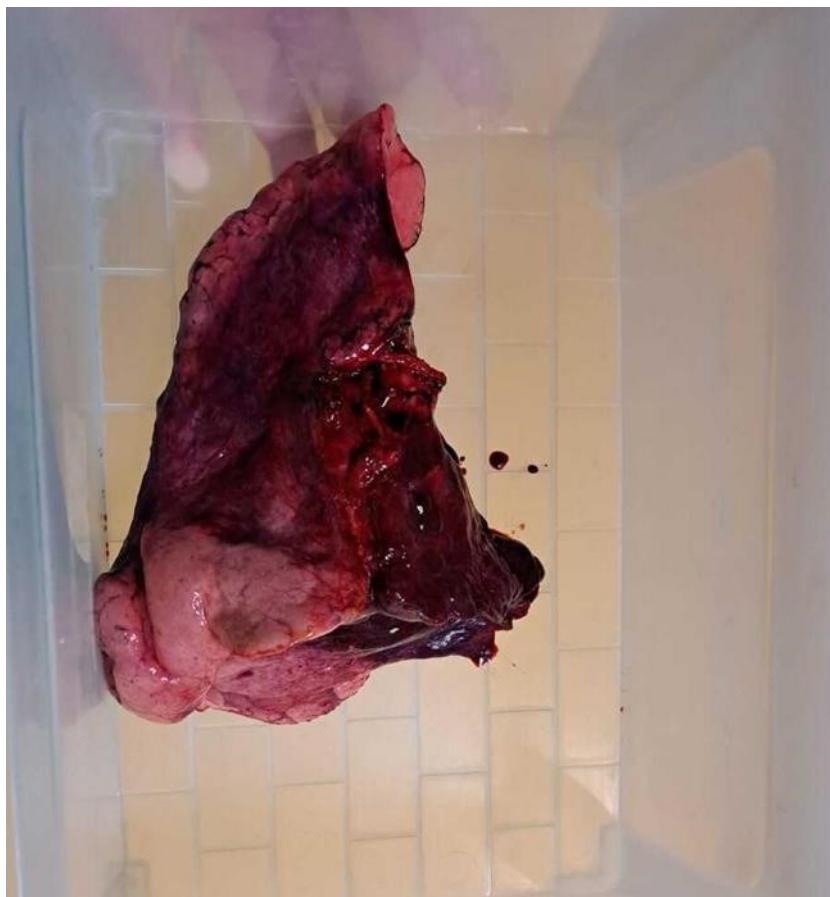Slika 6. Položaj instrumentara, operatera i asistenta u odnosu na operacijsko polje i videostup

Izvor: Vlastita arhiva

Sterilna medicinska sestra održava sterilno operacijsko polje, dok nesterilna medicinska sestra prati kretanja po sali, broji zavojni materijal, vodi evidenciju o inventuri potrošnog materijala, sudjeluje u dokumentiranju operativnih postupaka te istovremeno poštuje sve standarde i pravila aseptičkih i antiseptičkih postupaka.

#### **4.3. Postoperativna uloga medicinske sestre**

Nesterilna instrumentarka nakon zahvata prikuplja i priprema materijal za patohistološku dijagnostiku (PHD analizu). Pravilno prikupljanje i označavanje uzoraka je od presudne važnosti za točnu dijagnozu i daljnje liječenje pacijenta. Uzorci se uzimaju sterilno, a nesterilna instrumentarka ih preuzima iz ruku sterilnog osoblja pomoću sterilnih pinceta ili instrumenata. Ako se uzorak prenosi u bočicu s formalinom, potrebno je osigurati da je bočica ispunjena dovoljnom količinom otopine kako bi potpuno prekrila uzorak i osigurala njegovu konzervaciju.

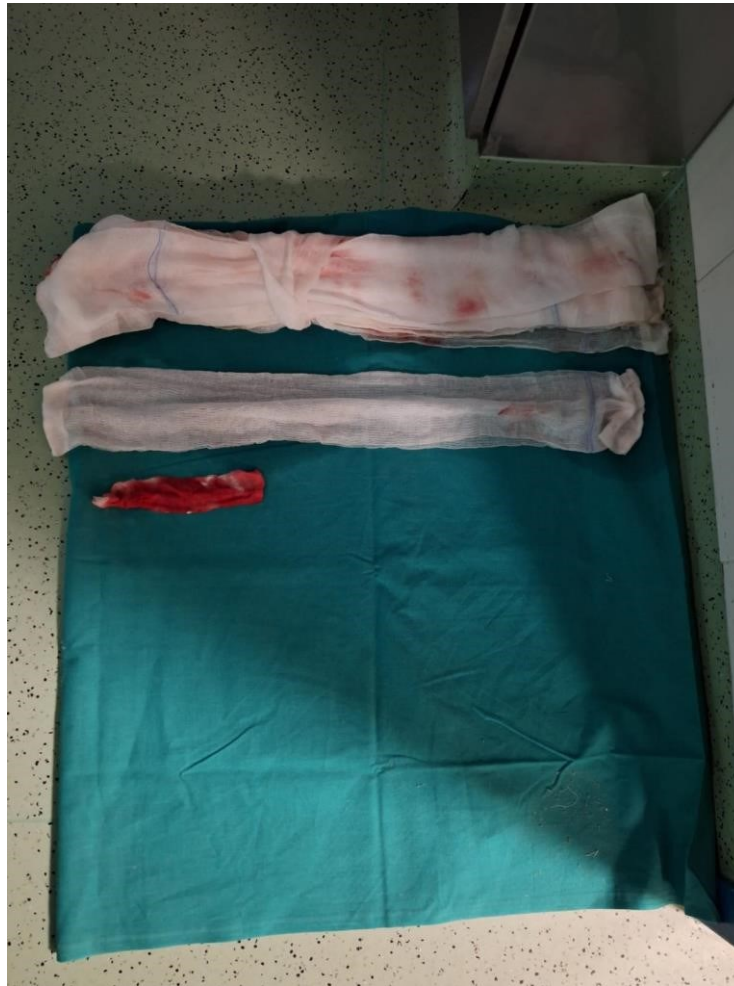

Slika 7. Resecirani dio pluća nakon VATS procedure

Izvor: Vlastita arhiva

Na naljepnici ili pratećoj dokumentaciji mora se navesti vrsta uzorka (npr. biopsija pluća, limfni čvor, itd.), kao i mjesto uzimanja uzorka, ako je relevantno (strana tijela, lateralnost (lijevo ili desno), i bilo koji drugi važan klinički detalji). Svaki uzorak mora biti popraćen odgovarajućom dokumentacijom koju patolog treba za analizu. Nesterilna instrumentarka prati proces do konačne potvrde da su uzorci stigli u laboratorij. Uobičajeno je da se vodi evidencija o datumu i vremenu slanja, kao i potvrda prijema uzoraka u laboratorij.

Sterilna instrumentarka broji sav kirurški instrumentarij (sklapele, pincete, škare, igle, klemice) korišten tijekom zahvata. Brojanje se provodi prema prethodno popisanom i evidentiranom setu instrumenata, kako bi se osiguralo da nijedan instrument nije ostao u pacijentu ili izgubljen. Broje se svi sterilni tupferi, gaze i komprese korišteni tijekom operacije. Svaki komad zavojnog materijala mora biti evidentiran prije i nakon zahvata, koji postupak uključuje vizualni pregled i ručno brojanje. Sve aktivnosti bilježe se u operacijski zapisnik.



Slika 8. Provjera i brojanje gaza te zavojnog materijala nakon VATS procedure

Izvor: Vlastita arhiva

Nakon završetka brojanja i provjere, operacijsko polje se prekriva sterilnim pokrovom. Sterilna instrumentarka osigurava da su svi kirurški rezovi pravilno zaštićeni i prekriveni sterilnim zavojima ili pokrovima.

Ključni korak u pripremi operacijske sale za sljedeći zahvat je pravilno raspremanje i čišćenje korištenog kirurškog instrumentarija u nekoliko faza: mehaničko pranje, sušenje, pohrana u kazete te slanje u jedinicu za centralnu sterilizaciju. Proces dekontaminacije podrazumijeva “korištenje fizičkih ili kemijskih sredstava za uklanjanje, inaktivaciju ili uništavanje patogena prenesenih krvlju na površini ili predmetu do točke gdje više nisu sposobni prenositi infektivne čestice i površina ili predmet postaju sigurni za rukovanje, upotrebu ili odlaganje.” Prvi i

najvažniji korak je ručno i/ili automatsko, mehaničko čišćenje, a drugi je primjena termalnog ili kemijskog procesa dezinfekcije.

Svi korišteni kirurški instrumenti prikupljaju se odmah nakon zahvata. Sterilna medicinska sestra uklanja instrumente s operacijskog stola i odlaže ih u posebne posude namijenjene za transport do pranja. Instrumenti se prvo potapaju u dezinfekcijsku otopinu kako bi se uklonili biološki materijali i smanjio rizik od infekcije za osoblje koje će ih dalje obrađivati, a zatim se podvrgavaju mehaničkom pranju.

Pri mehaničkom pranju koriste se specijalizirani uređaji za pranje instrumentarija (npr. ultrazvučne kade) koje koriste visokofrekventne zvučne valove za temeljito čišćenje teško dostupnih dijelova instrumenata. Nakon mehaničkog pranja, svaki instrument se ručno čisti, pregledava i briše sterilnim gazama ili krpama kako bi se uklonile preostale nečistoće. Sterilna instrumentarka pregledava instrumente kako bi se uvjerala da su svi dijelovi čisti i neoštećeni, te da su instrumenti u funkcionalnom stanju. Instrumentarij se temeljito suši pomoću sterilnih krpa ili specijalnih sušilica za medicinske instrumente. Sušenje je važno u svrhu sprječavanja stvaranje korozije i osiguranja sterilnost tijekom skladištenja.

Instrumenti se slažu u specijalne sterilizacijske kazete ili posude. Svaka kazeta je organizirana tako da sadrži određeni set instrumenata potrebnih za specifične kirurške zahvate. Kako bi se olakšala priprema za sljedeće operacije i osigurala dostupnost svih potrebnih instrumenata, označavaju se s detaljnim popisom sadržaja. Pohranjeni i složeni instrumenti u sterilizacijskim kazetama pripremaju se za transport u jedinicu za centralnu sterilizaciju. Instrumenti se transportiraju specijalnim kolicima ili kontejnerima dizajniranim za siguran transport medicinskog instrumentarija. Po dolasku u jedinicu za centralnu sterilizaciju, instrumenti prolaze kroz autoklaviranje za potpuno uklanjanje i uništenje svih mikroorganizama. Nakon sterilizacije, instrumenti se pregledavaju, ponovno organiziraju u sterilizacijske kazete, i vraćaju u operacijski odjel spremni za ponovnu upotrebu.

Sterilna medicinska sestra prisutna je uz pacijenta do buđenja iz anestezije kako bi mogla reagirati na hitne situacije koje se mogu pojaviti neposredno nakon operacije (respiratorne poteškoće, hipotenzija, aritmije ili krvarenje). Nadzor pacijenta do buđenja uključuje praćenje vitalnih znakova (krvni tlak, puls, disanje i zasićenost kisikom), procjenjuje

opće stanje pacijenta (abnormalni ritam srca, provjera svijesti, reakcija na podražaje, boja kože) te konzultacije s anesteziologom o napretku pacijenta i prilagodbama u postoperativnoj njezi.

Kada pacijent biva dovoljno stabilan i budan, sterilna instrumentarka pomaže u pripremi za premještanje na postoperativni odjel ili jedinicu intenzivne njege, uz osiguranje da je sva potrebna dokumentacija (bilješke o vitalnim znakovima i postupcima provedenim tijekom operacije), pravilno popunjena i prenesena s pacijentom. Nakon buđenja operiranog pacijenta, operacijska sala se čisti i dezinficira prema standardnim protokolima.

## 5. ZAKLJUČAK

Video asistirana torakoskopska kirurgija (VATS) značajan je napredak u polju kirurških intervencija na prsnom košu koji kombinira inovaciju, preciznost i manju invazivnost u odnosu na tradicionalne kirurške metode. Kao takav, postao je preferirana metoda za liječenje pneumotoraksa, uklanjanje pleuralnih izljeva, resekciju benignih i malignih tumora pluća te drugih zahvata. Ovaj rad je uz indikacije, kontraindikacije, tehnike primjene, komplikacije i prednosti VATS-a istražio ulogu medicinske sestre u perioperativnoj, intraoperativnoj i postoperativnoj njezi bolesnika.

Kako bi se unaprijedila uloga medicinskih sestara u video-asistiranoj torakoskopskoj kirurgiji (VATS), potrebno je prepoznati izazove s kojima se susreću u praksi. Neki od njih su svakako nedostatak edukacije i treninga i autonomije, te tehnološki i psihološki izazovi. U tom smislu, potrebno je razviti standarde prakse koji će definirati ulogu medicinskih sestara u VATS-u i njihove odgovornosti te raditi na poboljšanju njihovih radnih uvjeta i profesionalnih vještina.

Preporučene smjernice su redovite radionice i pristup suvremenim edukativnim materijalima, poboljšanje radnih uvjeta, standardizacija protokola i jačanje timskog rada, tehnološka podrška i uvođenje sustava za priznanje njihova truda. Implementacijom i procjenom učinkovitosti naputaka za unapređenje sestrinske skrbi u području torakalne kirurgije može se značajno unaprijediti radni okoliš i profesionalni razvoj medicinskih sestara kao neizostavnog dijela kirurškog tima, što će posljedično dovesti do poboljšanja ishoda pacijenata i povećanja uspješnosti VATS zahvata.



## LITERATURA

1. Mineo TC, Ambrogi V. A glance at the history of uniportal video-assisted thoracic surgery. *J Vis Surg.* 2017;3:157.
2. Tamburrini, A, Mineo, TC. A glimpse of history: non-intubated thoracic surgery. *Video-Assisted Thoracic Surgery*, 2017;2(9).
3. Crawford, AH, Wall, EJ, & Wolf, R (1999). Video-assisted thoracoscopy. *Orthopedic Clinics of North America*, 1999;30(3):367-385.
4. Petersen, RH, Holbek, BL, Hansen, HJ, Kehlet, H. Video-assisted thoracoscopic surgery—taking a step into the future. *European Journal of Cardio-Thoracic Surgery*, 2017;51(4):694-695.
5. Dujmušić, S. Operativna torakoskopija. Medicinska knjiga, Zagreb, 1949.
6. Vinck EE, Ángel EP, Barrios RV, Martínez SI, Arias CA, Garzón JC, Ebels T, Alzate SA, Fernández A. Video-Assisted Thoracoscopy For Penetrating Cardiac Box Injury in Stable Patients. *Braz J Cardiovasc Surg.* 2021;36(4):550-556.
7. Cuesta MA, van der Wielen N, Straatman J, van der Peet DL. Video-assisted thoracoscopic esophagectomy: keynote lecture. *Gen Thorac Cardiovasc Surg.* 2016;64(7):380-5.
8. Guido-Guerrero W, Bolaños-Cubillo A, González-Rivas D. Single-port video-assisted thoracic surgery (VATS)-advanced procedures & update. *J Thorac Dis.* 2018;10(Suppl 14):S1652-S1661.
9. Defranchi, S, Parrilla, G, Martínez, V, Favaloro, R, & Bertolotti, A. Pulmonary Lobectomy: What are the Benefits of Video-assisted Thoracoscopy?. *Revista americana de medicina respiratoria*, 2018;18(3):178-183.
10. Flores, RM, & Alam, N. Video-assisted thoracic surgery lobectomy (VATS), open thoracotomy, and the robot for lung cancer. *The Annals of thoracic surgery*, 2008;85(2), S710-S715.
11. Mei J, Guo C, Xia L, Liao H, Pu Q, Ma L, Liu C, Zhu Y, Lin F, Yang Z, Zhao K, Che G, Liu L. Long-term survival outcomes of video-assisted thoracic surgery lobectomy for stage I-II non-small cell lung cancer are more favorable than thoracotomy: a propensity score-matched analysis from a high-volume center in China. *Transl Lung Cancer Res.* 2019 Apr;8(2):155-166.

12. Opća bolnica Zadar. Odjel za operacijski blok kirurgije. Dostupno na adresi: <https://www.bolnica-zadar.hr/sluzbe-i-odjeli/sluzba-za-kirurgiju/operacijski-blokkirurgije/>. Datum pristupa: 21. kolovoza 2024.

## POPIS SLIKA

Slika 1. Prikaz položaja instrumenata korištenih pri VATS proceduri .....	8
Slika 2. Medicinski tehničar pregledava instrumentarij uoči zahvata .....	13
Slika 3. Instrumentarij za VATS .....	14
Slika 4: Položaj bolesnika za VATS procedure.....	16
Slika 5. Standardni namještaj operatera, instrumentarke i videostupa pri VATS-u .....	17
Slika 6. Položaj instrumentara, operatera i asistenta u odnosu na operacijsko polje i videostup .....	18
Slika 7. Resecirani dio pluća nakon VATS procedure .....	19
Slika 8. Provjera i brojanje gaza te zavojnog materijala nakon VATS procedure .....	20