

# Korelacija između kliničke slike i laboratorijskih nalaza kod akutne upale crvuljka

---

Režan, Viktorija

Master's thesis / Diplomski rad

2024

Degree Grantor / Ustanova koja je dodijelila akademski / stručni stupanj: **University of Zadar / Sveučilište u Zadru**

Permanent link / Trajna poveznica: <https://um.nsk.hr/um:nbn:hr:162:483443>

Rights / Prava: [In copyright](#) / [Zaštićeno autorskim pravom.](#)

Download date / Datum preuzimanja: **2025-01-27**



**Sveučilište u Zadru**  
Universitas Studiorum  
Jadertina | 1396 | 2002 |

Repository / Repozitorij:

[University of Zadar Institutional Repository](#)



zir.nsk.hr



DIGITALNI AKADEMSKI ARHIVI I REPOZITORIJ

Sveučilište u Zadru  
Odjel za zdravstvene studije  
Sveučilišni diplomski studij  
Sestrinstvo



**Viktorija Režan**

**Korelacija između kliničke slike i laboratorijskih  
nalaza kod akutne upale crvuljka**

**Diplomski rad**

Zadar, 2024.

Sveučilište u Zadru  
Odjel za zdravstvene studije  
Sveučilišni diplomski studij  
Sestrinstvo

Korelacija između kliničke slike i laboratorijskih nalaza kod akutne upale crvuljka

Diplomski rad

Studentica:  
Viktorija Režan, bacc.med.techn.

Mentor:  
izv.prof.prim.dr.sc. Robert Karlo, dr.med.

Zadar, 2024.



## Izjava o akademskoj čestitosti

Ja, **Viktorija Režan**, ovime izjavljujem da je moj **diplomski** rad pod naslovom **Korelacija između kliničke slike i laboratorijskih nalaza kod akutne upale crvuljka** rezultat mojega vlastitog rada, da se temelji na mojim istraživanjima te da se oslanja na izvore i radove navedene u bilješkama i popisu literature. Ni jedan dio mojega rada nije napisan na nedopušten način, odnosno nije prepisan iz necitiranih radova i ne krši bilo čija autorska prava.

Izjavljujem da ni jedan dio ovoga rada nije iskorišten u kojem drugom radu pri bilo kojoj drugoj visokoškolskoj, znanstvenoj, obrazovnoj ili inoj ustanovi.

Sadržaj mojega rada u potpunosti odgovara sadržaju obranjenoga i nakon obrane uređenoga rada.

Zadar, 7. travnja 2024.

## POPIS KRATICA

CRP	C reaktivni protein
CT	Kompjutorizirana tomografija
UZV	Transabdominalni ultrazvuk

## SAŽETAK

Akutna upala crvuljka jedno je od najčešćih suvremenih hitnih kirurških stanja koje se može dogoditi kod oba spola i kod osoba neovisno o životnoj dobi. Liječenje ovog stanja uglavnom podrazumijeva primjenu laparoskopske apendektomije, minimalno invazivnog operativnog zahvata uz pomoću kojeg se uklanja upaljeni crvuljak kod pacijenata. Unatoč značajnim ostvarenim naprecima u tehnologiji tehnici, dijagnostički postupak i dalje je vrlo izazovan te uključuje primjenu nekoliko tehnika kako bi se utvrdila točna dijagnoza, a uključuje klinički pregled i anamnezu te laboratorijsku i radiološku obradu pacijenta. Pojava komplikacija zbog nepravovremenog liječenja ili kao dio postoperativnog procesa također je mogućnost koja u nekim slučajevima može rezultirati i smrtnim ishodom za pacijenta. Cilj ovog istraživanja je prikaz osnovnih podataka koji se povezuju a akutnom upalom crvuljka, s posebnim naglaskom na dijagnozu i liječenje akutne upale crvuljka kod djece. Svrha istraživanja je usporedba podataka o kliničkoj slici i laboratorijskim nalazima s operacijskim nalazima te ispitati stupnjeve podudarnosti u navedenim parametrima. Istraživanje uključuje retrospektivnu analizu podataka prikupljenih kroz bolnički informacijski sustav Opće bolnice Zadar. Podaci uključuju informacije o 56 pacijenata koji su u razdoblju od 01.01.2021. do 31.12. 2021. podvrgnuti liječenju upale crvuljka. Prikupljeni podaci uključuju spol i dob pacijenata, oblik dijagnoze, ukupan broj dana hospitalizacije te vrijednost laboratorijskih nalaza. Istraživanje obuhvaća djecu u dobi od 4 do 18 godina. Podaci su prikazani frekvencijama i postocima kroz grafičke prikaze u obliku tablica i dijagrama.

**Ključne riječi:** akutna upala crvuljka, crvuljak, klinička slika, laboratorijski nalazi

## **SUMMARY**

### **Correlation between clinical picture and laboratory findings in acute appendicitis**

Acute inflammation of the appendix is one of the most common modern surgical emergencies that can occur in both sexes and in people of all ages. The treatment of this condition mainly involves the use of laparoscopic appendectomy, a minimally invasive surgical procedure that removes the inflamed appendix from patients. Despite significant advances in technology, the diagnostic procedure is still very challenging and involves the application of several techniques to determine the correct diagnosis, and includes clinical examination, laboratory and radiological treatment of the patient. The appearance of complications due to the lack of timely treatment or as part of the postoperative process is also a possibility that in some cases can result in a fatal outcome for the patient. The aim of this research is to present basic data related to acute inflammation of the appendix, with special emphasis on the diagnosis and treatment of acute inflammation of appendix in children. The purpose of the research is to compare the data on the clinical picture and laboratory findings with the operative findings and to examine the degree of agreement in the specified parameters. The research includes a retrospective analysis of data collected through the hospital information system of Zadar General Hospital. The data includes information on 56 patients who, in the period from 01.01.2021. until 31.12.2021, undergo treatment for acute inflammation of the appendix. Collected data include gender and age of patients, form of diagnosis, total number of days of hospitalization and value of laboratory findings. The research covers children aged 4 to 18 years. The data are presented with frequencies and percentages through graphical representations in the form of tables and diagrams.

**Key words:** appendix, acute inflammation of the appendix, clinical presentation, laboratory findings

# SADRŽAJ

1. UVOD	1
1.1. Anatomija crvuljka	1
1.2. Patofiziologija, epidemiologija i etiologija	3
1.3. Klinička slika i dijagnostički postupci	6
1.4. Liječenje i komplikacije	8
2. ISPITANICI I POSTUPCI	14
3. REZULTATI	15
4. RASPRAVA	22
5. ZAKLJUČAK	24
LITERATURA	25



## 1. UVOD

Akutna upala crvuljka jedan je od najčešćih hitnih kirurških slučajeva u suvremenom svijetu. Njegova se pojava bilježi i kod djece, ali kod odraslih osoba. Ovaj oblik upale prezentiran je kao akutno stanje abdomena sa specifičnom upalom crvuljka, a u tom slučaju nužno je provesti hitnu kiruršku intervenciju koja podrazumijeva procese uklanjanja upaljenog crvuljka. Operativni zahvat se može izvesti uz pomoć laparotomije ili laparoskopije. Ukoliko se ovom obliku stanja liječenjem ne pristupi na vrijeme, moguće je razviti teške oblike komplikacija kao što je ruptura ili perforacija, koje dalje mogu rezultirati peritonitisom i stanjem šoka (1).

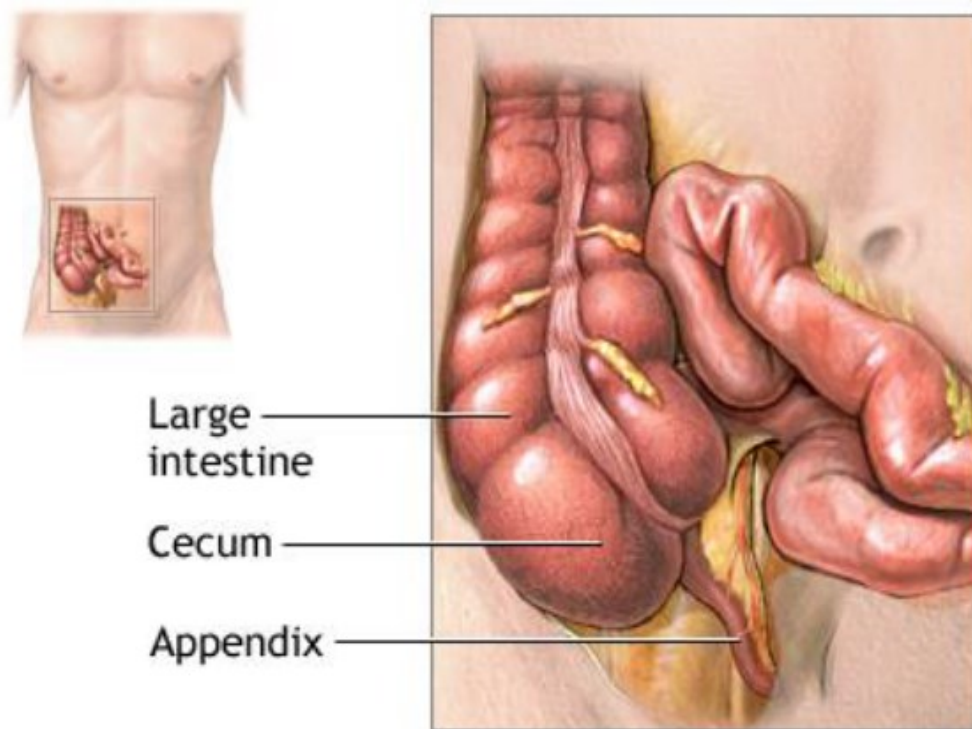
Kroz članak pod nazivom „Perforirajuća upala u veriformnom apendiksu“ koji je objavljen 1886. godine R. H. Fitz je vrlo detaljno opisao akutnu upalu crvuljka, a iste te godine izveden je i prvi postupak apendektomije od strane engleskog kirurga F. Travesa, a taj potez učinio je apendektomiju preferiranom metodom liječenja kod pojave akutne upale crvuljka. Unutar opće populacije incidencija akutne upale crvuljka je 86 na 100.000 stanovnika u godini dana, a uočava se i kako je ova pojava zastupljenija kod muškaraca u odnosu na žene, neovisno o kojoj dobnoj skupini je riječ (2).

### 1.1. Anatomija crvuljka

Službeni anatomski pojam koji označava crvuljak potječe od latinskih izraza *appendix vermiformis*. Crvuljak se smatra i pravim divertikulumom, a nastaje kao dio posteromedijalnih granica na cekumu te je smješten neposredno pokraj ileocekalne valvule. Pojam *vermiformis* u prijevodu s latinskog jezika označava crvolik oblik što pretpostavlja njegovu dugu, cjevastu strukturu. S obzirom da se radi o dijelu debelog crijeva, crvuljak je sačinjen od svih slojeva kao i debelo crijevo: sluznice, submukoze, uzdužne i cirkularne mišićne proprije i seroze. Osnovna razlika se prikazuje kroz histološku analizu i ovisna je o razinama B i T limfocita unutar apendikularne sluznice i submukoze (3).

Crvuljak se ujedno smatra i dodatkom slijepom crijevu (lat. *Caecum*) odnosno isti se nastavlja kroz otvor na slijepom crijevu te se otvara na područjima ispod i iznad ileocekalne valvule. Okružuje ga kontinuirani uzdužni mišićni sloj koji se sastoji od tri tenije. Duljina crvuljka se kreće između 2 i 20 cm, a dulji je kod djece u odnosu na odrasle osobe. Prosječna duljina je 9 centimetara. Područje lumena relativno je široko kada se radi o djetetu dojenačke dobi, a tijekom njegova rasta i razvoja do odrasle dobi isti se postupno sužava. Osim toga proces rasta debelog crijeva u razdoblju djetinjstva rezultira rotacijom crvuljka u retrocekalne i intraperitonealne pozicije. Kod najvećeg broja ljudi crvuljak je smješten u desni donji kvadrant abdomena, odnosno u desni ilijačni prostor (4).

Zabilježeno je i kako se rotacija crvuljka ne dogodi kod oko 25% ljudske populacije, ali i da se položaji crvuljka mogu pronaći unutar pelvičnih, subcekalnih ili paracekalnih regija. U ovisnosti o položajima crvuljka, moguće je zabilježiti simptome upale koji se mogu uvelike odraziti na prezentaciju kliničke slike kod akutne upale crvuljka. Proces opskrbe crvuljka krvlju obavlja se kroz apendikularnu arteriju koja predstavlja jednu od grana ileokolične arterije (2).

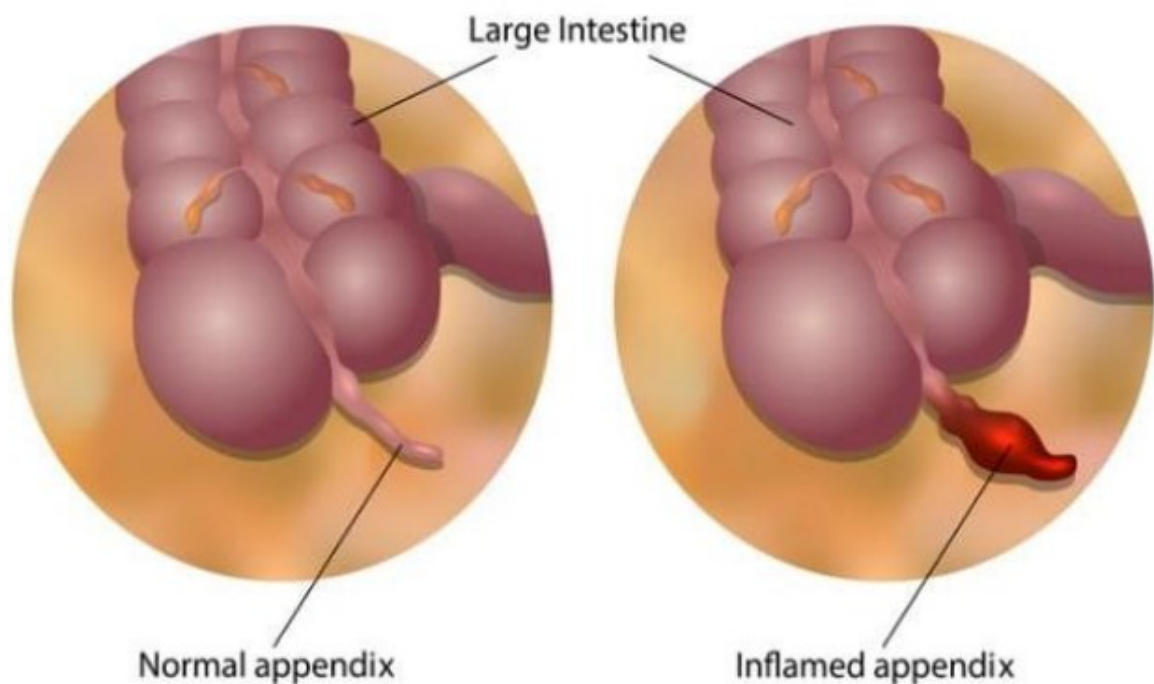


Slika 1. Anatomija crvuljka

Izvor: Stringer, M. D. (2017). Acute appendicitis. *Journal of paediatrics and child health*, 53(11), 1071-1076.

## 1.2. Patofiziologija, epidemiologija i etiologija

Osnovnim uzrokom upale crvuljka smatra se opstrukcija lumena crvuljka. Sama patofiziologija u ovom slučaju nije do kraja razjašnjena prvenstveno jer se opstrukcija lumena pojavljuje tek kod 30 do 40% bolesnika. Opstrukciju crvuljka može izazvati i feces, koproлит, paraziti, tumori, strana tijela ili hiperplazija u submukoznim limfatičnim folikulima, koja se ujedno smatra i najčešćim uzrokom opstrukcije kada je riječ o mlađim osobama, izazvana je pojavom različitih infekcija, bakterija, virusa ili parazita (5).



Slika 2. Upala crvuljka

Izvor: Stringer, M. D. (2017). Acute appendicitis. *Journal of paediatrics and child health*, 53(11), 1071-1076.

Neovisno da li postoji opstrukcija, sluznica crvuljka nastavlja s lučenjem sekreta, a u trenutku kada je opstrukcija zaista i pojavi dolazi do povećanog intraluminalnog tlaka distalno do njezine lokacije. Osnovna posljedica ovog procesa je povećanje broja bakterija unutar crvuljka te aktivacija leukocita, kao i stvaranje gnojnog sadržaja dok se intraluminalni tlak i dalje povećava. Isti raste sve do razina viših od onog u venskim i limfatičnim oblicima cirkulacije, što dovodi i do prekida istih. Upravo iz tog razloga pojavljuje se hipoksija u stanicama crvuljka, dolazi do gubitka integriteta epitela, a kao osnovna posljedica smatra se stvaranje pogodnih uvjeta za razvoj i razmnožavanje značajnog broja bakterija. Osim toga, može doći i do pojave tromboze u intramuralnim krvnim žilama. Ukoliko se unutar ovog stupnja upale odstrani crvuljak može doći do produljenja upalnog procesa te njegovog proširenja po stijenka crvuljka te pritom zahvaća i serozu i uzrokuje upalu seroze u okolnim dijelovima crijeva. Unutar ovog procesa može se razviti i vrlo ozbiljno stanje za koje se ističe kako je opasno po ljudski život, a naziva se peritonitis. Ukoliko dođe do napredovanja upale, ostvaruje se negativno

djelovanje na arterijski oblik cirkulacije te dolazi do nekroze u stjenki crvuljka, a ukoliko se u tom trenutku crvuljak ne ukloni kirurškim putem dolazi i do preforacije. Ukoliko se dogodi preforacija crvuljka dolazi i do aktivacije obrambenih mehanizama koji sljepljivaju crijevne vijuge s velikim omentumima, a sve to s ciljem zaustavljanja proširenja upalnog procesa. Kao osnovna posljedica svega nastaje i periapendikularni apsces. Također, ukoliko lokalni obrambeni mehanizam ne ispuni vlastiti cilj u području proširenja upalnog procesa pojavljuje se difuzni peritonitis. Isti se uglavnom pojavljuje kod djece i adolescenata, a posljedica je nerazvijenosti u velikom omentumu. Također, pojava komplikacija koje se povezuju s akutnom upalom crvuljka koji nije prepoznat na vrijeme smatraju se opasnima po život, te se upravo iz tog razloga bilo koja sumnja na akutnu upalu crvuljka mora tretirati hitnim operativnim zahvatima (4).

Akutnu upalu crvuljka uglavnom karakterizira snažna bol na području abdomena te se zbog toga ističe kako je jedno od najčešćih hitnih kirurških stanja. Pojava akutne upale crvuljka zabilježena je kod 7 do 10% ljudske populacije. Stupanj pojavnosti kliničke slike karakteristične za akutnu upalu crvuljka značajno je manja u nerazvijenijim svjetskim zemljama, a kao osnovni uzrok te pojave navodi se način prehrane koji se uglavnom sastoji od namirnica koje su bogate vlaknima (5).

Akutna upala crvuljka jednako se pojavljuje kod pripadnika oba spola, iako se ističe kako je to češći slučaj kod muškaraca u odnosu na žene. Kada je riječ o mlađoj populaciji i djeci pojava kliničke slike upale crvuljka bilježi se u omjeru 2:3 u korist muškog spola (3).

Pojava kliničke slike akutne upale crvuljka može se dogoditi u bilo kojoj životnoj dobi, a najčešće zabilježena dob je između 10 i 30 godina. U rijetkim slučajevima se ista pojavljuje kod djece mlađe od 2 godine ili kod osoba u starijoj životnoj dobi. Komplikacije koje su karakteristične za akutnu upalu crvuljka, kao što je perforacija, uglavnom se pojavljuju u dojenačkom razdoblju ili kod osoba koje su starije od 50 godina (4).

Iako se sama etiologija akutne upale crvuljka smatra nepoznatom, prepoznaju se određeni uzroci upale. U najčešće uzorke ubraja se opstrukcija lumena koja je kalcificirana komadićima fecesa ili stranog tijela. U ovom slučaju dolazi i do lokalnog oštećenja sluznice i zastoja sadržaja unutar crvuljka. Pojava tumora crvuljka također je jedan od poznatijih uzroka koji rezultira opstrukcijom lumena i dovodi do pojave akutne upale

crvuljka. Do začepljenja lumena može doći i zbog povećanja limfnih folikula unutar stjenki crvuljka kada je prisutna upala sluznice. Također, upalu mogu izazvati i različite bakterije, ali se ista može pojaviti i bez opstrukcije lumena. U takvim slučajevima dolazi do pojave infekcije izravno u limfatičnim folikulim ili, u manjem broju slučajeva, hematogeno (4).

### **1.3. Klinička slika i dijagnostički postupci**

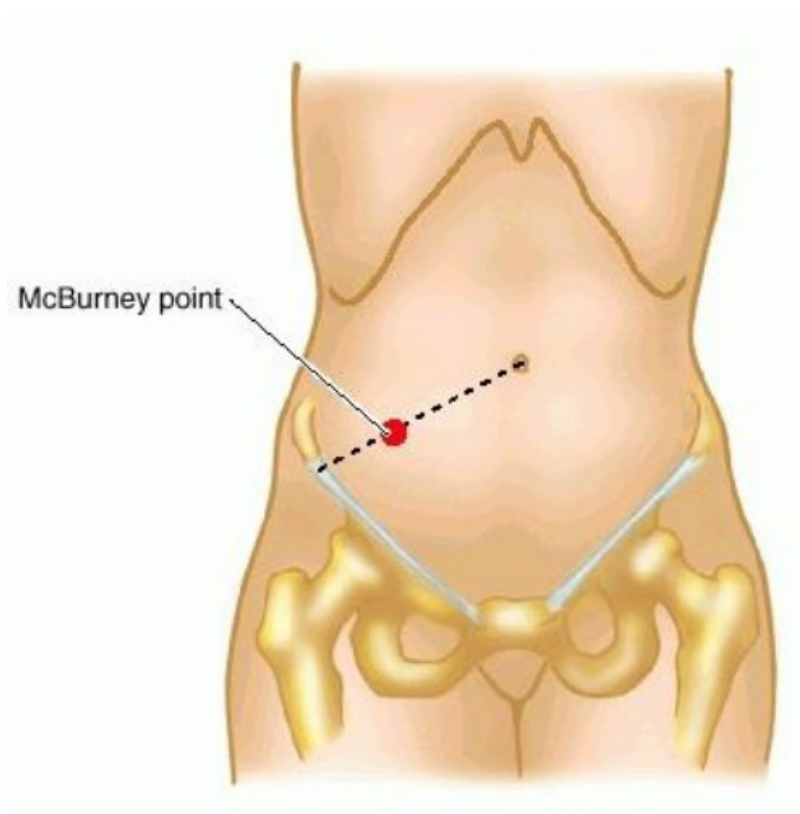
Pojava boli u abdominalnom području smatra se osnovnim znakom pojave akutne upale crvuljka. Bol koja se pojavljuje u središnjem dijelu abdomena uz povraćanje i pojavu mučnine koja se premješta u donji desni kvadrant pojavljuje se kod više od polovice pacijenata. Razina intenziteta periumbilikalne boli povećava se tijekom prva 24 sata, a potom prelazi u konstantnu i oštru bol te prelazi na područje desne ilijačne jame. Početna se bol smatra referiranim simptomom koji nastaje kao posljedica visceralnih inervacija crijeva, dok je lokalizirana bol uzrokovana širenjem na parijentalni peritoneum nakon nastajanja progresije u upalnom procesu. U osnovne karakteristike ubraja se i gubitak odnosno smanjenje apetita. Također, pojava opstipacije i mučnine s intenzivnom razinom povraćanja mogu biti neki od znakova pojave generaliziranog peritonitisa nakon procesa perforacije, međutim oni se rijetko spominju kada je riječ o „jednostavnijem obliku“ upale crvuljka (6).

Povišena tjelesna temperatura uglavnom se ne pojavljuje često kada je riječ o pacijentima s akutnom upalom crvuljka. Naime, ukoliko se tjelesna temperatura povisi iznad razine od 38.3 °C, postoji sumnja da se dogodila perforacija. S pojavom perforacije može doći i do periapendikalne flegmone ili apscesa. Do pojave peritonitisa dolazi nakon razvoja slobodne perforacija unutar trbušne šupljine (7).

Postavljanje dijagnoze kada se radi o akutnoj upali crvuljka može biti vrlo izazovan proces. Uzimanje točne anamneze te adekvatan fizikalni pregled mogu biti ključni u procesu sprječavanja izvođenja nepotrebnih kirurških zahvata te u procesima sprječavanja pojave dodatnih komplikacija. Upravo sa svrhom sprječavanja pojave komplikacija koje su ujedno i opasne po život nužna je pravovremena dijagnoza akutne upale crvuljka. Akutnu upalu crvuljka moguće je dijagnosticirati kroz laboratorijske i

radiološke pretrage. S obzirom na činjenicu da ne postoje specifične dijagnostičke pretrage u procesu postavljanja točne dijagnoze akutne upale crvuljka, sama sumnja na postojanje upalnog procesa predstavlja indikaciju za daljnje procese obrade i opservacije (1).

U prvom redu potrebno je uzeti anamnestičke podatke o pacijentu, a potom je potrebno uraditi i laboratorijske pretrage iz krvi i urina, a potom i radiološku dijagnostiku sa svrhom potvrđivanja sumnje na postojanje akutne upale crvuljka. McBurneyeva točka predstavlja područje koje se nalazi otprilike 3 centimetra udaljeno od vrha ilijačne kosti prema pupku, a ukoliko je ista bolna tijekom palpacije isto može podrazumijevati postojanje kliničkog znaka akutne upale crvuljka. Jednako, pojava boli u Lanzovoj točki može označavati akutnu upalu crvuljka, Ova točka je smještena na granici između vanjske i srednje trećine spojnice na prednjoj spini ilijačne kosti (1).



Slika 3. McBurneyeva točka

Izvor: Stringer, M. D. (2017). Acute appendicitis. *Journal of paediatrics and child health*, 53(11), 1071-1076.

U rezultatima laboratorijskih nalaza uglavnom se može razaznati i leukocitoza, što je uvjetovano stadijem upale. Kod pacijenata kod kojih je zabilježena perforacija crvuljka može doći i do pojave vrlo visokih vrijednosti leukocita. Također, neutrofilija u vrijednostima višim od 75% pojavljuje se kod više od 95% pacijenata. Osim navedenog, i C – reaktivni protein (CRP) sigurno će biti značajno povišen u slučaju akutne upale crvuljka čiji simptomi traju duže od 12 sati. Rezultati analize urina pokazuju abnormalnost kod nešto više od 20% pacijenata kod kojih je dijagnosticirana akutna upala crvuljka, a te abnormalnosti se odnose na pojavu piurije, bakteriurije te hematurije (8). Smatra se kako korištenje radioloških metoda prilikom obrade akutne upale crvuljka ima značajno veću dijagnostičku vrijednost kada dođe do pojave atipične kliničke slike akutne upale crvuljka. U slučajevima kada se uz pomoć temeljitog fizikalnog pregleda ne mogu postaviti dijagnoze akutne upale crvuljka, primjenjuje se transabdominalni ultrazvuk (UZV). Međutim može se koristiti i kompjutorizirana tomografija (CT) koja je ujedno i precizniji metoda za postavljanje dijagnoze nego što je to slučaj s UZV-om. CT se ne smatra uobičajeno korištenom metodom u dijagnostičkim postupcima, ali je vrlo bitno kod identifikacije patoloških stanja koji dijele simptome s akutnom upalom crvuljka, te ima značajno više razine pouzdanosti kada je u pitanju perforirani crvuljak ali i postoperacijske komplikacije (6).

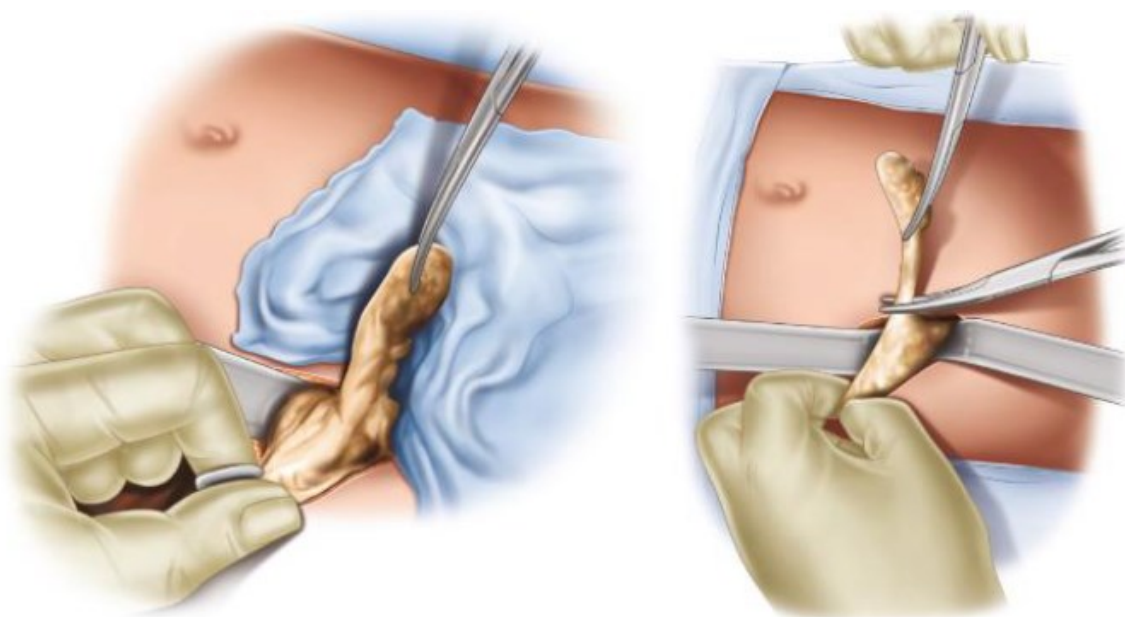
#### **1.4. Liječenje i komplikacije**

Od trenutka opisivanja McBurneyjeve točke zahvat otvorene apendektomije postaje metodom izbora u kirurškom obliku liječenja akutnih upala crvuljka. Također, područje kirurgije značajno je promijenjeno nakon otkrića laparoskopije. Laparoskopiska apendektomija prvi put je izvedena 1981. godine od strane K. Semma, njemačkog ginekologa. Ova tehnika vrlo brzo je stekla popularnost u primjeni među kirurzima prvenstveno zbog minimalne invazivnosti, međutim kod nekih kirurga i dalje postoji skepticizam po tom pitanju. U osnovne nedostatke primjene laparoskopске apendektomije ubrajaju se povećani operacijski troškovi izazvani korištenjem jednokratnih instrumenata. U ostale kritike ovog oblika operativnog zahvata ubraja se



produženo vrijeme operativnog zahvata te pojava intrabdominalnih apscesa, posebno u slučajevima pojave perforiranog crvuljka. Međutim, kod zagovornika primjene laparoskopske apendektomije ističu se prednosti postupka a koje se očituju kao povećanje mogućnosti zacjeljivanja rana, smanjenje razine postoperacijske boli, smanjen broj dana hospitalizacije te mogućnosti ranijeg povratka svakodnevnim aktivnostima (9).

Postupak laparotomije ili otvorene apendektomije izvodi se na području donjeg desnog kvadranta abdomena i to na način da se izvrši incizija kod McBurneyeve točke. Nakon pristupa crvuljku podvezuje se apendikularna arterija te se na takav način prekida vaskularna cirkulacija, a sam crvuljak se presijeca i vadi. Na mjesto crvuljka stavlja se određen broj šavova te je trbušnu šupljinu potrebno isprati sterilnom fiziološkom otopinom (3).



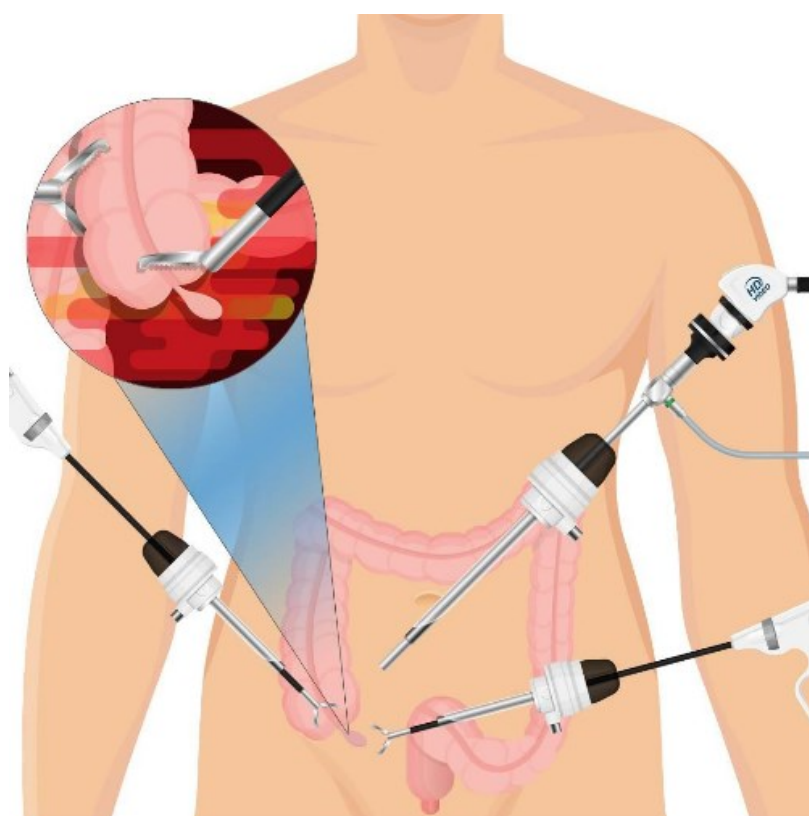
Slika 4. Otvorena apendektomija

Izvor: Stringer, M. D. (2017). Acute appendicitis. *Journal of paediatrics and child health*, 53(11), 1071-1076.

Klasifikacija komplikacija podrazumijeva skupinu septičnih i ne septičnih komplikacija. Kada je riječ o septičnim komplikacijama moguće je istaknuti infekcije na samoj operacijskoj rani te pojavu intraperitonealnih apscesa, dok ne septične komplikacije

podrazumijevaju dehiscenciju bataljka crvuljka, pojavu krvarenja, mogućnosti nastanka ileusa i fistule (9).

Laparoskopska apendektomija u suvremenom svijetu je prvi izbor u operativnom liječenju akutne upale crvuljka. Isto se smatra manje invazivnom kirurškom tehnikom koja podrazumijeva i potrebu za radom u općoj anesteziji. Tijekom ovog postupka rade se tri manje incizije na području donjeg dijela abdomena, a koje ujedno postaju ulazna mjesta za ulaz kamera i instrumenata. Pritom, abdominalni prostor ispunjava se plinom, kako bi se operateru osigurala bolja vidljivost područja. Laparoskopska metoda podrazumijeva podvezivanje apendikularne arterije, a zatim i samog crvuljka uz pomoć metalnih kvačica, endo – opne ili staplera. Potom, dolazi do uklanjanja upaljenog crvuljka, a potom se pregledava ostali dio trbušne šupljine, koju je potom potrebno isprati sterilnom fiziološkom otopinom (2).



Slika 5. Laparoskopska apendektomija

Izvor: Stringer, M. D. (2017). Acute appendicitis. *Journal of paediatrics and child health*, 53(11), 1071-1076.

Kao što je to slučaj sa gotovo svakom bolesti, akutna upala crvuljka podrazumijeva i pojavu određenih komplikacija koje se manifestiraju kao perforacija s pojavom periapendikularnog apscesa te difuznih peritonitisa. Ove komplikacije u većini slučajeva mogu se izbjeći ukoliko se pravovremeno odstrani upaljeni crvuljak (10).

Do perforacije crvuljka dolazi kod nešto manje od 20% pacijenata kojima je dijagnosticirana akutna upala crvuljka. Uglavnom se perforacija javlja kod djece koja su mlađa od 2 godine te kada je riječ o osobama starije životne dobi. Simptomi pojave ove komplikacije traju duže od 48 sati. Pojavljuje se difuzna bol u abdominalnom području, povišena tjelesna temperatura iznad 38,5 °C te leukocitoza. Kao posljedica javlja se i periapendikularni apsces, a može doći i do pojave difuznog peritonitisa (10).

Do pojave periapendikularnog apscesa dolazi zbog lokalnih perforacija u upaljenom crvuljku. U tom trenutku dolazi i do pojave obrambenog mehanizma koji kroz omentum i crijevne vijuge sprječava fekalni i upaljeni sadržaj od prodiranja u abdominalnu unutrašnjost. Periapendikularni apsces manifestira se kroz bolnu palpaciju donjeg desnog kvadranta u abdomenu, a bilježi se i pojava povišene tjelesne temperature, leukocitoze i poteškoća peristaltike (11).

U trenutku kada se upala i fekalni sadržaji prošire po abdominalnom području, dolazi do pojave po život opasnog stanja, peritonitisa. Pojava simptoma se očituje kroz povišenu tjelesnu temperaturu, parezu crijeva, meteorizam te pojavu difuzne boli. Ovaj oblik stanja podrazumijeva primjenu hitne kirurške obrade. Također, peritonitis se može klasificirati u nekoliko osnovnih grupa. Najčešći pojavni oblik je sekundarni peritonitis koji se javlja kao posljedica spontanij perforacija unutar probavnog trakta, intestinalne ishemije ili u postoperativnom razdoblju, a vrlo je česta pojava kod akutne upale crvuljka. Peritonitis se može manifestirati i kao difuzni odnosno lokalizirani. Oblici peritonitisa koji se povezuju s akutnim upalama crvuljka povezuju se i s nižim stopama mortaliteta, kraćim razdobljima hospitalizacije te smanjenja komorbiditeta od pojave ostalih infekcija u abdominalnom području. Općenito, pojava kompliciranih upala crvuljka uspješno se

liječi apendektomijom i primjenom antibiotske terapije i to kod gotovo 90% pacijenata (11).

Kako je i ranije spomenuto, apendektomija se smatra najčešćim hitni kirurškim postupkom. Iako je razvoj kirurških tehnika i tehnika asepsa rezultirao poboljšanjem, postoperativne komplikacije i dalje se smatraju odgovornima za značajne razine morbiditeta. Komplikacije koje se pojavljuju nakon zahvata apendektomije mogu produljiti boravak pacijenata u bolnici, povećati medicinske troškove te kompromitirati opću prognozu. Razina i težina postoperativnih komplikacija, a izravno ovisi o težini bolesti te specifičnim stupnjevima komplikacija, dijagnostičkim metodama, postojanju drugih komorbiditeta. U najčešće postoperativne komplikacije ubraja se pojava infekcije, intraabdominalnog apscesa te paralitičkog ileusa. Osim toga, zabilježene su i pojave hematoma i dehiscencije operacijske rane, ali i krvarenje i postoperativna hernija (12).

Pojava infekcije kirurške rane predstavlja značajan problem kako za pacijenta tako i za zdravstvenu službu. Pacijenti kod kojih se ista pojavi doživljavaju značajne razine morbiditeta, boli i nelagode, neugodnosti, ali i troškova. Vrlo često se može dogoditi da neprepoznavanje pojave infekcije na vrijeme te neadekvatnog liječenja dovodi do pojave sepse, ali i smrtnog ishoda za pacijenta. Pacijenti kod kojih se pojavljuje infekcija u postoperativnom razdoblju uglavnom su hospitalizirani i do dva puta duže od pacijenata kod kojih postoji *per primam* zacjeljivanje rane. Do infekcije dolazi nakon miješanja aerobnih i anaerobnih bakterija. U prve simptome ubrajaju se pojava boli i febriliteta, koji su najčešći treći dan nakon operativnog zahvata. Infekciju je moguće izliječiti primjenom antibiotika te otvaranjem rane do fascije (13).

Intraabdominalni apsces uzrokovan je bakterijskom infekcijom, i to najčešće bakterijama koje su prisutne unutar želuca i crijeva. Također, uzrokuje ga i kontaminacija tijekom neadekvatnog ispiranja abdominalne šupljine uz pomoć sterilne fiziološke otopine u provođenju zahvata apendektomije, a uzrokuju ga i zaostali koproliti. U roku od tjedan dana nakon provođenja operativnog zahvata pojavljuju se klinički znakovi apscesa koji uključuju povišenu tjelesnu temperaturu, malaksalost i gubitak teka. Apsces se kategorizira kao unutar abdominalni, zdjelični ili subfrenični, a za svaki su karakteristični određeni simptomi. Osnovni izbor u liječenju, osim primjene antibiotika podrazumijeva

i provođenje perkutane punkcije uz kontrolu ultrazvukom ili CT-om. Ukoliko nije moguće izvesti punkciju kod pacijenta se ponavlja operativni zahvat (14).

U neke od najčešćih postoperativnih komplikacija koje se pojavljuju nakon izvođenja zahvata laparoskopske apendektomije ubraja se i pojava umbilikalne hernije na mjestima torakara, a ista se pojavljuje kod gotovo 30 % pacijenata. Također, u čimbenike rizika za nastanak hernije uključuje se i prisutnost postojećih fascijalnih defekata, starija životna dob pacijenata te prekomjerna tjelesna težina (13).

## **2. ISPITANICI I POSTUPCI**

Istraživanje uključuje retrospektivnu analizu podataka prikupljenih kroz bolnički informacijski sustav Opće bolnice Zadar. Podaci uključuju informacije o 56 pacijenata koji su u razdoblju od 01.01.2021. do 31.12. 2021. podvrgnuti liječenju upale crvuljka. Prikupljeni podaci uključuju spol i dob pacijenata, oblik dijagnoze, odjel liječenja, ukupan broj dana hospitalizacije te vrijednost laboratorijskih nalaza. Istraživanje obuhvaća djecu u dobi od 4 do 18 godina.

Prikupljanje i korištenje podataka iz informacijskog sustava Opće bolnice Zadar odobreno je od strane etičkog povjerenstva ustanove .

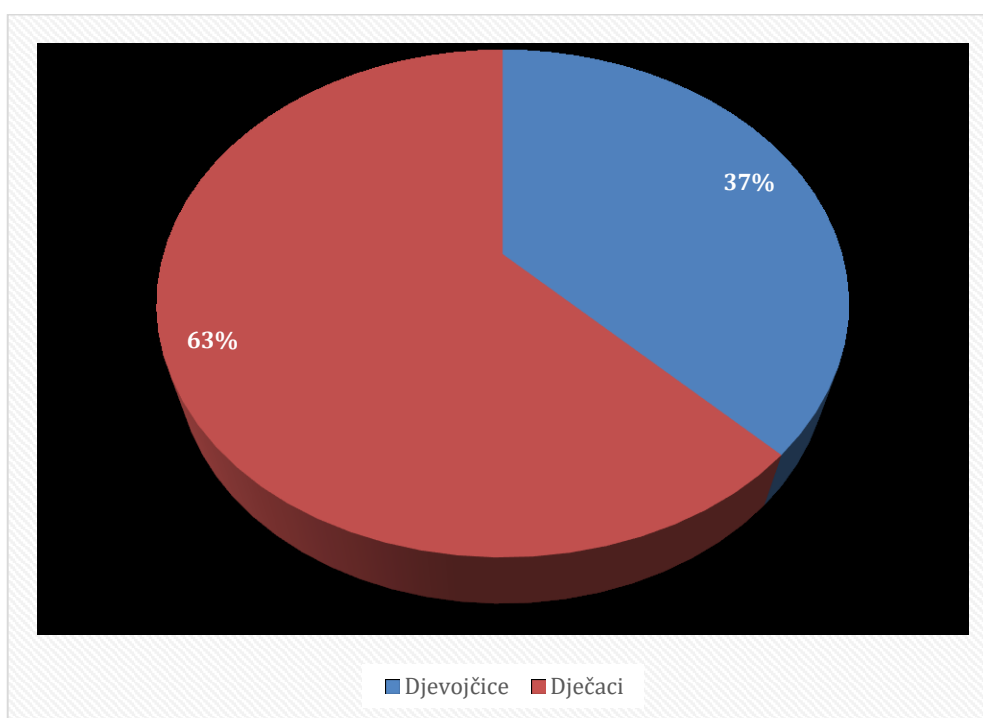
Podaci su prikazani frekvencijama i postocima kroz grafičke prikaze u obliku tablica i dijagrama.

### 3. REZULTATI

Podaci koji su prikupljeni unutar bolničkog informacijskog sustava uključuju razdoblje od 01. siječnja 2021. do 31. prosinca 2021. godine. U tom periodu zabilježeno je 56 pacijenata s dijagnozom akutne upale crvuljka u dječjoj dobi do 18 godina starosti.

Analizom pacijenata po spolu utvrđeno je kako je u predmetnom periodu liječeno 21 djevojčica (37%) i 35 dječaka (63%) (Grafikon 1).

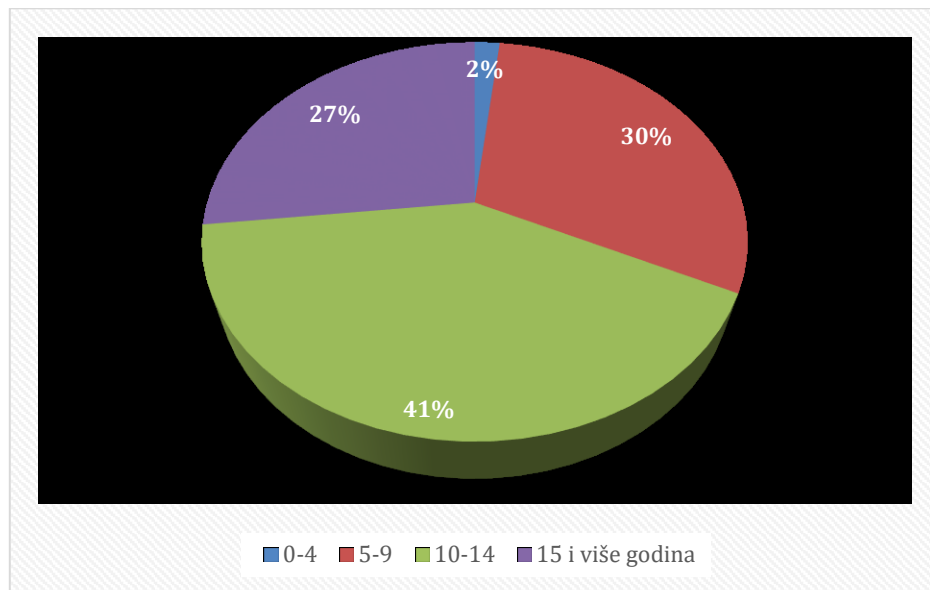
Grafikon 1. Pacijenti prema spolu



S obzirom na dob, pacijenti su podijeljeni u nekoliko dobnih skupina. U dobnoj skupini od 0 do 4 godine zabilježen je 1 pacijent (2%), u dobnoj skupini do 5 do 9 godina 17 pacijenata (30%), najbrojnija je dobna skupina od 10 do 14 godina s 23 pacijenta (41%), a u dobnoj skupini 15 i više godina zabilježeno je 15 pacijenata (27%) (Grafikon 2).

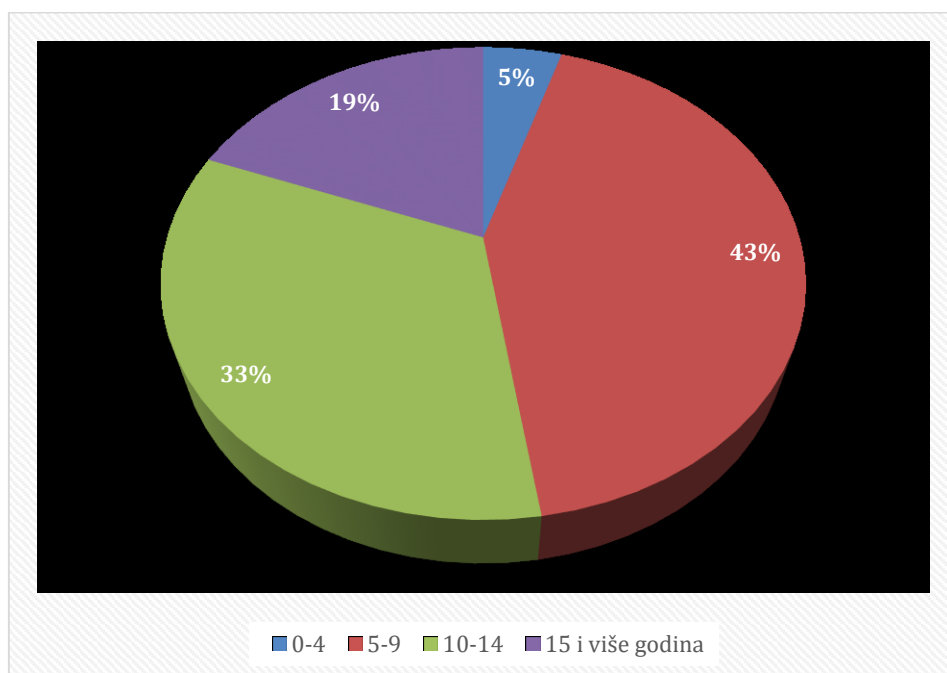
Prosječna dob pacijenata je 12 godina.

Grafikon 2. Pacijenti po dobi



Kod djevojčica, u dobnoj skupini od 0 do 4 godine zabilježena je jedna pacijentica (5%), u dobi od 5 do 9 godina zabilježeno je 9 pacijentica (43%), u dobi od 10 do 14 godina zabilježeno je 7 pacijentica (33%) te u dobi od 15 i više godina zabilježene su 4 pacijentice (19%) (Grafikon 3).

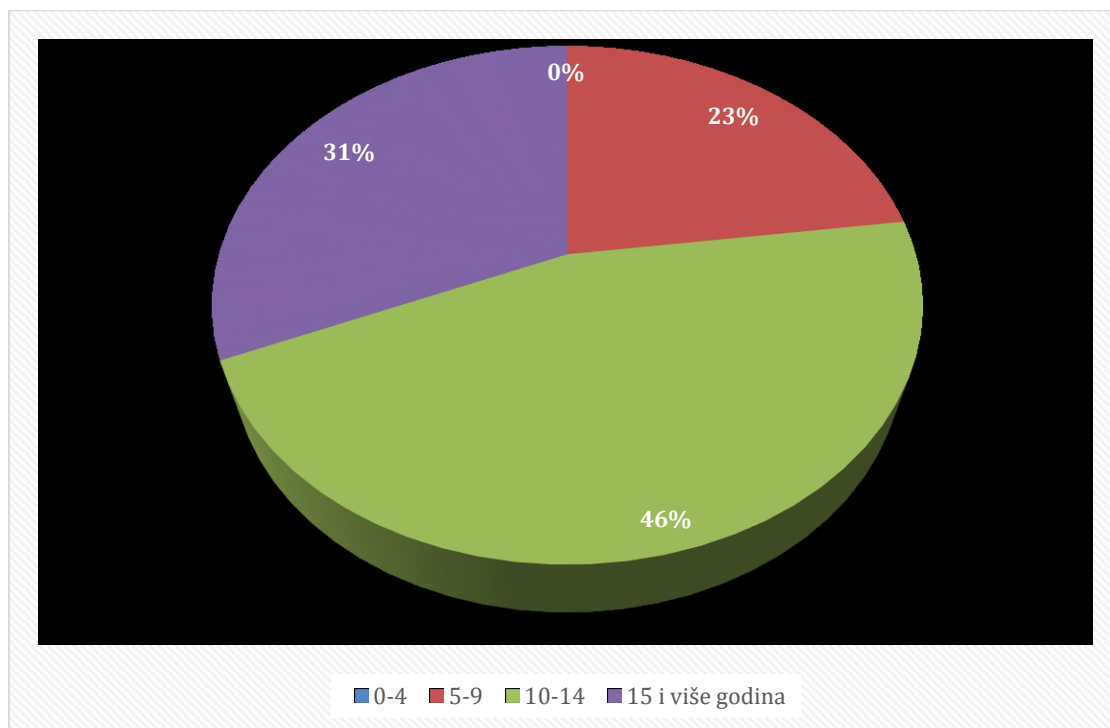
Grafikon 3. Djevojčice po dobnim skupinama





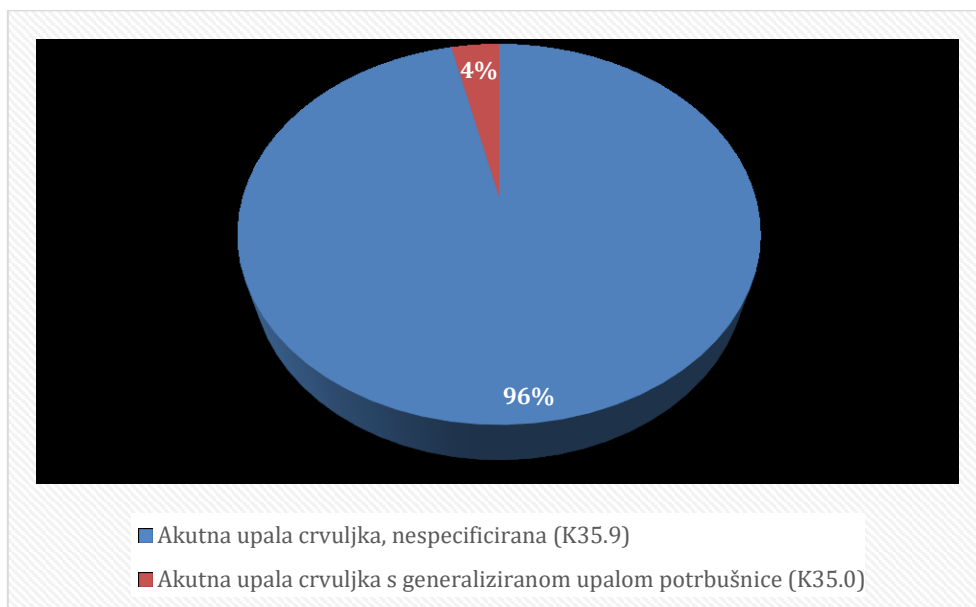
Kod dječaka, nije bilo zabilježenih pacijenata u dobnoj skupini od 0 do 4 godine. U dobnoj skupini od 5 do 9 godina zabilježeno je 8 pacijenata (23%), u dobnoj skupini od 10 do 14 godina zabilježeno je 16 pacijenata (46%) te u dobnoj skupini od 15 i više godina 11 pacijenata (31%) (Grafikon 4).

Grafikon 4. Dječaci po dobnim skupinama



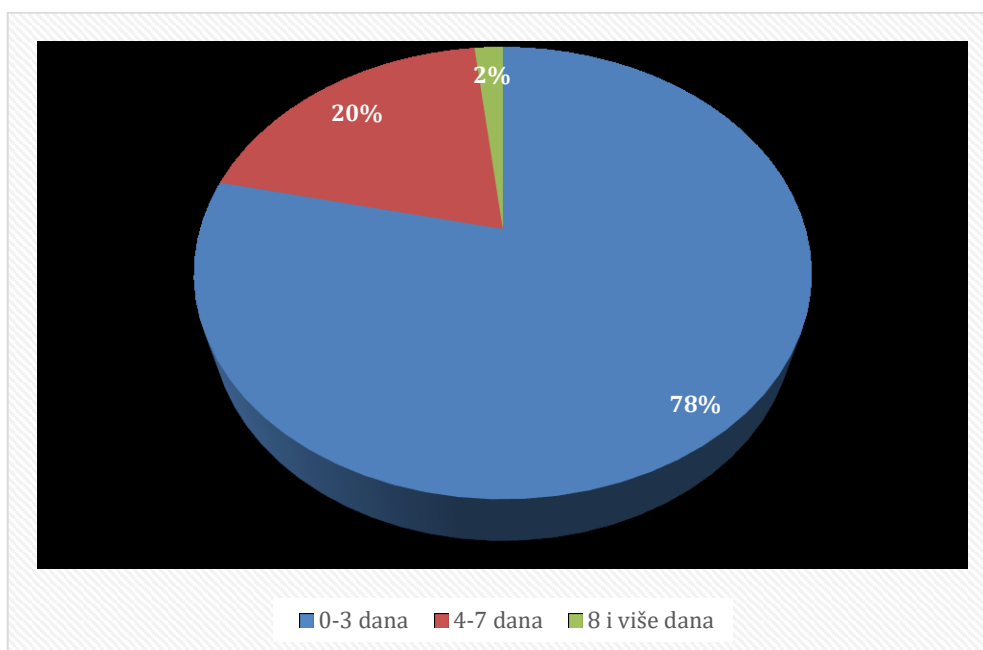
Dijagnoza pacijenata uključivala je K35.9 odnosno akutnu upalu crvuljka, nespecificiranu kod 54 pacijenta (96%) te K35.0 odnosno akutnu upalu crvuljka s generaliziranom upalom potrbušnice kod 2 pacijenta (4%) (Grafikon 5).

Grafikon 5. Pacijenti prema dijagnozi



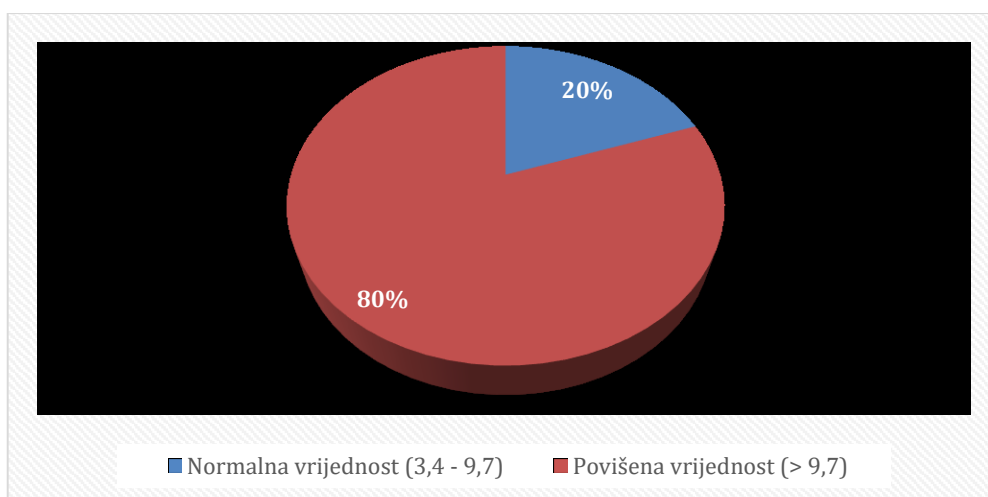
Prema broju dana hospitalizacije pacijenti u vremenskom periodu boravka u bolnici najvećim dijelom su boravili do 3 dana i to 44 pacijenta (79%), od 4 do 7 dana u bolnici je boravilo 11 pacijenata (20%), a dulje od 8 dana boravio je 1 pacijent (2%) (Grafikon 6).

Grafikon 6. Pacijenti prema duljini trajanja hospitalizacije

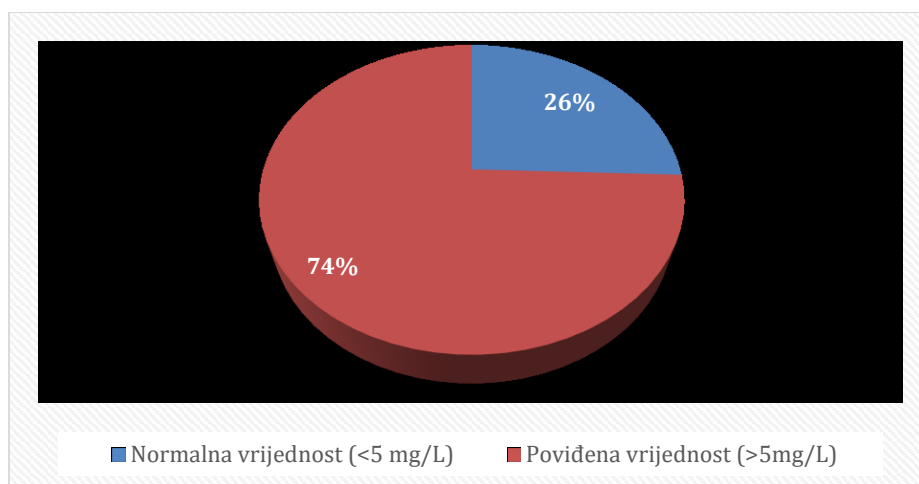


Prema vrijednostima laboratorijskih nalaza moguće je analizirati određene parametre kod 43 pacijenta (76%), dok za njih 13 (24%) nema podataka o laboratorijskim vrijednostima. Vrijednost razine leukocita u rasponu do 3,4 do 9,7 smatra se normalom i zabilježena je kod 9 pacijenata (20%), preostalih 34 pacijenta (80%) čiji je su vrijednosti laboratorijskih nalaza dostupne ima zabilježene povišene razine leukocita u krvi (Grafikon 7). Vrijednost C reaktivnog proteina (CRP) kod djece smatra se normalnom do razine od 5 mg/L, što je zabilježeno kod 11 pacijenata (26%), dok su povišene vrijednosti CRP-a zabilježene kod 32 pacijenta (74%) s najvećom vrijednosti 191.4 mh/L ( Grafikon 8 i Tablica 1).

Grafikon 7. Pacijenti prema vrijednosti leukocita



Grafikon 8. Pacijenti prema vrijednostima C reaktivnog proteina



Tablica 1. Vrijednosti laboratorijskih nalaza pacijenata

Spol	Dob	Ukupan broj dana ležanja	Leukociti	CRP	(K) monociti	(K) # monociti	(K) limfociti	(K) # limfociti	(K) neutrofilni granulociti	(K) # neutrofilni granulociti	(K) eozinofilni granulociti	(K) # eozinofilni granulociti	(K) bazofilni granulociti	(K) # bazofilni granulociti
Z	4	2	34.6	0.9	4.2	1.40	13.0	4.50			1.5	0.50	0.5	0.20
M	5	3	Nema podataka											
M	5	2	7.1	28.8	7.6	0.50	43.0	3.00	44.9	3.20	4.0	0.30	0.5	0.00
Z	6	2	14.9	<0.6	6.5	1.00	12.1	1.80			0.3	0.00	0.3	0.00
M	6	2	14.8	92.0	8.7	1.29	9.7	1.44	79.1	11.71	2.2	0.33	0.3	0.05
Z	6	3	23.2	75.7	6.7	1.60	4.8	1.10			0.0	0.00	0.3	0.10
Z	6	2	11.3	87.2	6.3	0.70	29.4	3.30	62.7	7.10	1.4	0.20	0.2	0.00
Z	7	2	17.1	1.9	6.9	1.20	7.8	1.30	83.0	14.20	2.0	0.30	0.3	0.10
M	7	2	Nema podataka											
M	8	3	13.0	16.4	8.2	1.10	17.9	2.30	72.8	9.50	0.8	0.10	0.3	0.00
Z	8	4	15.4	191.4	11.4	1.75	13.1	2.02	74.5	11.48	0.5	0.08	0.5	0.07
M	8	5	24.5	169.7	7.4	1.80	3.9	0.90	77.0	9.00	0.2	0.00	0.2	0.00
M	8	4	Nema podataka											
M	8	2	Nema podataka											
Z	8	2	Nema podataka											
Z	8	3	16.8	3.1	9.7	1.60	9.5	1.60	80.3	13.50	0.2	0.00	0.3	0.10
Z	9	2	14.0	1.6	4.5	0.63	11.2	1.57	83.7	11.75	0.3	0.04	0.3	0.04
Z	9	2	10.2	53.9	8.1	0.80	23.3	2.40			1.5	0.20	0.6	0.10
M	10	2	Nema podataka											
M	10	2	Nema podataka											
Z	10	2	Nema podataka											
M	10	12	8.0	81.0	7.6	0.60	14.0	1.10	75.6	6.00	2.5	0.20	0.3	0.00
M	11	2	12.0	104.2	8.8	1.10	19.5	2.30	70.1	8.40	1.3	0.20	0.3	0.00
M	11	2	19.0	5.4	8.5	1.60	10.6	2.00	80.6	15.30	0.1	0.00	0.2	0.00
M	11	2	11.3	6.3	6.3	0.70	13.2	1.50			0.4	0.00	0.7	0.10
M	11	4	24.4	20.9	8.6	2.10	3.6	0.90	87.2	21.30	0.4	0.10	0.2	0.00

M	11	2	12.3		7.9	1.00	12.6	1.60			0.4	0.00	0.2	0.00
M	11	3	14.1	14.5	9.6	1.40	28.9	4.10	56.3	7.90	4.7	0.70	0.5	0.10
M	12	2	Nema podataka											
M	12	2	6.3	8.4	10.7	0.70	34.7	2.20	52.6	3.30	1.5	0.10	0.5	0.00
M	12	2	Nema podataka											
M	13	3	18.1	38.2	5.2	0.90	11.6	2.10	77.6	14.10	5.3	1.00	0.3	0.00
Z	13	2	7.4	14.6	15.2	1.10	22.9	1.70	60.3	4.50	1.2	0.10	0.4	0.00
Z	13	2	5.8	3.7	6.4	0.40	15.4	0.90	76.9	4.50	1.0	0.10	0.3	0.00
Z	13	2	6.0	0.6	8.2	0.50	35.7	2.10	54.1	3.30	1.6	0.10	0.4	0.00
Z	13	2	Nema podataka											
Z	14	2	19.6	1.7	6.1	1.20	8.4	1.70	82.8	16.20	2.4	0.50	0.3	0.10
M	14	4	14.7	39.0	7.9	1.16	11.5	1.70			0.3	0.00	0.3	0.10
Z	14	4	18.8	106.8	4.6	0.86	6.8	1.30	55.8	3.60	0.0	0.00	0.3	0.00
M	14	3	Nema podataka											
M	14	2	Nema podataka											
Z	15	3	6.4	28.4	5.1	0.30	17.2	1.10	76.3	4.90	1.1	0.10	0.3	0.00
M	15	2	7.6	12.4	8.0	0.60	33.3	2.50	57.2	4.30	1.0	0.10	0.5	0.00
M	16	5	4.1	83.6	15.2	0.62	48.3	2.00	30.7	1.20	1.8	0.10	0.4	0.00
Z	16	2	15.4	0.9	5.3	0.80	8.3	1.30			0.2	0.00	0.2	0.00
M	16	2	14.7	27.2	7.7	1.10	12.3	1.80	78.9	11.60	0.7	0.10	0.4	0.10
M	16	4	24.8	93.1	12.9	3.20	8.4	2.10	78.3	19.40	0.0	0.00	0.4	0.10
Z	16	3	20.6	152.6	7.8	1.60	4.0	0.80			0.0	0.00	0.1	0.00
M	16	2	11.0	5.3	6.3	0.70	11.6	1.30	81.3	9.00	0.5	0.10	0.3	0.00
M	17	7	12.1	125.0	7.7	0.90	14.2	1.70	77.6	9.40	0.1	0.00	0.4	0.00
M	18	3	17.0	63.6	6.2	1.10	8.7	1.50	84.6	14.40	0.2	0.00	0.3	0.00
M	18	2	20.6	8.1	10.1	2.10	10.0	2.10			1.7	0.30	0.3	0.10
M	18	3	15.6	0.9	8.5	1.30	13.6	2.10			0.5	0.10	0.3	0.10
Z	18	4	10.0	35.1	8.8	0.90	26.8	2.70	62.6	6.20	1.2	0.10	0.6	0.10
M	18	5	14.4	71.1	13.7	2.00	7.8	1.10	78.2	11.30	0.1	0.00	0.2	0.00
M	18	2	14.6	30.6	10.3	1.50	18.3	2.70	70.6	10.30	0.5	0.10	0.3	0.00

## 4. RASPRAVA

Akutna upala crvuljka pripada jednim od najčešćih hitnih kirurških stanja u suvremenom svijetu. Pojavljuje se kako kod odraslih osoba tako i kod djece. Vrlo često u literaturi se spominje raspon dobi od 10 do 30 godina u kojemu se pojavljuje. Dijagnostički postupak za identifikaciju akutne upale crvuljka smatra se vrlo izazovnim te je potrebno provesti i laboratorijske i radiološke postupke kako bi se definirala točna dijagnoza, koja smanjuje mogućnost bespotrebnih kirurških zahvata i pogreški tijekom liječenja pacijenata, ali i pravovremeno sprječavanje komplikacija koje mogu biti opasne po život pacijenata.

Provedeno istraživanje koje je uključivalo podatke iz informacijskog sustava Opće bolnice Zadar provedeno je na ukupno 56 ispitanika dječje dobi, odnosno starosti od 4 do 18 godina. Retrospektivna analiza rezultirala je činjenicom da akutna upala crvuljka zabilježena najvećim dijelom kod dječaka (n=35, 63%) u odnosu na djevojčice (n=21., 37%). Kod raspodjele pacijenata prema spolu, evidentno je kako je kod djevojčica najveća pojavnost zabilježena u dobnoj skupini od 5 do 9 godina (n=9, 43%), dok je kod dječaka najveća pojavnost zabilježena u dobnoj skupini od 10 do 14 godina (n=16, 46%). Analiza dijagnoza uključivala je K35.9 nespecificiranu akutnu upalu crvuljka te K35.0 upalu crvuljka s generaliziranom upalom potrbušnice. Dijagnoza nespecificirane akutne upale crvuljka dijagnosticirana je kod većine pacijenata (n=54, 96%) dok je upala crvuljka s generaliziranom upalom potrbušnice dijagnosticirana kod 2 pacijenta (4%). Pacijenti u bolnici boravili do 3 dana (n=44, 79%), između 4 i 7 dana (n= 11, 20%) te dulje od 8 dana (n=1, 2%). Analizom dostupnih laboratorijskih nalaza evidentno je kako su isti dostupni za 43 pacijenta koja su u 2021. godini podvrgnuta liječenju akutne upale crvuljka. Normalne vrijednosti leukocita u krvi zabilježene su kod 9 pacijenata (21%), dok je kod preostala 34 pacijenta (79%) zabilježena povišena razina leukocita u krvi. Također, normalne vrijednosti C reaktivnog proteina (CRP) zabilježene su kod 11 pacijenata (25%) dok preostalih 32 pacijenta (75%) imaju povišene vrijednosti CRP-a.

U istraživanju koje su proveli Groselj – Grenc i suradnici (2007) od 82 djece koji su zaprimljeni na Odjelu za dječju kirurgiju zbog boli u području abdomena, njih 49 je povrgnuto hitnom operativnom zahvatu zbog akutne upale crvuljka. Laboratorijska dijagnostika pokazala je kako su kod svih zabilježene povećanje razine leukocita u krvi te CRP-a (52,1 – 74,3) (15). Istraživanje koje je provedeno od strane Startellija i suradnika (2018) uključivalo je 4,282 ispitanika kod kojih je zabilježena akutna upala crvuljka. Najveći broj ispitanika bio je muškog

spola (55%) (16). Također, u istraživanju Ceresoli i suradnici (2016) sudjelovalo je 16.544 ispitanika, od čega je akutna upala crvuljak zabilježena kod 54,7% muškaraca (17). Allo i suradnici (2004) proveli su istraživanje koje je uključivalo 27 djece mlađe od 3 godine. U najčešće simptome pojave akutne upale crvuljka ubrajaju povraćanje, povišenu tjelesnu temperaturu te abdominalnu bol. Također, kod većine ispitanika, njih 18 zabilježena je i povišena razina leukocita u krvi ( $<12 \times 10^3/\text{mm}^3$ ) (18). Salo i suradnici (2014) u svoje su istraživanje uključili 120 djece dobi od 1 do 14 godina. Rezultati istraživanja pokazali su veću pojavnost akutne upale crvuljka kod djece mlađe od 4 godine te u istoj skupini su se pojavili i snažniji simptomi nego što je to slučaj sa starijom djecom, zajedno s povišenim razinama leukocita u laboratorijskom nalazu krvi. Broj dana hospitalizacije djece nakon operativnog zahvata akutne upale crvuljka iznosio je između 3 i 7 dana (19). Rezultati istraživanja Yang i suradnika (2017) ističu kako je prosječan broj dana hospitalizacije kod izvođenja laparoskopske apendektomije 4 dana (20).

## 5. ZAKLJUČAK

Akutna upala crvuljka pojavljuje se kod oba spola i u gotovo svim dobnim skupinama. Najčešće se pojavljuje kod osoba starosti između 10 i 30 godina, a zanemarivanje pojave simptoma kao i ne pravovremeno liječenje može rezultirati pojavom ozbiljnih i po život opasnih komplikacija. Primarna metoda liječenja ovog stanja je laparoskopska apendektomija, koja predstavlja zlatni standard hitne kirurške obrade pacijenta. U suvremenom svijetu smrtnost od ovog stanja nije velika, no pojava postoperativnih i drugih komplikacija može rezultirati smrtnim ishodom za pacijenta.

Provedeno istraživanje uključivalo je 56 pacijenata s dijagnozom akutne upale crvuljka u 2021. godini u Općoj bolnici Zadar. Ovo stanje se češće pojavljivalo kod dječaka u odnosu na djevojčice, a sukladno dobi razvidno je kako je pojavnost češća kod mlađih djevojčica i starijih dječaka. Trajanje hospitalizacije u predmetnom istraživanju trajalo je između 4 i 7 dana.

Zabilježene laboratorijske vrijednosti prate kliničko stanje upale crvuljka, međutim isto nije pravilo, moguća su odstupanja. Stoga se indikacija za operaciju temelji na osnovu: kliničkog pregleda, anamneze te dijagnostičke obrade.



## LITERATURA

1. Zeller JL, Burke AE, Glass, RM. Acute appendicitis in children. *JAMA*, 2007;298(4):482-482.
2. Stringer MD. Acute appendicitis. *Journal of paediatrics and child health*, 2017;53(11):1071-1076.
3. Bhangu A, Søreide K, Di Saverio S, Assarsson JH, Drake FT. Acute appendicitis: modern understanding of pathogenesis, diagnosis, and management. *The Lancet*, 2015;386(10):1278-1287.
4. Sellars H, Boorman, P. Acute appendicitis. *Surgery (Oxford)*, 2017;35(8), 432-438.
5. Carr NJ. The pathology of acute appendicitis. *Annals of diagnostic pathology*, 2000;4(1):46-58.
6. Wray CJ, Kao LS, Millas SG, Tsao K, Ko TC. Acute appendicitis: controversies in diagnosis and management. *Curr Probl Surg*, 2013;50(2):54-86.
7. Mostbeck G, Adam EJ, Nielsen MB, Claudon M, Clevert D, Nicolau, C, Owens CM. How to diagnose acute appendicitis: ultrasound first. *Insights into imaging*, 2016;7:255-263.
8. Snyder MJ, Guthrie M, Cagle S. Acute appendicitis: efficient diagnosis and management. *American family physician*, 2018;98(1):25-33.
9. Stoss C, Nitsche U, Neumann PA, Kehl V, Wilhelm D, Busse R, Nimptsch U. Acute Appendicitis: Trends in Surgical Treatment: A Population-Based Study of Over 800 000 Patients. *Deutsches Arzteblatt International*, 2021;118(14):244.
10. Iamarino AP, Juliano Y, Rosa O, Novo NF, Favaro MDL, Ribeiro MAF. Risk factors associated with complications of acute appendicitis. *Revista do Colégio Brasileiro de Cirurgiões*, 2017;44:560-566
11. Schafer M, Krahenbuhl L, Schneider M, Buchler MW. Acute appendicitis: standard treatment and the role of laparoscopic surgery. *Acta chirurgica Austriaca*, 1997;29:360-363.
12. Kim JW, Shin DW, Kim DJ, Kim JY, Park SG, Park JH. Effects of timing of appendectomy on the risks of perforation and postoperative complications of acute appendicitis. *World Journal of Surgery*, 2018;42:1295-1303

13. Van Dijk ST, Van Dijk AH, Dijkgraaf MG, Boermeester MA. Meta-analysis of in-hospital delay before surgery as a risk factor for complications in patients with acute appendicitis. *Journal of British Surgery*, 2018;105(8):933-945.
14. Moris D, Paulson EK, Pappas TN. Diagnosis and management of acute appendicitis in adults: a review. *Jama*, 2021;326(22):2299-2311.
15. Groselj-Grenc M, Repše S, Vidmar D, Derganc M. Klinički i laboratorijski postupci u dijagnosticiranju akutne upale crvuljka u djece. *Croatian Medical Journal*, 2007;48(3):353-361.
16. Sartelli M, Baiocchi GL, Di Saverio S, Ferrara F, Labricciosa FM, Ansaloni L, Catena F. Prospective observational study on acute appendicitis worldwide (POSAW). *World Journal of Emergency Surgery*, 2018;13:1-10.
17. Ceresoli M, Zucchi A, Allievi N, Harbi A, Pisano M, Montori G, Coccolini F. Acute appendicitis: Epidemiology, treatment and outcomes – analysis od 16544 cousecutive cases. *World J Gastrointest Surg*, 2016;8(10):693 – 699
18. Alloo J, Gerstle T, Shilyansky J, Ein SH. Appendicitis in children less than 3 years of age: a 28-year review. *Pediatric surgery international*, 2004;19:777-779.
19. Salo M, Friman G, Stenstrom P, Ohlsson B, Arnbjornsson E Appendicitis in children: evaluation of the pediatric appendicitis score in younger and older children. *Surgery research and practice*, 2014.
20. Yang J, Yu K, Li W, Si X, Zhang J, Wu W, Cao Y. Laparoscopic appendectomy for complicated acute appendicitis in the elderly: A single.center experience. *Surgical Laparoscopy, Endoscopy & Percutaneous Tehniques*, 2017;27(5):366 – 368