

Melanom srednje očne ovojnice i broj oboljelih u Zadarskoj županij

Došen, Lorena

Master's thesis / Diplomski rad

2023

Degree Grantor / Ustanova koja je dodijelila akademski / stručni stupanj: **University of Zadar / Sveučilište u Zadru**

Permanent link / Trajna poveznica: <https://um.nsk.hr/um:nbn:hr:162:114450>

Rights / Prava: [In copyright](#) / [Zaštićeno autorskim pravom.](#)

Download date / Datum preuzimanja: **2024-12-26**



Sveučilište u Zadru
Universitas Studiorum
Jadertina | 1396 | 2002 |

Repository / Repozitorij:

[University of Zadar Institutional Repository](#)



Sveučilište u Zadru

Odjel za zdravstvene studije
Sveučilišni jednopredmetni studij sestrinstvo

Lorena Došen

**Melanom srednje očne ovojnice i broj oboljelih u
Zadarskoj županiji**

Diplomski rad

Zadar, 2023.

Sveučilište u Zadru
Odjel za zdravstvene studije
Sveučilišni diplomski studij sestrinstvo

Melanom srednje očne ovojnice i broj oboljelih u Zadarskoj županiji

Diplomski rad

Student/ica:

Lorena Došen

Mentor/ica:

Prof. dr. sc. Suzana Konjevoda

Zadar, 2023.



Izjava o akademskoj čestitosti

Ja, **Lorena Došen**, ovime izjavljujem da je moj **diplomski** rad pod naslovom **Melanom srednje očne ovojnice i broj oboljelih u Zadarskoj županiji** rezultat mojega vlastitog rada, da se temelji na mojim istraživanjima te da se oslanja na izvore i radove navedene u bilješkama i popisu literature. Ni jedan dio mojega rada nije napisan na nedopušten način, odnosno nije prepisan iz necitiranih radova i ne krši bilo čija autorska prava.

Izjavljujem da ni jedan dio ovoga rada nije iskorišten u kojem drugom radu pri bilo kojoj drugoj visokoškolskoj, znanstvenoj, obrazovnoj ili inoj ustanovi.

Sadržaj mojega rada u potpunosti odgovara sadržaju obranjenoga i nakon obrane uređenoga rada.

Zadar, 4. listopada 2023.

SADRŽAJ

SAŽETAK	6
SUMMARY	7
1. UVOD	8
2. ANATOMIJA I FIZIOLOGIJA OKA	9
2.1. Anatomija oka	9
2.1.1. Vanjska očna ovojnica	9
2.1.2. Srednja očna ovojnica	10
2.1.3. Unutrašnja očna ovojnica	11
2.2. Fiziologija oka	12
3. EPIDEMIOLOGIJA	13
3.1. Etiološki čimbenici	13
3.2. Incidencija	13
4. HISTOPATOLOŠKA OBILJEŽJA	14
5. MELANOM OKA	16
5.1. Vrste melanoma oka	16
5.1.1. Uvealni melanom	16
5.1.2. Melanom spojnice oka	16
5.1.3. Primarni intraokularni melanom	16
5.1.4. Retinoblastom	16
5.2. Uvealni melanomi	17
5.2.1. Melanom šarenice	17
5.2.2. Melanom cilijarnog tijela	18
5.2.3. Melanom žilnice	20
6. MELANOM SREDNJE OČNE OVOJNICE	21
6.1. Klinička slika melanoma srednje očne ovojnice	21
6.2. Dijagnostika uvealnog melanoma	21

6.2.1. Primarna bolest	21
6.3. Metastatska bolest	23
7. Liječenje melanoma srednje očne ovojnice	24
7.1. Primarna bolest	24
7.1.1. Praćenje i promatranje	24
7.2. Radioterapija	24
7.3. Fototerapija	25
7.4. Kirurška terapija	25
8. CILJ ISTRAŽIVANJA	26
9. ISPITANICI I METODE	27
10. REZULTATI	28
11. RASPRAVA	30
12. ZAKLJUČAK	31
11. LITERATURA	32
11.1. Popis slika	33

SAŽETAK

Melanom srednje očne ovojnice i broj oboljelih u Zadarskoj županiji

CILJ ISTRAŽIVANJA: Utvrditi incidenciju melanoma srednje očne ovojnice u Općoj bolnici Zadar, utvrditi demografske karakteristike oboljelih, utvrditi o kojem broju pacijenata se radi ovisno o postavljenoj dijagnozi, utvrditi mjesto prijema bolesnika

VRSTA STUDIJE: Retrospektivna presječna studija

ISPITANICI I METODE: Istraživanje je provedeno kod bolesnika sa dijagnozom zloćudne novotvorine oka i koji su posjetili Opću bolnicu Zadar kroz razdoblje od 30. ožujka 2010. - 17. srpnja 2023.godine. Istraživanje uključuje 11 osoba, 5 muškog spola i 6 osoba ženskog spola. Za kategorizaciju podataka korištene su relativne i apsolutne frekvencije.

REZULTATI: Istraživanjem su obuhvaćeni bolesnici različitih dobnih skupina (4-81 godine). Prosječna dob bolesnika kod oba spola je 31 godina. 6 osoba primljeno je u stacionar, a 5 u ambulantu. Od ukupnog broja bolesnika, 2 osobe imaju dijagnozu zloćudne novotvorine oka i adneksa, 1 osoba ima dijagnozu zloćudne novotvorine spojnice oka, 5 osoba melanom žilnice, 1 osoba melanom očne šupljine, dok se kod 2 osobe radi o nespecificiranom melanomu oka.

ZAKLJUČAK: Istraživanjem je utvrđeno da je među brojem oboljelih bilo više žena (54,5 naspram 45,5), a prosječna dob bila je 31 godinu. Tumor je najčešće zahvaćao na žilnicu. Pravovremeno otkrivanje melanoma od iznimne je važnosti u prevenciji gubitka vidne funkcije, sprječavanju razvitka metastatske bolesti.

KLJUČNE RIJEČI: oko, melanom, srednja očna ovojnica, novotvorine oka

SUMMARY

Melanoma of the middle layer of the eye and the number of patients in Zadar County

OBJECTIVE OF THE RESEARCH: To determine the incidence of melanoma of the middle eyelid in Zadar General Hospital, to determine the demographic characteristics of the patients, to determine the number of patients depending on the diagnosis, to determine the place of reception of the patient

TYPE OF STUDY: Retrospective cross-sectional study

SUBJECTS AND METHODS: The research was conducted in patients diagnosed with malignant neoplasm of the eye, who visited Zadar General Hospital during the period from March 30, 2010 to July 17, 2023. The research includes 11 people, 5 men and 6 women. Relative and absolute frequencies were used to categorize the data.

RESULTS: The research included patients of different age groups (4-81 years). The average age of patients in both sexes is 31 years. 6 people were admitted to the hospital, and 5 to the outpatient clinic. Out of the total number of patients, 2 people have a diagnosis of malignant neoplasm of the eye and adnexa, 1 person has a diagnosis of malignant neoplasm of the conjunctiva of the eye, 5 people have melanoma of the choroid, 1 person has melanoma of the eye cavity, while 2 people have unspecified melanoma of the eye.

CONCLUSION: The research found that there were more women among the number of patients (54.5 versus 45.5), and the average age was 31 years. The tumor most often affected the choroid. Timely detection of melanoma is extremely important in preventing the loss of visual function, preventing the development of metastatic disease.

KEY WORDS: eye, melanoma, middle eyelid, neoplasms of the eye

1. UVOD

Najvažniji, odnosno funkcionalni dio oka razvija se iz mozga. (1) Putem osjetila vida čovjek prima preko 80% vanjskih podražaja. Oštećenje vida dovodi do značajnih promjena u funkcioniranju pojedinca i njegove okoline.

Melanom srednje očne ovojnice predstavlja najčešću primarnu zloćudnu bolest oka osoba u odrasloj dobi, a oko je po učestalosti drugo učestalo nakon kože sijelo primarnog melanoma. (2). Kasna ili pogrešna dijagnoza može imati ozbiljne posljedice za zdravlje čovjeka. Pravovremeno otkrivanje melanoma od iznimne je važnosti u prevenciji gubitka oštine vida, sprječavanju razvitka metastaza, te spašavanja oka. Među čimbenike pravovremenog otkrivanja manjih melanoma srednje očne ovojnice koje možemo zamijeniti s nervusom ubrajamo debljinu melanoma ($>2\text{mm}$), prisutnost subretinalne tekućine, prisutnost simptoma, pigment narančaste boje, pojedine ultrazvučne karakteristike tumora, rub melanoma nedaleko od optičkog diska. Pravovremeno otkrivanje tumora od iznimne je važnosti s naglaskom da se s povećanjem debljine melanoma za 1mm povećava rizik od metastatske bolesti čak za 5%.

S obzirom na učestalost, melanom srednje očne ovojnice ne ugrožava samo vid pacijenta već može ugroziti i njegov život, jer se često otkriva nakon pojave sistemne bolesti. Unatoč napretku dijagnostičkih metoda posljednjih godina, klinička dijagnoza i dalje predstavlja istu standardnu metodu kod očiju s prozirnim optičkim medijima. (2) Najprikladniju pomoćnu dijagnostičku metodu predstavlja ultrazvuk, naročito u slučajevima zamučivanja optičkih medija oka.

S obzirom na malu incidenciju, melanom srednje očne ovojnice uvrstio bi se u rijetke, no nikako ga se ne smije zanemariti. Karakterizira ga specifično biološko ponašanje, njegova lokalizacija, sklonost stvaranja sistemne bolesti, kao i nepostojanje učinkovite terapije. Melanom srednje očne ovojnice često završava smrću unutar 6 mjeseci, te predstavlja velik izazov suvremene medicine.

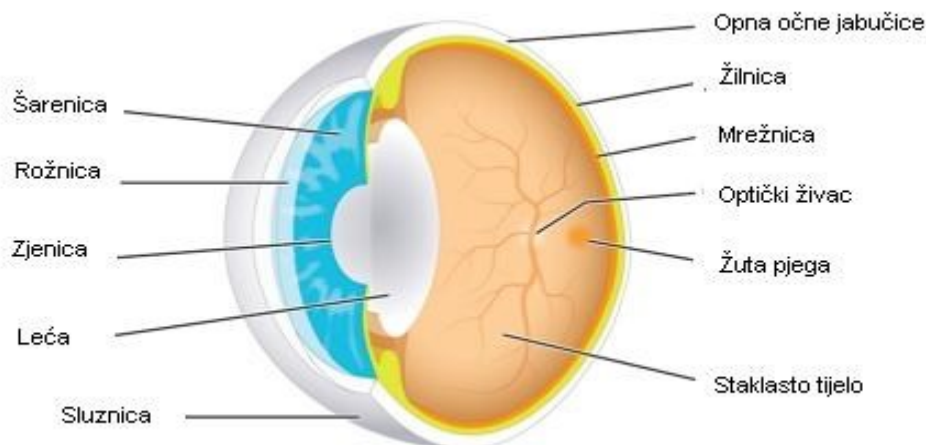
2. ANATOMIJA I FIZIOLOGIJA OKA

Oko je organ koji sadrži receptore koji primaju podražaj, prenose svjetlosne podražaje iz okoline do središta za vid koji je smješten u kori velikog mozga i nalazi se u okcipitalnom režnju. Oko je vrlo važno ljudsko osjetilo jer njime čovjek prima gotovo 90% informacija iz vanjskog svijeta.

2.1. Anatomija oka

Bulbus je okruglog oblika, smješten je u očnoj šupljini na prednjem dijelu lubanje. Građu oka čine zaštitni organi i pomoćni aparat oka i njegovi vanjski i unutarnji dijelovi.

U pomoćni aparat oka ubrajamo: vjeđe (lat. palpebrae) koje su jednake građe a sastoje se od (kože, potkožnog sloja, orbikularnog mišića, tarzusa) spojnice i suznog aparata (lat. apparatus lacrimalis) kojeg čine (suzna žlijezda i lakrimalni odvodni sustav suznih kanala, suzne vrećice i nazolakrimalni ductus). Očne šupljine (lat. orbita), vanjskih mišića oka (lat. musculi bulbi oculi externi), pokosnice (lat. periost), masnog tkiva (lat. paniculus adiposus), limfnih, krvnih žila i živaca.



Slika 1. Anatomija oka

2.1.1. Vanjska očna ovojnica

Vanjska očna ovojnica (lat. tunica fibrosa bulbi) pruža otpor intraokularnom tlaku, služi za inserciju mišića koji pokreću oko i ona štiti oko od vanjskih utjecaja. Podijeljena je na dva dijela: stražnji dio koji je neproziran (lat. sclera), prednji prozirni dio (lat. cornea).

Bjeloočnica (lat. sclera) obavijena je membranom (lat. capsula bulbi), koja omeđuje prostor oko bulbusa i odijeljuje ga od orbitalnog sala. Vanjska površina bjeloočnice konveksna je i prekrivena je fascijalnim omotačem a sprijeda sa spojnicom. Unutarnja strana bjeloočnice čvrsta je, bjeličasta, i neelastična, i njezina debljina iznosi pola ili jedan

milimetar. Ima oblik kugle presječene na prednjem kraju. Na bjeloočnici se nalazi velik kružni otvor u koji se uvlači periferna granica rožnice. Izuzev tog otvora, na bjeloočnici se nalaze broji otvori za prolazak krvnih žila i živaca. Bjeloočnica je povezana sa šest mišića, koji omogućuju pokretanje oka u svim smjerovima.

Rožnica (lat.cornea) prozirni je dio vanjske očne ovojnice građen od pet dijelova: epitela, Bowmanove membrane, strome, endotela, Descemetove membrane. Prednja i stražnja strana rožnice nisu identično zakrivljene, prednja strana manje je konveksna, dok je stražnja strana rožnice konkavna. Smještena je u prednjem dijelu oka, a straga je uklopljena u bjeloočnicu.

2.1.2. Srednja očna ovojnica

Srednju očnu ovojnicu (lat.tunica vasculosa bulbi) možemo podijeliti u tri dijela: žilnicu, šarenicu i zrakasto tijelo.

Žilnica (lat.choroidea) ima unutarnju i vanjsku stranu. Vanjska strana žilnice udubljena je jer se na njoj nalaze brazde od vena, arterija i živaca, dok je unutarnja strana glatka i ona čini podlogu za vidni dio retine. Žilnica je bogata krvnim žilama.

Zrakasto tijelo (lat.corpus ciliare) ima glatku vanjsku stranu, dok mu je unutarnja ploha nabrana i u njoj se nalaze dvije zone. Kada se izolira, cilijarno tijelo ima oblik prstena s nazubljenim rubom prema naprijed, i ondje se nastavlja u šarenicu.

Šarenica (lat.iris)

Postavljena je u frontalnoj ravnini i na njoj razlikujemo prednju stranu, stražnju stranu, vanjski rub (lat. margo ciliaris), unutrašnji rub (lat. margo pupillaris) koji omeđuje zjenicu ili pupilu. (1) Pupila je okruglog oblika, a unutrašnji rub je nježno nazubljen jer sa stražnje strane postoje radijalni nabori. Na šarenici razlikujemo četiri dijela: 1. Endotel, 2. Stroma, 3. Stratum musculare, 4. Iridealni dio tunice interne okuli. (1)

1. Endotel pokriva prednju stranu strome i nastavlja se u endotel koji pokriva lig pecitanatum anguli iridocornealis koji je čitav jedino u djece jer se poslije rastrgne i na taj način prostori strome komuniciraju s prednjom očnom sobicom (lat. cryptae). 2. Stroma iridis sastavni je dio mase irisa i s obzirom na količinu pigmenta postoje različite boje irisa u ljudi. Kod jače pigmentiranih ljudi boja irisa je crna ili tamnosmeđa, u ljudi s malo pigmenta je zelene boje, a kod ljudi sa jako malo pigmenta je plave boje. 3. Stratum musculare je mišićni sloj koji dolazi iza strome i građen je od m.sphincter pupillae, čija vlakna idu cirkularno i m. dilatator pupillae. Oba mišića nastala su iz dijela šarenice, nazvanog tunica interna. 4.Iridealni dio

tunicae internae oculi nastao je iz moždane osnove, građen je od dva sloja eotelnih stanica koja sadrže veliku količinu pigmenta.

Krvne žile

One dolaze iz aa. ciliares posteriores breves (lat.aa. choroideae), aa. ciliares posteriores longae (lat.aa. iridis) i iz aa. ciliares anteriores.

Aa. ciliares posteriores breves na mjestima gdje prolaze kroz scleru anastomiziraju međusobno i s a. Centralis retinae, i tvore Zinnijev prsten (lat. circulus vasculosus nervi optici). Aa. ciliares posteriores longae razlikujemo ih dvije, jednu temporalnu, drugu nazalnu. Aa. ciliares anteriores preko očnih mišića dolaze do očne jabučice, te prolaze kroz emisaria anterior kao a. Perforans maior. Prije prolaska kroz scleru daju ogranke za spojnicu i vanjske dijelove sclere.

2.1.3. Unutrašnja očna ovojnica

Unutrašnju ovojnicu oka (lat. tunica bulbi interna) čine mrežnica (lat. retina).

Mrežnica se dijeli u 10 slojeva:

1. pigmentni epitel
2. sloj štapića i čunjića
3. izvanjska granična membrana
4. izvanjski mrežasti sloj
5. izvanjski zrnati sloj
6. unutrašnji mrežasti sloj
7. unutrašnji zrnati sloj
8. sloj ganglijskih stanica
9. sloj živčanih vlakana
10. unutrašnja granična membrana (1)

Mrežnica sadržava vidne stanice čunjiće i štapiće koji sudjeluju pri osjetu svjetla i raspoznavanju boja. Na mrežnici razlikujemo tri dijela: vidni dio (lat. pars optica retinae), cilijarni dio (lat. pars ciliaris retinae), šarenični dio (lat. pars iridica retinae). Sakupljanjem živčanih niti iz mrežnice dolazi do formacije glave optičkog živca (lat. papila nervi optici). Područje žute pjege nalazi se temporalno od glave vidnog živca i u njegovom centru nalazi se udubljenje poznatije kao fovea centralis koja sadržava samo čunjiće i zato je ona mjesto najoštrijeg vida. S obzirom na veliku osjetljivost mrežnice ona ima dvostruku opskrbu gdje unutarne slojeve opskrbljuje centralna retinalna arterija a vanjske opskrbljuje žilnica.

Vidni živac (lat. nervus opticus) okružen je sa 3 moždane ovojnice: vanjske dura i arahnoidea i unutrašnja ovojnica (lat. pia mater). Sve tri moždane ovojnice odvojene su subduralnim i subarahnoidalnim prostorom. Vidni živac dijeli se na 4 dijela: intaokularni koji se oblikuje sakupljanjem živčanih vlakana u glavi vidnog živca, intraorbitni, intrakanalikularni i intrakranijski.

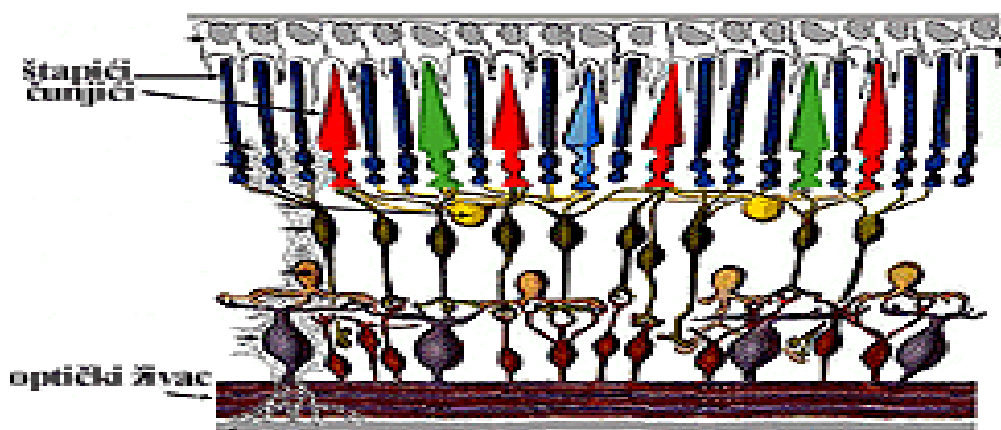
Leća (lat. lens crystallina) građena je od kapsule, lećnog epitela, lećnih stanica i djelomično suspenzornog uređaja (lat. zonula ciliaris).

Staklovina (lat. corpus vitreum) bezbojna je struktura ispunjava i čini oblik očne jabučice.

Ona sudjeluje u lomu zraka svjetlosti, prehrani leće i održavanju očnog tlaka.

2.2. Fiziologija oka

Ljudsko oko organizirano je da nam omogući vid u različitim okolnostima. Slika iz vanjskog svijeta kroz leću pada na mrežnicu, gdje se nalaze fotoreceptori. Leća se sužava i proširuje i na taj način mijenja žarišnu daljinu i osigurava dobivanje oštre slike na mrežnici. Slika predmeta koji pada na mrežnicu podraži fotoreceptore. Njih čine čunjići i štapići. Čunjići su osjetljivi na boje, a štapići na promjene intenziteta svjetla. Oštra slika pada na središnji dio mrežnice koji čine čunjići a taj dio naziva se žuta pjega (lat. fovea centralis) i ondje je slika najoštija. . Sposobnost razlučivanja što se nalazi u vidnom polju nazivamo oštrina vida. Slika koja se stvori na mrežnici umanjena je, obrnuta, realna i oštra zbog posljedica loma svjetlosti.



Slika 2. Čunjići i štapići

3. EPIDEMIOLOGIJA

3.1. Etiološki čimbenici

Uzrok pojave uvealnog melanoma i danas je nepoznat, no postoje pojedini endogeni i egzogeni čimbenici koji se smatraju odgovornim za njegovu pojavu. Kao jedan od značajnijih čimbenika za pojavu uvealnog melanoma pokazala se rasna pripadnost. U SAD-u se pokazalo kako znatno više oboljevaju pripadnici bijele rase, sa incidencijom od 6.02 oboljelih na milijun, dok za razliku od njih pripadnici crne rase imaju incidenciju od 0.31 oboljelih na milijun, a Azijati imaju incidenciju od 0.39 na milijun ljudi, što predstavlja znatno manju vjerojatnost obolijevanja. Važno je napomenuti kako određene fizičke osobine u bijeloj rasi poput plavih očiju i svijetle puti, osobe sa nemogućnosti tamnjenja, osobe sa očnom melancitozom, sindromom displastičnog nevusa i mutacija imaju veću vjerojatnost pojave uvealnog melanoma. (2) Za razliku od endogenih čimbenika, uloga egzogenih čimbenika i dalje nije razjašnjena.

3.2. Incidencija

Melanom se na području oka može javljati na suznoj vrećici, vjeđama, orbiti i srednjoj očnoj ovojnici. Po učestalosti, oči su nakon kože drugi najučestaliji organ pojave melanoma. Najveći postotak melanoma oka, gotovo 95% čine melanomi srednje očne ovojnice. (3) Melanom srednje očne ovojnice najčešći je nekutani melanom i on predstavlja gotovo 20% svih dijagnosticiranih melanoma. Učestalost pojave melanoma u svijetu oscilira između 2 i 10 bolesnika na milijun osoba u godini dana. (2) Uvealni melanom najčešće se pojavljuje u ljudi starijih od 55 godina, češće oboljevaju muškarci a iznimno rijetko se dijagnosticira kod djece. Čak kod 50% oboljelih razviju se metastaze u razdoblju od 2,4 godine, dok je medijan preživljavanja od 3 do 12 mjeseci radi manjka djelotvornog terapijskog izbora. (4) Ukoliko malignost prvo nastane u oku to nazivamo intraokularni karcinom ili primarno tumor oka, no ukoliko se kancerogene stanice prošire s drugog dijela na oko, to se naziva sekundarni tumori oka.

4. HISTOPATOLOŠKA OBILJEŽJA

Najučestaliji oblik tumora oka je melanom. Melanom je oblik malignog tumora i on nastaje u stanicama odgovornim za proizvodnju pigmenta koji daje boju koži, očima, kosi. Unatoč tome što je najučestaliji tip tumora oka odraslih ljudi, melanom oka je rijedak. Uvealni melanom razvija se u dijelu očne jabučice koji nazivamo uvea. Unatoč tome što većina očnih melanoma nastaje u žilnici, manji broj očnih melanoma razvija se i u šarenici, gdje melanomi polako rastu i u većinom se ne šire na druga područja. Maligni melanom šarenice obično se javlja bez simptoma otkriva se slučajno. Uvealne melanome makroskopski karakteriziraju razni obrasci rasta i stupnja invazije, dok ih mikroskopski karakteriziraju razna obilježja kao što su vrste stanica koje čine tumor, pigmentacija, veličina jezgara i broj mitoze koje se smatraju vrlo bitnim čimbenicima u procjeni toka bolesti i preživljavanju pacijenta. Simptomatologija je ovisna o lokalizaciji.

Makroskopski uvealni melanom možemo podijeliti na:

1. nodularni oblik
2. difuzni
3. oblik gljive

Nodularni oblik započinje poput plosnate diskoidna lezije, širi se vertikalno i horizontalno i poprima oblik čvora nepravilna oblika, te u to ubrajamo kružne oblike kao što su melanom šarenice, melanom cilijarnog tijela cilijarnog tijela, dok melanome žilnice karakterizira to što ne prodiru kroz Bruchovu membranu. Drugi oblik uvealnog melanoma, oblik gljive nastaje u situacijama kada lezija svojim porastom dovede Bruchovu membranu do pucanja, uslijed toga dolazi do njezina pucanja poslije toga tumor protrudira prema staklovini i zaprima oblik gljive. Difuzni oblik melanoma ima veći invazivni potencijal od ostala dva, te postoji dva podtipa i to su prstenasti oblik kod melanoma cilijarnog tijela, te retroinvazivni u melanomu žilnice kod kojeg postoji tendencija diseminaciji i invaziji udaljenih dijeloga mrežnice i optičkog živca. Mikroskopska obilježja uvealnog melanoma važni su prediktivni faktori bolesti, pojava sistemske bolesti te preživljavanje pacijenata. Najvažnije mikroskopsko obilježje su vrste stanica koje grade melanome i one se dijele u tri skupine: (5)

1. melanom epiteloidnih stanica
2. melanom miješanih stanica
3. melanom vretenastih stanica

U histopatološka mikroskopska obilježja osim vrste stanica ubrajaju se i pigmentacija, broj mitozna, veličina jezgrica i obrasci ekstravaskularnog matriksa strome. Veća pigmentiranost stanica predstavlja veći metastatski potencijal. (6)

5. MELANOM OKA

Predstavlja rijetku, no za život potencijalno ugrožavajuću bolest. Kasna ili kriva dijagnoza može dovesti do ozbiljnih posljedica.

5.1. Vrste melanoma oka

5.1.1. Uvealni melanom

Najčešća vrsta primarnog tumora oka. Nastaje formiranjem kancerogenih stanica u dijelu oka koji nazivamo uvea. Uvea čine tri dijela: cilijarno tijelo, žilnica i šarenica. Uvealni melanom najčešće pogađa žilnicu oka.

5.1.2. Melanom spojnice oka

Melanom spojnice oka rijedak je tumor oka, najčešće izgleda kao tamna pigmentirana izraslina na oku. Ukoliko se ne pravovremeno ne otkrije i ne krene s liječenjem, postoji mogućnost širenja na druge dijelove tijela putem limfnog sustava,

5.1.3. Primarni intraokularni melanom

Primarni intraokularni melanom je vrsta tumora koja uključuje limfocite ili bijele krvne stanice, koje su smještene u cijelom tijelu. Razlikujemo dvije vrste limfoma a to su Hodgkinov i ne-Hodgkinov limfom. Primarni intraokularni limfom uvijek je ne-Hodgkinov limfom B stanica. Većinom zahvaća starije ljude ili osobe s poremećajima koji oslabljuju imunološki sustav.

5.1.4. Retinoblastom

Retinoblast je tumor oka uzrokovan genetskom mutacijom, on nastaje na mrežnici i pogađa djecu. Retinalne živčane stanice počinju se množiti i rasti, te se većinom šire u druge dijelove tijela. Djecu koja imaju u obiteljskoj anamnezi retinoblastom imaju veću sklonost oboljevanja. Retinoblastom nastaje zbog mutacije u genima. Obično se ne širi izvan oka, no ponekad se može proširiti u mozak duž vidnog živca, a rijetko se širi u druge dijelove tijela poput su koštane srži i kosti.

5.2. Uvealni melanomi

5.2.1. Melanomi šarenice

Melanomi šarenice predstavljaju melanom srednje oče ovojnice sa najmanjom učestalosti od 4-5%. (7) Za razliku od melanoma žilnice i cilijarnog tijela zbog svoje lokalizacije melanomi šarenice ranije se otkriju i liječe. Razlikujemo dva oblika melanoma šarenice, a to su difuzni i kružni melanom šarenice. Difuzni melanom šarenice, kod kojega bolesnici primijete sporo povećavanje pigmentacije šarenice. Kod ograničenog melanoma šarenice, prvi znak predstavlja ubrzan rast, no postoje i ostali lokalni znakovi po njima se može obaviti diferencijalna dijagnoza kao što su edemi rožnice, povećana vaskularizacija ili pojava degeneracije rožnice u području promjena na šarenici. Kod postavljanja dijagnoze važnu ulogu ima poznavanje karakteristika promjena koje se mogu pojaviti na šarenici. Osnova kod postavljanja dijagnoze melanoma šarenice je kombinacija slikovnih metoda i kliničkog pregleda. Najprije se obavi klinički pregled prednjeg segmenta, čime se ustanove promjene na šarenici i zjenici. Gonioskopija se izvodi u slučajevima kada se ustanovi širenje melanoma. Ultrazvuk predstavlja učinkovitu metodu kod procjene lezija, čija je veličina veća od 3 mm, te ukoliko se žele dobiti jasne informacije o dubini i veličini tumora, ultrazvučna biomikroskopija (UBM), kojom razlikujemo ciste šarenice od melanoma, određivanje veličine tumora, optička koherentna tomografija prednjeg segmenta oka (AS-OCT). Ultrazvuk oka i orbita bezbolna je i neinvazivna metoda koja se koristi za ispitivanja i mjerenja normalnih struktura oka, kao i za otkrivanje i nadziranje patoloških stanja. Prije same pretrage mogu se ukapati anestetske kapi radi ugodnijeg pregleda. Prilikom pregleda pacijent leži na leđima zatvorenih očiju, na sondu se stavlja kontaktni gel te ju liječnik prislanja pacijentu na zatvorene vjeđe. (8) Nakon pretrage, sa vjeđa i sonde se sterilnom gazom prebriše ostatak gela. Ultrazvučna biomikroskopija metoda je pri kojoj se koristi UZV visoke frekvencije. Kod ove pretrage sonda se postavlja između pacijentovih kapaka i pomoću nje mogu se prikazivati i dublje strukture kao što je cilijarno tijelo, lećne zonule i stražnja očna sobica i strukture smještene ispred poput šarenice, rožnice, prednjeg oćnog kuta, prednje oćne sobice. Snimku pregleda možemo isprintati ili pohraniti na računalo, što olakšava daljnje praćenje pacijenta. Optička koherentna tomografija predstavlja slikovnu metodu dobru za prikaz prednje površine šarenice, kao i malih lezija, ali njezin nedostatak je procjena veličine i dubina lezija, te nemogućnost praćenja onoga što se zbiva iza šarenice. Kod terapije melanoma šarenice razlikujemo nekoliko opcija: eksciziju, terapiju radioaktivnim plakom, enukleaciju i protonsku terapiju. Kiruršku eksciziju melanoma šarenice obavlja se postupkom koji

nazivamo iridektomija. Tumori koji zauzimaju više od jedne četvrtine opsega šarenice, tj. tumori preveliki za kiruršku resekciju, može se koristiti brahiterapija.

Brahiterapija predstavlja terapijsku metodu korištenja radioaktivnih uložaka u blizini melanoma. Kao komplikacije brahiterapije mogu se javiti zamućenje leće kao posljedica zračenja, može se pojaviti glaukom, nekroza bjeloočnice, kao i sindrom suhog oka. (10)

Protonska terapija izvodi se protonskim akceleratorom i ugodnija je za pacijenta. Enukleacija je kirurški postupak uklanjanja očne jabučice.

Enukleacija predstavlja posljednji izbor liječenja, samo u iznimnim slučajevima ukoliko je oko izgubilo funkciju, te su se pojavile ozbiljne komplikacije poput krvarenja, nekrotičnog velikog tumora ili pak rezistentnog glaukoma. (11) Kako bi se izbjegla bol prilikom operativnog zahvata postupak se obavlja u općoj anesteziji. Nakon davanja opće anestezije uklanja se čitava očna jabučica iz očne šupljine uz očuvanje preostalog tkiva očne šupljine. Nakon postupka enukleacije, ugrađuje se orbitalni implant, oko njega se fiksiraju vanjski mišići oka radi bolje pokretljivosti proteze. Cijeli postupak traje otprilike 2 sata. Komplikacije koje mogu nastati su: krvarenje iz mesa, mogućnost pomaka implanta prema van, slabo cijeljenje rane. Glavne indikacije za enukleaciju su: intraokularni malignitet (uvealni melanom ili retinoblastom), bolno oko, prevencija simpatičke oftalmije, infekcija oka, atrofija očnih tkiva i živčanih završetaka, teški oblik glaukoma, posljedica teške traume na licu (uključujući oči), produljeni upalni proces, gnojni procesi, kod slijepih osoba kako bi bolesniku ponudili bolji izgled.

5.2.2. Melanom cilijarnog tijela

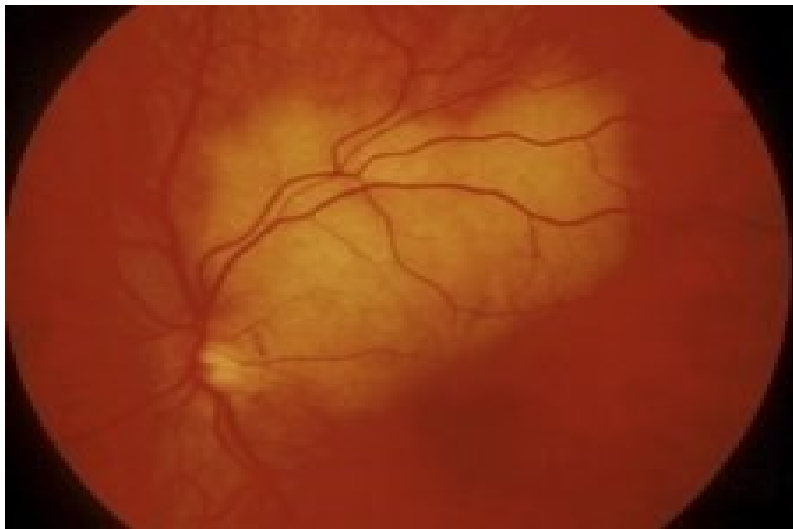
Melanom cilijarnog tijela čini gotovo 9% melanoma srednje očne ovojnice. (12) Melanomi cilijarnog tijela za razliku od melanoma šarenice zbog svog smještaja kasnije se dijagnosticiraju, većinom kada zahvate i druge okolne strukture. Prstenasti oblik melanoma predstavlja opasniji oblik jer zbog svog rasta čini gotovo polovinu volumena cilijarnog tijela, no on se također može proširivati i punom opsegu. (13) Dijagnostičke metode koje se koriste kako bismo otkrili melanome cilijarnog tijela jednake su dijagnostičkim metodama za otkrivanje melanoma na šarenici. Važno je naglasiti da iako je ultrazvučna biomikroskopija zlatni standard dijagnosticiranja tumora, potrebno izvesti i pregled stražnjeg segmenta oka radi mogućnosti nastanka melanoma od koroidalnog melanoma.

Kada govorimo o terapijskim metodama za melanome cilijarnog tijela one gotovo da su identične terapijskim metodama za liječenje melanoma šarenice. I u slučaju melanoma šarenice i cilijarnog tijela koristi se postupak kirurške ekscizije, brahiterapije, protonske

terapije i enukleacija. Najveća razlika u izboru terapije je izbor kirurške metode za eksciziju melanoma. Kiruršku metodu izbora kod melanoma cilijarnog tijela predstavlja konvencionalna iridociklektomija. Konvencionalna iridociklektomija predstavlja postupak pomoću kojega se odstranjuje dio cilijarnog tijela i dio šarenice, ona je često indicirana za melanome cilijarnog tijela ili šarenične melanome koji obuhvaćaju kut prednje očne sobice ili za adenokarcinome cilijarnog tijela. Među kontraindikacijama ubrajamo tumore koje obuhvaćaju više od 45° kuta očne sobice ili cilijarnog tijela, te u slučaju da postojanja lokalne diseminacije. Cilj ove metode uklanjanje je tumora sa samostalnim rubovima do 2 mm, a najveća pošteta je cilijarnog aparata. Među komplikacije koje se mogu javiti ubrajamo kroničnu hipotoniju, subluksaciju leće, te maligni glaukom. Konvencionalnu kiruršku metodu predstavlja korneoskleralna ekscizija punih debljina, koju se koristi u slučaju kružnih melanoma cilijarnog tijela. Protonska terapija nije uobičajena za melanome šarenice i cilijarnog tijela te se slabije koristi, dok se brahiterapija provodi na jednak način kao i u slučaju šareničnog melanoma.

5.2.3. Melanom žilnice

Melanom žilnice predstavlja najučestaliji melanom srednje očne ovojnice. Melanomi žilnice mogu biti različito pigmentirani, od tamno smeđih do gotovo amelanotičnih lezija. Njegova histopatološka građa sačinjena je od epiteloidnih, vretenastih, ili od obje vrste stanica, te sukladno tome ovisi agresivnost njegova kliničkog tijeka. Ovisno o smještaju i veličini može imati različitu kliničku sliku, te se zbog toga može otkriti rano ili se otkrije u uznapredovalim fazama kada već dođe do metastaziranja. Prilikom dijagnosticiranja on se može javiti u tri različita oblika: oblik gljive, nodularni i difuznom obliku. Kod melanoma manjih dimenzija javlja se nodularni oblik, koji raste vertikalno i horizontalno zbog čega imaju oblik kupole, a njihovo glavno obilježje je to što oni ne dovode do puvanja Bruchove membrane i jasno su ograničeni. Njihovim porastom dolazi do napinjanja Bruchove membrane i dolazi do njezina pucanja. Ukoliko pri vrhu dođe do pucanja membrane pri vrhu lezije, melanom poprima oblik gljive. Melanom difuznog oblika nepravilno su ograničeni. Pravovremeno otkrivanje i postavljanje dijagnoze od velike je važnosti za pozitivan ishod.



Slika 3. Melanom žilnice

6. MELANOM SREDNJE OČNE OVOJNICE

Melanomi srednje očne ovojnice rijetka su, no životno ugrožavajuća bolest. Uvealni melanom razvija se u srednjoj očnoj ovojnici iz melanocita i može obuhvatiti cilijarno tijelo, šarenicu i žilnicu. Unatoč tome što dijagnoza uvealnog melanoma postavlja u ranoj fazi, lokalno liječenje u većini slučajeva povezuje se s razvitkom različitih komplikacija koje mogu dovesti do djelomičnog gubitka vida i smanjenja oštrine vida. U gotovo polovine bolesnika s dijagnozom uvealnog melanoma javljaju se metastaze, a one su pokazatelj loše prognoze.

6.1. Klinička slika melanoma srednje očne ovojnice

Klinička slika najčešće ovisi o veličini tumora i njegovoj lokalizaciji. (14) Melanom se javlja u vidu raznih vidnih poremećaja te sve do gubitka vida. Ukoliko se radi o tumoru asimptomatske kliničke slike, melanom se može otkriti prilikom očnog pregleda. Pacijenti se javljaju sa simptomima kao što je fotopsija (osjećaji poput bljeskanja svjetla) ili sa potpunim gubitkom vidnog polja. Ukoliko tumor zahvati makulu ili u slučaju eksudativne ablacije retine, dolazi do gubitka vida. Bol nije tipična kod melanoma srednje očne ovojnice, no ponekad u slučaju povišenog intraokularnog tlaka može se pojaviti.

6.2. Dijagnostika uvealnih melanoma

6.2.1. Primarna bolest

6.2.1.1. Procjepna svjetiljka

Klinički pregled procjepnom svjetiljkom prednjeg segmenta oka i pregled stražnjeg segmenta oka metodom indirektno oftalmoskopije predstavlja prvi korak pri pregledu pacijenta kod kojega postoji sumnja na melanom. Navedene dijagnostičke metode koriste se kod određivanja lokalizacije tumora, njegove pigmentacije, vaskularnosti, konfiguracije, udaljenosti od optičkog diska, zahvaćenosti cilijarnog tijela. Pet najvažnijih karakteristika kojih se koristi za prepoznavanje koroidnog melanoma za razliku od nevusa su: narančasti pigment, veličina, gljivasti oblik, povećanje tumora i subretinalna tekućina.

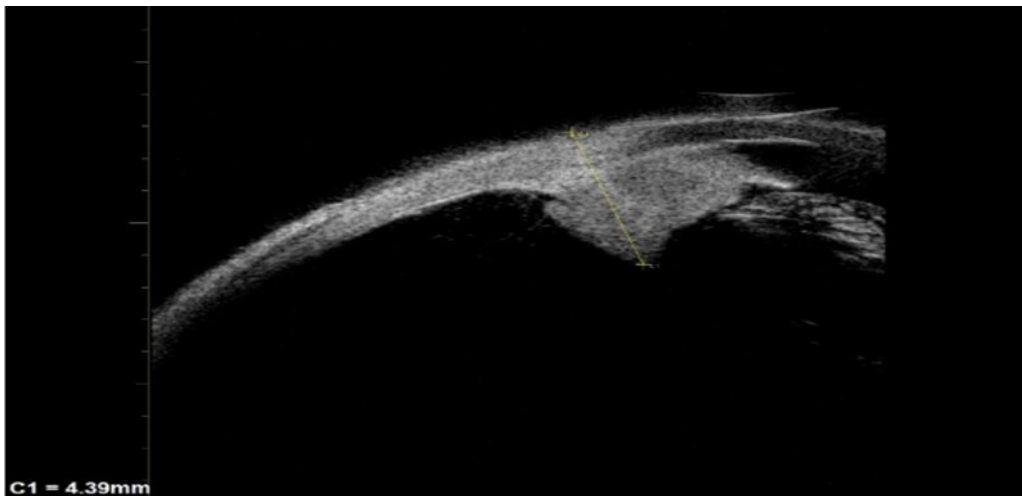
6.2.1.2. Transiluminacija i gonioskopija

Prikaz iridokornealnog kuta nazivamo gonioskopija i nju izvodimo pomoću zrcalne prizme. Gonioskopijom se može utvrditi prisustvo i stupanj zahvaćenosti invazije kuta prednje očne sobice ukoliko je došlo do širenja melanoma. Ukoliko je došlo do širenja melanoma u kut, on je povezan s velikim rizikom za pojavu metastatske bolesti i glaukoma. Transiluminacija označava proces gdje se jarka svjetla optičkih vlakana fokusiraju na rožnicu,

kojuktivu prekoputa sumnjivog melanoma koji usmjerava sjene na bjeloočnice i na taj način se omogućuje definiranje opsega tumora.

6.2.2.1.3. Ultrazvuk i ultrazvučna biomikroskopija

Ultrazvuk predstavlja najčešću korištenu metodu za određivanje veličine i dijagnosticiranje uvealnog melanoma. Nakon što je dijagnoza postavljena, ultrazvuk je nužan za praćenje i mjerenje veličine tumora. Ultrazvučna biomikroskopija koristi se mjerenje tumora šarenice i cilijarnog tijela. Ultrazvučna biomikroskopija predstavlja varijaciju ultrasonografije koja je korištena u slučajevima snimanja i mjerenja melanoma šarenice i cilijarnog tijela. Od iznimne je važnosti kod određivanja zahvaćenosti.



Slika 4. Melanom cilijarnog tijela prikazan ultrazvučnom biomikroskopijom

6.2.2.1.4. Angiografija i fundus autofluorescenca

Angiografija predstavlja pretragu pri kojoj se fluoresceinsku boju ubrizgava intravenoznim putem kako bi prikazali krvne žile žilnice i mrežnice, te abnormalnosti retinalnog epitela. Na takvim slikama mogu se uočiti promjene koje su tumori uzrokovali, kao i promjene u retinalnom pigmentnom epitelu.

6.2.2.1.5. Metoda optičke koherentne tomografije (OCT)

Optička koherentna tomografija predstavlja bezbolnu dijagnostičku metodu koja se koristi za snimanja stražnjih segmenta oka. Sa optičkom koherentnom tomografijom se prikazuju nenormalnosti retine poput subretinalne tekućine, cistoidnog makularnog edema, kao i presjeka koroidne tvorbe. Ovu metodu smatra se pogodnom je za otkrivanje manjih uvealnih melanoma.

6.2.2.1.6. CT i MRI

Predstavljaju manje osjetljive dijagnostičke metode koje pomažu u razlikovanju melanoma žilnice od koroidnog odvajanja ili koroidalnog osteoma. Ovim metodama pogodno otkrivaju se tumori kod oboljelih od katarakte, ablacije retine ili kod krvarenja u staklasto tijelo. U većini slučajeva ultrazvuk je dovoljan, ali magnetskom rezonancija pogodna je za mjeriti bazalne promjere tumora cilijarnog tijela, puno je važniji od CT-a za prikazivanje melanoma ili mjerenje bazalnih promjera melanoma cilijarnog tijela, kao i kod velikih tumora.

6.2.2.1.7. Biopsija

Biopsija predstavlja značajnu metodu za postavljenje dijagnoze ukoliko se ostale metode pokažu neuspješnima. Biopsija predstavlja sigurnu dijagnostičku metodu ukoliko ju izvodi očni kirurg koji je iskusan.

6.3. Metastatska bolest

Kada govorimo o kliničkoj slici metastatske bolesti, ona može biti različita. Gotovo polovica bolesnika nema nikakvu simptomatologiju, dok se kod ostalih mogu pojaviti malaksalost, žutica, gubitak tjelesne težine. Bolesnici s dijagnozom uvealnog melanoma i znakovima postojanja metastaza poput hepatomegalije i abnormalnog hepatograma zahtijevaju detaljnu dijagnostičku obradu. Da bi uspostavili vrijednosti enzima jetre (ALT, AST, ALP) i bilirubina, primarno se radi hepatogram. U slučaju kada hepatogram pokaže abnormalne vrijednosti radi se magnetska rezonanca ili PET CT. Konačna dijagnoza postavlja se biopsijom.

7. Liječenje melanoma srednje očne ovojnice

Ciljevi liječenja melanoma srednje očne ovojnice su uništavanje melanoma, sprječavanje recidiva kao i očuvanje osjeta vida. Prilikom odlučivanja o terapijskom liječenju, u obzir se mora uzeti veličina i lokalizacija tumora, vidnu funkciju drugog oka, prisustvo metastaza kao i zdravstveno stanje bolesnika.

7.1. Primarna bolest

7.1.1. Praćenje i promatranje

Ovakav pristup najčešće se koristi kod bolesnika čiji nalaz ne upućuje na melanom u potpunosti. U iznimno rijetkim slučajevima, promatranje se smatra poželjnim pristupom ukoliko je pacijent slab za kiruršku intervenciju.

7.2. Radioterapija

7.2.1. *Brahiterapija*

Brahiterapija predstavlja metodu pri kojoj se radioaktivni ulošci kratkotrajno postavlja na bjeloočnici blizu melanoma a za cilj ima ozračiti tumor. Brahiterapija čini jednu od najstarijih metoda korištenih za kontroliranje stražnjih uvealnih melanoma koji su srednje veličine. Ona se može koristiti za liječenje tumora šarenice. Ulošci mogu biti različitih oblika i veličina, i moraju biti većeg bazalno promjera tumora za 2 mm. Prilikom procedure obavezno se upotrebljava transiluminacija radi adekvatnog postavljanja uloška na bjeloočnicu. Brahiterapija je iznimno uspješna u uništenju tumora, te većinski dio liječenih melanoma pokazuje sustavnu regresiju. Postoje lokalne komplikacije kao što su nastanak katarakte, neovaskularni glaukom i suho oko.

7.2.2. *Protonska radioterapija*

Radioterapija nabijenim česticama upotrebljava ione helija ili protonski snop za zračenje tumora i predstavlja poštenu metodu liječenja uvealnog melanoma. Protonska radioterapija predstavlja alternativu enukleaciji i brahiterapiji kod liječenja difuznih melanoma šarenice. Upotrebljava se i u slučajevima srednje velikih ili velikih stražnjih melanoma. Najveća prednost ove metode je ta što ne čini veliku štetu okolnom tkivu.

7.2.3. *Stereotaktična radiokirurška terapija gama nožem*

Predstavlja najmanje invazivnu i konzervativnu terapijsku metodu kojom se postiže dobra lokalna kontrola tumora.

7.3. Fototerapija

7.3.1. Fotokoagulacija

Prva je metoda liječenja melanoma srednje očne ovojnice. Ova metoda danas je slabije korištena radi slabije kontrole tumora i povećane stope recidiva.

7.3.2. Transpupilarna termoterapija (TTT)

Liječenje transpupilarnom termoterapijom koristi se prvotno kao terapiju malih lezija (do 3 mm debljine i 10 mm bazalnih promjera). Izvodi se na način da područja melanoma i žilnice do 1.5 mm u blizini tvorbe tretira infracrvenim laserom, valne duljine 810 nm, 60 sekundi, podižući iznos temperature između 45 i 60°C. Proces je potrebno ponoviti svakih 2 mjeseca. Temelji se na povećanju temperature tkiva prilikom kojem dolazi do lokalnog rasta temperature veće od 45°C radi bolje kontrole malih tumora sve do izravne fotokoagulacije. S obzirom da se infracrvenim zračenjem može prodrijeti samo u površinske slojeve tumora, ovu metodu smatra se prikladnom za liječenje manjih melanoma ili marginalnih recidiva nakon liječenja protonskom terapijom.

7.3.3. Fotodinamska terapija (PDT)

Predstavlja metodu liječenja prilikom koje se intravenozno primijenjuje verteporfin (fotosenzibilizator).

7.4. Kirurška terapija

7.4.1. Lokalna resekcija

Lokalnu resekciju koristimo kod uklanjanja srednjih ili velikih tumora u svrhu očuvanja oka, te ukoliko se radi o tumorima neprikladnim za izvođenje radioterapije radi njezine lokalizacije i veličine. Resekcijom uzimamo uzorke tkiva radi dijagnostičke potvrde ali radi očuvanja očnih jabučica i osjetila vida. Komplikacije koje mogu nastati kao komplikacije ove operacije su ablacija retine i krvarenje u staklasto tijelo.

7.4.2. Enukleacija

Enukleacija predstavlja kirurški zahvat uklanjanja oka.

7.4.3. Egzenteracija

U ovaj postupak uključuje se uklanjanje očne jabučice, živaca, masnog tkiva uz oko, mišića a ona je indicirana u slučaju ukoliko je došlo do širenja melanoma u orbitu.

8. CILJ ISTRAŽIVANJA RADA

U retrospektivnoj presječnoj studiji koja se bavi brojem oboljelih od melanoma srednje očne ovojnice u Općoj bolnici Zadar, u vremenu od 2010. do 2023. godine, a cilj istraživanja je utvrditi:

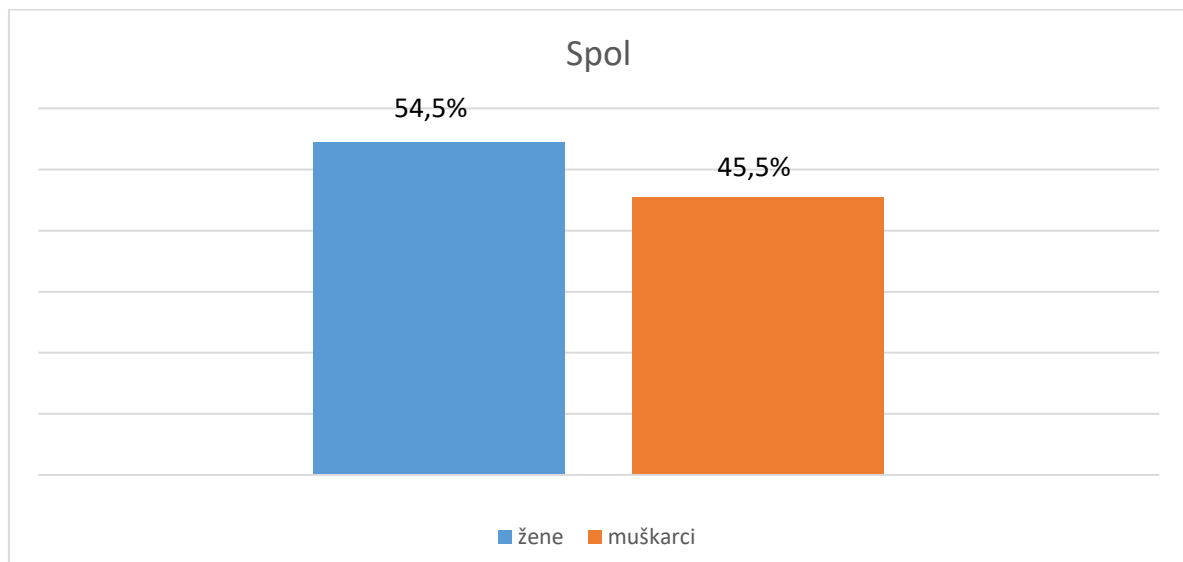
- incidencija u Općoj bolnici Zadar
- utvrditi demografske karakteristike oboljelih
- utvrditi mjesto prijema bolesnika

9. ISPITANICI I METODE

U Općoj bolnici Zadar provedeno je istraživanje broja oboljelih od zloćudnih novotvorina oka i adneksa. Istraživanje uključuje bolesnike s medicinskom dijagnozom zloćudne novotvorine oka i adneksa (C 69) koji su pregledani u Općoj bolnici Zadar u razdoblju od 30. ožujka 2010. do 14. srpnja 2023. godine. Izvedena je retrospektivna analiza podataka. Podaci su dobiveni iz bolničkog informatičkog sustava (BIS). U navedenom razdoblju maligni tumor oka dijagnosticiran je kod 11 osoba, od čega je 5 muškog spola i 6 osoba ženskog spola. Za kategoriziranje podataka korištene su apsolutne i relativne frekvencije.

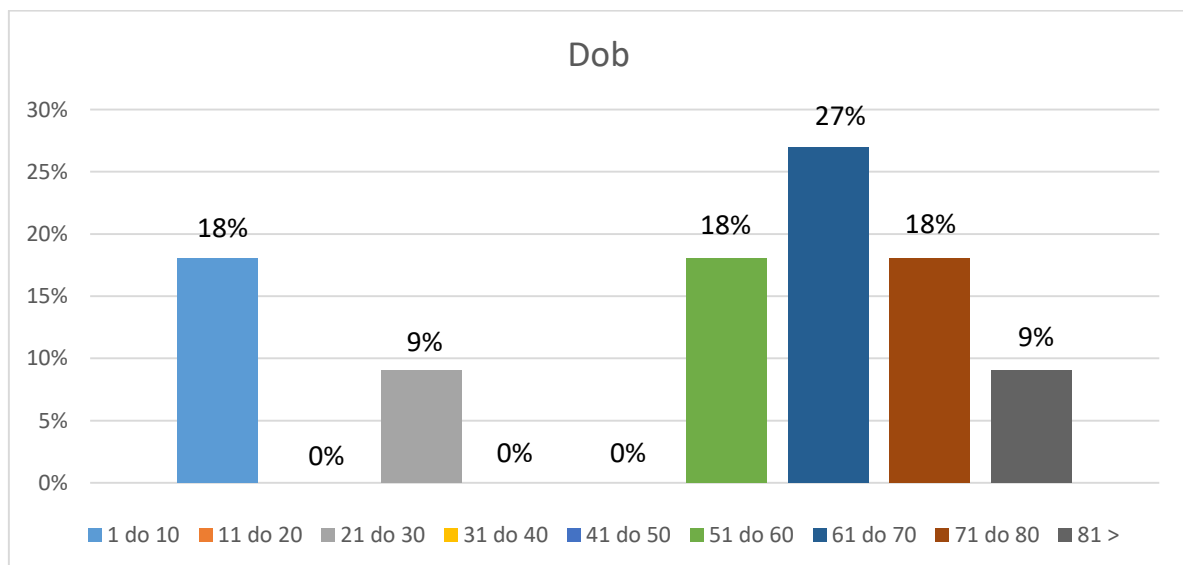
10. REZULTATI

U Općoj bolnici Zadar provedeno je istraživanje broja oboljelih odzloćudnih novotvorina oka. U istraživanje su uključeni bolesnici pregledani u Zadarskoj Općoj bolnici u razdoblju od 30. ožujka 2010. godine do 14. srpnja 2023. godine. U navedenom razdoblju tumor očne ovojnice dijagnosticiran je kod 11 osoba, od čega 5 muškog spola i 6 osoba ženskog spola.

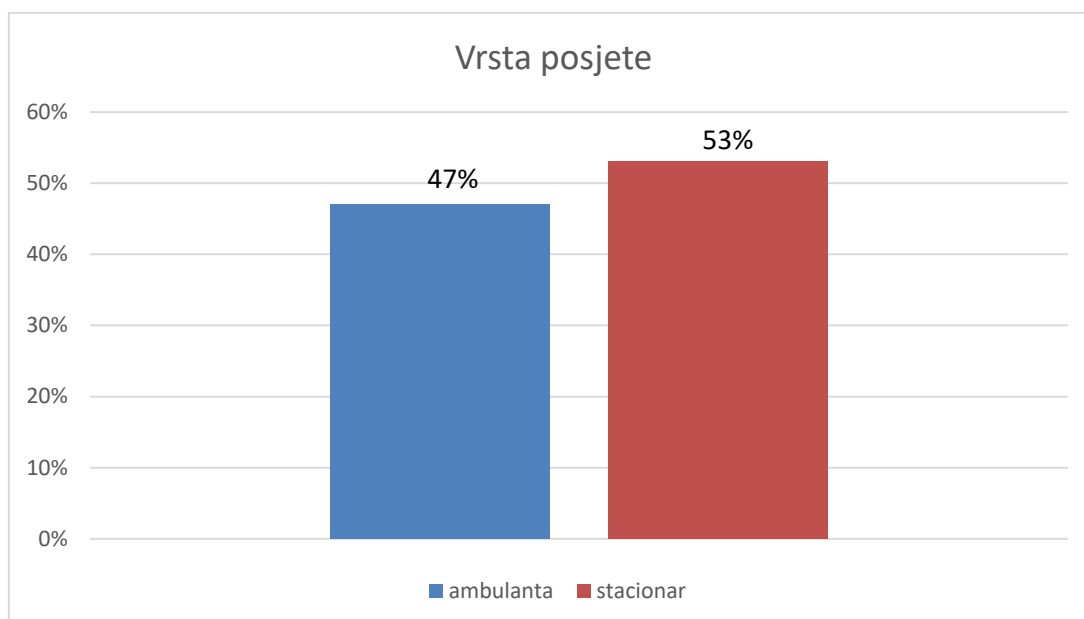


Slika 1. Prikaz bolesnika prema spolu

Istraživanje je obuhvatilo bolesnike različitih godina starosti, od 4 godine do 81 godine, a prosječna dob bolesnika kod oba spola je 31 godina. Najmlađi ispitanik imao je 4 godine, a najstariji 81 godinu.

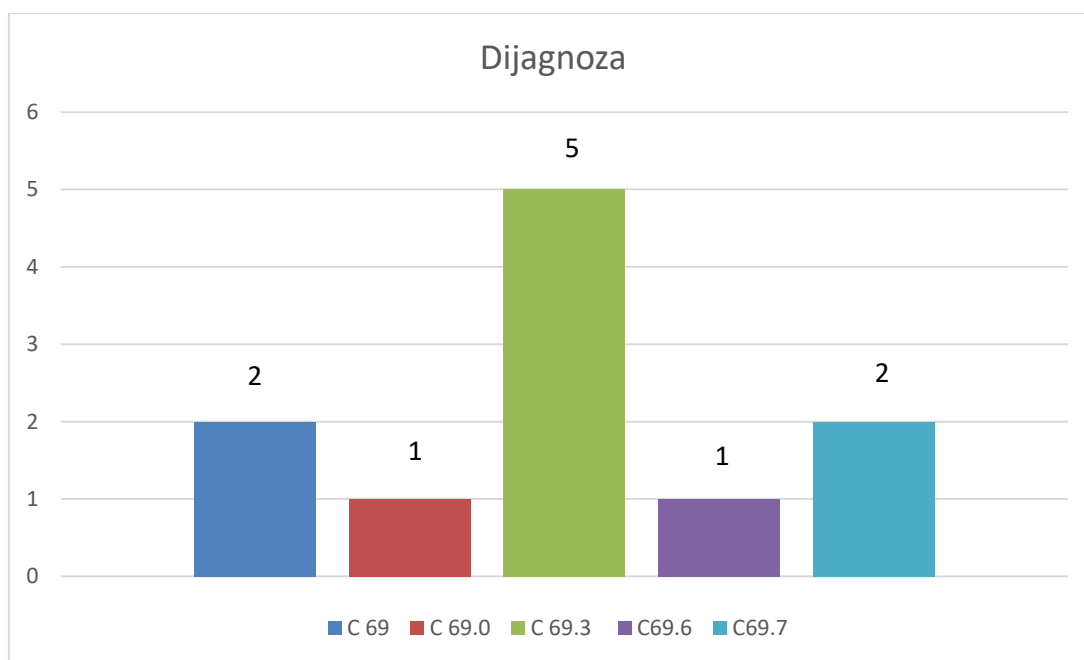


Slika 2. Prikaz bolesnika prema dobi



Slika 3. Prikaz pacijenata ovisno o vrsti posjete

Od 11 bolesnika 6 ih je primljeno u stacionar, a njih 5 u ambulantu.



Slika 4. Prikaz pacijenata ovisno o postavljenoj dijagnozi

Od ukupno 11 osoba, 2 osobe imaju dijagnozu zloćudne novotvorine oka i adneksa, 1 osoba ima dijagnozu zloćudne novotvorine spojnice oka, 5 osoba melanom žilnice, 1 osoba melanom očne šupljine, dok se kod 2 osobe radi o nespecificiranom melanomu oka.

11. RASPRAVA

Melanom srednje očne ovojnice najučestaliji vrsta je primarnog intraokularnog malignog tumora nastalog iz melanocita. Može zahvatiti šarenicu, cilijarno tijelo i žilnicu. Unatoč maloj incidenciji, predstavlja veoma agresivnu i za život ugrožavajuću bolest. Maligni tumori oka iznimno su opasni, s obzirom na činjenicu da mogu metastazirati i time postoji opasnost širenja na cijeli organizam.

Rezultati istraživanja na ispitivanom uzorku pokazuju podjednako pojavljivanje u oba spola, s nešto većom učestalošću kod ženskog spola (54,5 naspram 45,5) (slika 1). Svjetske studije uglavnom su podijeljene po tom pitanju, a vrijednosti se kreću od 45% do 55%.

Raspon dobi bolesnika uključenih u istraživanju obuhvaćao je osobe od 4 godine do 81 godine, dok je prosječna dob za oba spola iznosila 31 godinu. Iz priloženih podataka možemo vidjeti da je velik broj oboljelih stariji od 50 godina jer se rizik od razvoja povećava s dobi, a najčešće se dijagnosticira kod ljudi u 50-tim godinama.

U istraživanju je sudjelovalo 11 osoba, od kojih je 6 primljeno u stacionar a 5 u ambulantu.

Od ukupno 11 osoba, 2 osobe imaju dijagnozu zloćudne novotvorine oka i adneksa, 1 osoba ima dijagnozu zloćudne novotvorine spojnice oka, 5 osoba melanom žilnice, 1 osoba melanom očne šupljine, dok se kod 2 osobe radi o nespecificiranom melanomu oka. Iz navedenih podataka možemo vidjeti da melanom žilnice predstavlja najučestaliji melanom oka, što je slično kao i u drugim radovima.

S obzirom da melanom oka može dovesti do životne ugroženosti, od iznimne su važnosti redoviti oftamološki pregledi.

12. ZAKLJUČAK

Melanom srednje očne ovojnice predstavlja najčešću primarnu zloćudnu bolest oka osoba u odrasloj dobi, a oko je po učestalosti drugo učestalo nakon kože sijelo primarnog melanoma. Istraživanjem je utvrđeno da je među oboljelima od melanoma bilo nešto više osoba ženskog spola (54,5 naspram 45,5), a prosječna dob iznosila je 31 godinu. Iz navedenog istraživanja možemo zaključiti rizik od obolijevanja raste s godinama, jer je 72% ispitanika u dobi od 51 do 80 godine, a ostalih 28% mlađe je od 30 godina. Zbog porasta rizika od obolijevanja u starijoj dobi potrebni su češći rutinski oftamološki pregledi. Tumor se najčešće javljao na žilnici, a drugi po učestalosti bio je nespecifiran melanom oka. Pravovremeno otkrivanje melanoma od iznimne je važnosti u prevenciji gubitka oštrine vida, sprječavanju razvitka metastaza. Velik raspon dijagnostičkih metoda, omogućio je ranije otkrivanje ali i predviđanje razvoja i dinamike bolesti.

11. LITERATURA

1. K. Čupak, N. Gabrić, B. Cerovski i sur.: Oftalmologija, Nakladni zavod Globus, Zagreb 2004.
2. S. Kaštelan, A. Gverović Antunica, L. Beketić-Orešković, I. Bakija, M. Bogadi: Uveal Melanoma, Clinical features and diagnostic procedures
Dostupno na: <https://hrcak.srce.hr/file/283554> (Pristupljeno 18.5.2023.)
3. R. Iveković, E. Tedeschi- Reiner, K. Novak-Lauš, Z. Mandić: Melanom oka-dijagnostika i liječenje
Dostupno na: <https://hrcak.srce.hr/file/65596> (Pristupljeno 31.5.2023.)
4. Krantz BA, Dave N, Komatsubara KM. Uveal melanoma: epidemiology, etiology, and treatment of primary disease. *Clin Ophthalmol.* 2017; 11: 279–289.
5. Nabil AA, Marie S, Marc-Henri S, Nathalie C, Laurence D, Sophie PN, et al. Upcoming translational challenges for uveal melanoma. *Br J Cancer.* 2015 Nov 3;113(9):1249–53.
6. McLean IW, Foster WD, Zimmerman LE, Gamel JW. Modifications of Callender's classification of uveal melanoma at the Armed Forces Institute of Pathology. *Am J Ophthalmol.* 1983;96(4):502-9.
7. Brożyna AA, Józwicki W. Melanin content in melanoma metastases affects the outcome of radiotherapy. *Oncotarget.* 2016 Apr 5; 7(14): 17844–17853.
8. Knezović, I. (2015). Oftalmologija za studij sestriinstva. Bjelovar: Visoka tehnička škola u Bjelovaru
9. R M Conway, W C-T Chua, C Qureshi, F A Billson. Primary iris melanoma: diagnostic features and outcome of conservative surgical treatment. *Br J Ophthalmol.* 2001 Jul;85(7):848- 54
10. Shields CL, Naseripour M, Shields JA, Friere J, Cater J. Custom-designed plaque radiotherapy for nonresectable iris melanoma in 38 patients: tumor control and ocular complications. *Am J Ophthalmol.* 2003;135(5):648-56.
Fotodinamska terapija je metoda liječenja u kojoj se intravenozno primjenjuje verteporfin (
11. Demirci H, Shields CL, Shields JA, Honavar SG, Eagle Jr RC. Ring melanoma of the ciliary body: report on twenty-three patients. *Retina* 2002;22(6):698-706; quiz 852-3.
12. Ardjomand N, Eckardt M, Langmann G, Faulborn J. Das maligne Melanom des Ziliarkörpers. *Ophthalmologie* 2001;98:406-8
13. Garcia-Valenzuela E, Medscape[Internet] New York (NY): Enrique Garcia-Valenzuela; Ciliary body melanoma; 2018, February 28 (pristupljeno 03.08.2023.). Dostupno na:

<https://emedicine.medscape.com/article/1208487-overview#a2>

14. Rodríguez A, Dueñas-Gonzalez A, Delgado-Pelayo S. Clinical presentation and management of uveal melanoma. *Mol Clin Oncol*. 2016 Dec;5(6):675–7

11.1. Popis slika

1. Anatomija oka. Preuzeto sa:

<https://zdravlje.eu/2010/04/29/anatomska-i-histoloska-grada-ok/>

2. Čunjići i štapići. Preuzeto sa:

http://physics.mef.hr/Predavanja/seminar_optika/main1e.html

3. Melanom žilnice. Preuzeto sa:

<https://www.stetoskop.info/bolesti-oka-oftalmologija/maligni-melanom-horioidee>

4. Prikaz melanoma cilijarnog tijela metodom ultrazvučne biomikroskopije. Preuzeto sa:

<https://repositorij.mef.unizg.hr/islandora/object/mef%3A2237/datastream/PDF/view>