

Učestalost povišenog intraokularnog tlaka u pacijenata operiranih od katarakte

Sporiš, Vlasta

Undergraduate thesis / Završni rad

2023

Degree Grantor / Ustanova koja je dodijelila akademski / stručni stupanj: **University of Zadar / Sveučilište u Zadru**

Permanent link / Trajna poveznica: <https://um.nsk.hr/um:nbn:hr:162:014324>

Rights / Prava: [In copyright](#) / [Zaštićeno autorskim pravom.](#)

Download date / Datum preuzimanja: **2025-01-24**



Sveučilište u Zadru
Universitas Studiorum
Jadertina | 1396 | 2002 |

Repository / Repozitorij:

[University of Zadar Institutional Repository](#)



zir.nsk.hr



DIGITALNI AKADEMSKI ARHIVI I REPOZITORIJ

Sveučilište u Zadru

Odjel za zdravstvene studije
Prije diplomski sveučilišni studij sestinstva

Vlasta Sporiš

**Učestalost povišenog intraokularnog tlaka u
pacijenata operiranih od katarakte
Frequency of elevated intraocular pressure in
patients that have undergone cataract surgery**

Završni rad

Zadar, 2023.

Sveučilište u Zadru
Odjel za zdravstvene studije
Prije diplomski sveučilišni studij sestrinstva

Učestalost povišenog intraokularnog tlaka u pacijenata operiranih od katarakte

Završni rad

Student/ica:
Vlasta Sporiš

Mentor/ica:
Prof.dr.sc. Suzana Konjevoda

Zadar, 2023.



Izjava o akademskoj čestitosti

Ja, **Vlasta Sporiš**, ovime izjavljujem da je moj **završni** rad pod naslovom **Učestalost povišenog intraokularnog tlaka u pacijenata operiranih od katarakte** rezultat mojega vlastitog rada, da se temelji na mojim istraživanjima te da se oslanja na izvore i radove navedene u bilješkama i popisu literature. Ni jedan dio mojega rada nije napisan na nedopušten način, odnosno nije prepisan iz necitiranih radova i ne krši bilo čija autorska prava.

Izjavljujem da ni jedan dio ovoga rada nije iskorišten u kojem drugom radu pri bilo kojoj drugoj visokoškolskoj, znanstvenoj, obrazovnoj ili inoj ustanovi.

Sadržaj mojega rada u potpunosti odgovara sadržaju obranjenoga i nakon obrane uređenoga rada.

Zadar, 11. listopada 2023.

SAŽETAK

NASLOV: Učestalost povišenog intraokularnog tlaka u pacijenata operiranih od katarakte.

Operativni zahvat katarakte jedan je od najčešće izvođenih operativnih zahvata u svijetu. U ovom završnom radu opisana je povijest oftalmologije i operativnog zahvata katarakte, anatomija oka i njegovih struktura. Nadalje, završni rad sadrži osnovne informacije o očnom tlaku i povezanim pretragama, tipovima katarakte, tijeku i metodama operativnog zahvata, kao i dodatne informacije o tipovima intraokularnih implantata. U zadnjem (istraživačkom) dijelu rada statistički su obrađeni svi relevantni dostupni podaci Opće bolnice Zadar o pacijentima operiranim od katarakte unutar godine dana kako bi se došlo do što više podataka o promjenama u očnom tlaku.

Ključne riječi: očni tlak, katarakta, operativni zahvat katarakte, leća

SUMMARY

TITLE: Frequency of elevated intraocular pressure in patients that have undergone cataract surgery

Cataract surgery is one of the most commonly performed surgeries worldwide. In this thesis the main focus is on the history of ophthalmology as well as cataract surgery. Furthermore, this thesis contains basic information on the anatomy of the eye and its conjoined structures, different types of cataract disease, the course and different procedures of cataract surgery, as well as additional information on different types of intraocular lenses. In the last part of this thesis the focus is on actual research. All relevant, available data from the Zadar general hospital on patients that have undergone cataract surgery in the span of one year was analyzed to retrieve the maximum amount of information relevant to changes in intraocular pressure.

Key words: intraocular pressure, cataract, cataract surgery, lens

SADRŽAJ:

1. UVOD.....	9
2. POVIJEST OFTALMOLOGIJE I OPERATIVNOG ZAHVATA KATARAKTE.....	10
2.1 POVIJESNI PREGLED OFTALMOLOGIJE.....	10
2.2 RAZVOJ OPERATIVNOG ZAHVATA KATARAKTE.....	11
3. ANATOMIJA OKA I OČNE ŠUPLJINE.....	12
3.1 OSJETILO VIDA	12
3.2 ZAŠTITNI UREĐAJ OKA	12
3.2.1 Orbita	12
3.2.2 Ekstraokularni mišići	12
3.2.3 Suzni uređaj	12
3.2.4 Vjeđe	13
3.2.5 Spojnica.....	13
3.3 OČNA JABUČICA	13
3.4 VANJSKA OVOJNICA	13
3.4.1 Rožnica	13
3.4.2 Bjeloočnica	13
3.5 SREDNJA OVOJNICA.....	13
3.5.1 Šarenica.....	13
3.5.2 Cilijarno tijelo	13
3.5.3 Žilnica	13
3.6 UNUTRAŠNJA OVOJNICA	145
3.6.1 Mrežnica	14
3.7 LEĆA.....	14
3.8 STAKLOVINA	14
4. OČNI TLAK	14
4.1 PRETRAGE INTRAOKULARNOG TLAKA	15
4.1.1 Mjerenje očnog tlaka (tonometrija).....	15
4.1.2 Schioetzova tonometrija.....	15
4.1.3 Aplanacijska tonometrija – goldmanov tonometar	15
4.1.4 Fluorofotometrija	15
4.1.5 Tonografija.....	16
4.1.6 Gonioskopija	16

5. KATARAKTA (OČNA MRENA).....	16
5.1 DEFINICIJA.....	16
5.2 KONGENITALNA KATARAKTA.....	16
5.3 JUVENILNA KATARAKTA	17
5.4 SENILNA KATARAKTA	17
5.5 KATARAKTE KOD OPĆIH OBOLJENJA	17
5.6 SEKUNDARNA KATARAKTA	17
5.7 TRAUMATSKA KATARAKTA.....	18
5.7.1 Traumatska subluksacija	18
6. OPERATIVNI ZAHVAT KATARAKTE	19
6.1 PREOPERATIVNI POSTUPAK	19
6.1.1 Indikacije za operativni zahvat	19
6.1.2 Sistematska preoperativna procjena.....	19
6.1.3 Predoperativna oftalmološka procjena.....	19
6.1.4 Biometrija	19
6.2 POSTOPERATIVNA REFRAKCIJA.....	19
6.3 ANESTEZIJA.....	19
6.4 METODE OPERATIVNOG ZAHVATA.....	21
6.4.1 Manualna operacija katarakte	21
6.4.2 Fakoemulzifikacija.....	21
6.4.3 Fakofragmentacija.....	21
6.5 INTRAOKULARNE LEĆE	22
6.6 VRSTE INTRAOKULARNIH IMPLANTATA.....	22
7. ISTRAŽIVANJE	245
7.1 CILJ	24
7.2 ISPITANICI.....	24
7.3 METODE.....	24
7.4 REZULTATI	24
7.5 RASPRAVA.....	30
7.6 ZAKLJUČAK.....	34
8. LITERATURA	35

1. UVOD

Iako se u današnjem društvu prosječnog čovjeka lako zaokupi brojnim životnim problemima, ponekad i trivijalnim, potrebno je osvijestiti da nam zdravlje mora biti na prvom mjestu, jer bez zdravlja nemamo ništa. Medicina je grana znanosti koja uspješno spaja dva različita područja: „štire“ činjenice, i ono najbolje u čovjeku. To su ambicija, altruizam i briga za buduće naraštaje.

Jedan problem koji zahvaća velik broj ljudi i nesumnjivo negativno utječe na kvalitetu života su očne bolesti. Njihov utjecaj može se proširiti na više aspekata nečijeg života. Tu je širok spektar simptoma koji mogu biti samo neugodni, ili vrlo bolni za osobu. Nadalje, oštećen vid osobi otežava i remeti percepciju vanjskog svijeta. Isto bi se moglo reći i za obrnutu situaciju: svijet drugačije percipira one s oštećenim vidom.

Jedna od najčešćih dijagnoza s područja oftalmologije je očna mrena ili katarakta, a operativni zahvat je sukladno tomu jedan od najčešće izvođenih u svijetu. Danas se ona u većini slučajeva zahvaljujući napretku medicine može relativno lako i bezbolno riješiti. Postoji više vrsta katarakte, kao i više vrsta operativnih zahvata. Za svakog individualnog pacijenta se, zahvaljujući stručnom i visoko specijaliziranom osoblju, pomno bira adekvatan tretman te se tijekom svake etape oporavka prati i nadzire stanje pacijenta.

2. POVIJEST OFTALMOLOGIJE I OPERATIVNOG ZAHVATA KATARAKTE

2.1 POVIJESNI PREGLED OFTALMOLOGIJE

Oftalmologija je vrlo stara grana medicinske znanosti. U starom Egiptu sačuvan je nadgrobni spomenik jednom okulistu, koji datira oko 3000. god. pr. n. e. Očne se operacije spominju već u babilonskom Hamurabijevom zakoniku (oko 2100. god. pr. n. e.) te u staroindijskim Vedama (2500 – 1000 god. pr. n. e.). U antičkoj medicini stare Grčke Hipokrat (6. st. pr. n. e.) opisuje anatomiju, fiziologiju i patologiju oka. On smatra da je staklovina najvažniji organ vida. U starom Rimu Celzo (1. st. pr. n. e.) opisuje plastične operacije vjeđa i operativno liječenje katarakte reklinacijom, dok Galen (2. st. pr. n. e.) ispravlja Hipokratove anatomske nazore i daje koncepciju fiziologije vida koja se zadržala kroz cijeli srednji vijek. Najistaknutije razdoblje za oftalmologiju u srednjem vijeku je arapski period (9. – 11. st.) jer arapski liječnici kao što je Ali Ibn Isa pronalaze operativnu metodu usisavanja ili sukcije katarakte, usavršavaju metodu reklinacije mrežnice, istražuju križanje vidnih živaca, daju ispravne koncepcije o nastajanju slike u oku i teoretski predviđaju naočale. Nedugo nakon toga (između 1285. i 1290.g.) u Italiji su izrađene prve naočale za prezbiopiju.

U renesansi dolazi do reforme fiziološke optike: Leonardo da Vinci uspoređuje oko s „camerom obscurum“, F. Maurolyco prvi tumači kratkovidnost i dalekovidnost, a F. Platter dokazuje da je mrežnica najvažniji element za nastanak slike u oku. U 17. stoljeću tri najistaknutija fizičara J. Kepler, R. Descartes i I. Newton tumače optičke zakone loma svjetlosti u oku i vidnu percepciju.

I praktična oftalmologija doživljava preporod: 1497. godine izvodi se prvo dosad poznato odstranjenje stranog tijela magnetom u Europi, a 1583. G. Bartisch objavljuje prvi oftalmološki priručnik „Oftalmoduleja“. Značajna je i godina 1747. kada Jacques Daviel izvodi ekstrakciju katarakte koja se, uz neke modifikacije, u praksi zadržala puna dva stoljeća. Devetnaesto stoljeće donosi broje inovacije u oftalmološkoj dijagnostici i liječenju. Neka od otkrića tog vremena su Helmholtzov pronalazak oftalmoskopa 1851. godine, standardizacija u ispitivanju vidne oštine (Snellen, 1862. godine), pregled vidnog polja (Forster, 1868. godine).

U 20. stoljeću počinje se primjenjivati operacijski mikroskop otvarajući tako razdoblje mikrokirurgije prednjeg i stražnjeg segmenta oka. Katarakta se odstranjuje smrzavanjem (krioekstrakcija) ili se tretira ultrazvukom (fakoemulzifikacija), a izvađena se očna leća nadomješta usađivanjem umjetne leće u oko.

Prije 2. svjetskog rata znalo je proći i 3-4 desetljeća a da se neko otkriće svjetske oftalmologije primijeni u nas. Poslije rata se taj razmak rapidno smanjuje, pa je tako krioekstrakcija katarakte u Zagrebu izvedena samo pet godina nakon njezinih početaka u svijetu. (2)

2.2 RAZVOJ OPERATIVNOG ZAHVATA KATARAKTE

Razvoj operativnog zahvata katarakte seže daleko u prošlost. Smatra se da se počeo provoditi u Indiji između 800. i 600. godine pr. n. e. sklera se otvarala lancetom, a iglom bi se leća pomaknula u staklovinu. Prva ideja aspiriranja katarakte opisana je 850. godine. Nakon značajnih pomaka u razumijevanju patogeneze katarakte, Jacques Daviel 1747. godine osmišljava i po prvi put izvodi kiruršku metodu sličnu ekstrakapsularnoj ekstrakciji. Između 1753. i 1862. godine Jean Baptiste Pamard iz Avignona (pozicioniranje kirurškog reza), Himly (uvođenje farmakološki inducirane midrijaze) i Mooren (iridektomija s ciljem otklanjanja komplikacija papilarnog bloka) značajno utječu na razvoj i usavršavanje operativnog zahvata katarakte. Napredak u vidu instrumenata pripisuje se DeLaFayeu, Beeru i Albrechtu von Graefeu. 1949. godine Ridley počinje s implantacijom umjetnih leća. Još jedan bitan iskorak dogodio se 1961. godine kada Krawicz po prvi put koristi krioekstraktor kod intrakapsularne ekstrakcije katarakte. Godinu dana kasnije Kelman predstavlja svoj aspirativni sustav za fakoemulzifikaciju. Miller i Stegman 1980. godine koriste natrijev hijaluronat za stabilizaciju prednje komore. Posljednje dvije bitne prekretnice u napretku ovog zahvata dogodile su se u 90-im godinama 20. stoljeća, a pripisuju se Nahagari (Phaco rez) i Agarwalu (bimanualna fakoemulzifikacija putem mikroreza). (3, 9, 10) .

3. ANATOMIJA OKA I OČNE ŠUPLJINE

3.1 OSJETILO VIDA

Osjetilo vida (*organum visus*) u čovjeka tvore dva oka i njihovi pomoćni organi smješteni u koštanim očnim šupljinama. Oko (*oculus*) čine očna jabučica i vidni živac koji se nastavlja u vidni put. Očna jabučica se sastoji od četiri dijela: fibrozne i krvožilne ovojnice, mrežnice i optičkog uređaja. Pomoćni organi oka uključuju fascijalne tvorbe i mišiće u očnoj šupljini, očnu spojnicu, suzni sustav, vjeđe, obrve i koštani omotač što tvori očnu šupljinu. (2)

3.2 ZAŠTITNI UREĐAJ OKA

3.2.1 ORBITA

Orbita je prostor u kojem se nalazi očna jabučica okružena kostima lubanje te sadrži neophodne strukture bitne za vidnu funkciju. Ima oblik piramide, a stranice su građene od sedam kostiju. Svaka koštana lamelarna stijenka oblikuje više kostiju. Na samom vrhu piramide nalazi se optički kanal kroz koji prolaze vidni živac, *arteria ophtalmica* i simpatički ogranci iz *plexus carotisa*. Postoje dva procijepa: *fissura orbitalis superior* i *inferior* s pripadajućim krvnim žilama i živcima. (1)

3.2.2 EKSTRAOKULARNI MIŠIĆI

Razlikujemo šest ekstraokularnih mišića. Od toga su četiri ravna, te dva kosa. Mišićne ovojnice su produžeci Tenonove kapsule. Ravni ekstraokularni mišići se tetivama hvataju za bjeloočnicu ispred ekvatora, a kosi mišići iza ekvatora. (2)

3.2.3 SUZNI UREĐAJ

Suzni uređaj se strukturno može podijeliti na sekretorni dio koji proizvodi suze, te ekskretorni dio koji služi za odvod istih. U udubljenju čeone kosti leži suzna žlijezda. Suze imaju zaštitnu ulogu te vlaže spojnicu i rožnicu. Suze se sastoje od tri sloja : masni sloj, vodeni sloj i sluzni sloj. Odvodni dio suznog uređaja sastoji se od suznih točkica (lat. *puncta lacrimalia*), suznih kanalića (lat. *canaliculi lacrimalis*) i suznih vrećica. (1)

3.2.4 VJEĐE

Kapci (vjeđe) primarno služe za zaštitu očne jabučice, a sastoje se od epidermisa, dermisa i povezanih struktura (adneksa). Epidermis sačinjavaju rožnati sloj (lat. stratum corneum), zrnati sloj (lat. stratum granulosum), trnasti sloj (lat. stratum spinosum) i bazalni sloj (lat. stratum basale). Najbitnije strukture dermisa su žlijezde lojnice, Mollove, Zeisove te Meibomove žlijezde, kao i žlijezde znojnice. (1,4)

3.2.5 SPOJNICA

Spojnica (lat. tunica conjunctiva) je prozirna, glatka ovojnica koja povezuje stražnju površinu vjeđa s očnom jabučicom. Uloga spojnice je olakšavanje pokretljivosti oka, vlaženje i zaštita od infekcije. U medijalnom očnom kutu se može zamijetiti i epikantus, koji smanjuje duljinu vjeđnog rasporka. (1,4)

3.3 OČNA JABUČICA

Očna jabučica (lat. bulbus oculi) ima oblik nepravilne, blago spljoštene kugle. Uzdužni joj je promjer (24 mm) malo veći od okomitog i poprečnog promjera (23 mm). Obujam joj iznosi oko 0.0065 dm^3 , a težina je oko 7 grama. Ona ima prednji (lat. polus anterior) i stražnji pol (lat. polus posterior). Polove povezuju zamišljene kružne crte na površini jabučice koje se zovu podnevnici (lat. meridiani bulbi). Unutar očne jabučice se nalaze leća, staklovina, te tri ovojnice: vanjska, srednja i unutrašnja. (2,11,12)

3.4 VANJSKA OVOJNICA

3.4.1 ROŽNICA

Rožnica (lat. cornea) je prednji transparentni dio oka koji prekriva šarenicu, zjenicu i prednju komoru, a sastoji se od visoko specijaliziranog tkiva. Anatomski možemo razlikovati pet slojeva – višeslojni epitel, Bowmanovu membranu, srednji najdeblji sloj (stroma), a ispod nje je Descemetova ili unutarnja granična membrana. Posljednji sloj je endotel. Rožnica se prehranjuje iz suza, sobne vodice i limbalnih cilijarnih krvnih žila. (1,3)

3.4.2 BJELOOČNICA

Bjeloočnica (lat. sclera) je vanjska zaštitna ovojnica očne jabučice. U njoj razlikujemo tri sloja, a to su episklera, stroma i lamina fusca. Stroma bjeloočnice sastoji se od snopova kolagena koji nisu pravilno orijentirani kao u rožnici, te zbog toga ona nije transparentna. Lamina fusca je povezana s uvealnim traktom. Prednja strana episklere sastoji se od sloja vezivnog tkiva između površinske strome sklere i Tenonove kapsule. (3,4)

3.5 SREDNJA OVOJNICA

3.5.1 ŠARENICA

Šarenica ili iris, poput okrugle se ploče nalazi ispred očne leće te u sredini ima otvor – zjenicu (lat. pupilla). Kroz zjenicu svjetlosne zrake ulaze u dublje dijelove oka. U šarenici se nalaze glatka mišićna vlakna: kružni mišić zapirač i mišić proširivač. Oba mišića služe za usklađivanje količine svjetlosti koja ulazi u očnu jabučicu. Šarenica je pričvršćena na sredinu prednje površine cilijarnog tijela. Količina pigmenta diktira boju šarenice. (1,13)

3.5.2 CILIJARNO TIJELO

Cilijarno tijelo je tkivo oka sastavljeno od cilijarnog mišića i nastavaka. Prekriveno je dvostrukom ovojnicom i u horizontalnom presjeku je trokutastog oblika. Unutarnja ovojnica je prozirna i pokriva staklovinu te se nastavlja na neuralno tkivo mrežnice. Cilijarno tijelo ima tri funkcije: akomodaciju, stvaranje očne vodice i pružanje oslonca zonularnim vlaknima. (1)

3.5.3 ŽILNICA

Žilnica ima oblik kugle, a sastoji se od vanjskog i unutarnjeg dijela. Na vanjskom dijelu se nalaze brazde od arterije, vene i živaca. Unutarnja strana je glatka jer daje podlogu za vidni dio mrežnice. (1)

3.6 UNUTRAŠNJA OVOJNICA

3.6.1 MREŽNICA

Mrežnica (lat. retina s. stratum cerebrale) je sloj živčane opne očne jabučice. Razlikujemo tri dijela: šarenički, cilijarni i vidni dio. Šarenički i cilijarni dio mrežnice su njen slijepi dio jer ne mogu primati svjetlosne podražaje, a sastoje se od tankog, jednoslojnog epitela. Granica vidnog i cilijarnog dijela mrežnice je nazubljena pruga (lat. ora serrata) veličine 7-8 mm te nastaje zbog smanjenja slojeva vidnog dijela mrežnice. Vidni dio mrežnice najveći je dio te obavlja cijeli pigmentni sloj žilnice od pruge do stražnjeg dijela jabučice. (2)

3.7 LEĆA

Leća se sastoji od kapsule, kore i jezgre (nukleus). Ne sadrži krvne žile niti živce. Kako leća stari, ona postepeno gubi vodu i postaje deblja. Također joj se povećava težina te postaje čvršća. Kako se starenjem nukleus leće smanjuje, nastaje skleroza što rezultira miopizacijom. Leća je bikonveksnog oblika te ima lomnu jakost otprilike +19.0 D. (1)

3.8 STAKLOVINA

Staklovina (lat. corpus vitreum) je prozirno tijelo oblika kugle promjera oko 9 mm. Njen je sadržaj približno 98 posto masa u obliku tekućine, a 2 posto čini kruta osnova. Staklovina ispunjava prostor iza leće i zonularnog obruča te tvori veći dio očne jabučice. Uloga staklovine je da drži mrežnicu priljubljenu uz žilnicu i pigmentni sloj, te da propušta i prelama zrake svjetlosti. (2)

4. OČNI TLAK

Očni tlak je uvjetovan relativnom ravnotežom između proizvodnje i odvodnje očne vodice. U normalnoj zdravoj populaciji srednja vrijednost očnog tlaka iznosi 16 mm +/- 2,5. Normalna vrijednost se statistički kreće između 11 i 21 mmHg, dok 2-3% normalne populacije ima očni tlak vrijednosti iznad 21 mmHg. To nazivamo očnom hipertenzijom. Očni tlak podložan je dnevnim varijacijama do 4 mmHg, a one u bolesnika s glaukomom mogu biti i veće. (1)

4.1 PRETRAGE INTRAOKULARNOG TLAKA

4.1.1 MJERENJE OČNOG TLAKA (TONOMETRIJA)

U slučaju nedostatka instrumenta za mjerenje tlaka, njegova se približna vrijednost može procijeniti palpacijom. Tako se obično mogu odrediti izrazito visoke i niske vrijednosti očnog tlaka. Pri pregledu bolesnik zatvara oko i gleda prema dolje, dok ispitivač polaže oba kažiprsta na gornju vjeđu te naizmjeničnim pritiskom procjenjuje tvrdoću očne jabučice. (1)

4.1.2 SCHIOETZOVA TONOMETRIJA

Schioetzov tonometar je indentacijski instrument kojim mjerimo očni tlak registrirajući dubinu indentacije rožnice pritisnute instrumentom koji je opterećen utegom određene težine. Kada instrument postavimo na anestetiziranu rožnicu, intraokularni tlak stvara povratnu silu koja pomiče jezičac na pomičnoj skali instrumenta podijeljenoj na 20 jedinica. Svaka od tih jedinica odgovara indentaciji od 1/20 mm na rožnici. Oko s povišenim tlakom odupire se indentaciji i pokazuje nisko očitovanje skale, dok nizak očni tlak dopušta veću indentaciju s visokim očitovanjem skale. Vrijednost intraokularnog tlaka određuje se pomoću kalibracijskih tablica s obzirom na pomak na skali i težinu korištenog utega. (1)

4.1.3 APLANACIJSKA TONOMETRIJA – GOLDMANOV TONOMETAR

Aplanacijska tonometrija se temelji na principu izjednačavanja sile intraokularnog tlaka na izravnoj površini rožnice sa silom primijenjenom na istu površinu izvana. Kako bismo izravnali rožnicu, potrebna nam je određena količina sile. Prema Goldmanu, to je sila M, čija se vrijednost mora oduzeti od vrijednosti sile koju primjenjujemo aplanacijom. Još postoji i sila N, a ona označava površinsku napetost suznog filma kojim je prekrivena rožnica.

Goldman i Schmidt su su otkrili da su za aplanaciju 2,5 – 4 mm promjera mjerene površine rožnice sile M i N jednake te se njihove vrijednosti poništavaju. (1)

4.1.4 FLUOROFOTOMETRIJA

U današnje vrijeme se fluorofotometrija izvodi u svrhu mjerenja protoka očne vodice. Fluorescein se ukapa u spojničku vrećicu, prolazi rožnicu, dospijeva u očnu vodicu i odvodni sustav očne vodice. Fluorofotometrom se očitaju promjene u koncentraciji fluoresceina u

rožnici i očnoj sobici. Tada se na osnovi te razlike izračuna količina očne vodice koja je napustila prednju sobicu oka. (1)

4.1.5 TONOGRAFIJA

Tonografija je postupak kojim se određuje koeficijent lakoće istjecanja očne vodice na živom oku. Njome mjerimo učinak pritiska izvedenog utegom opterećenog Schiøtzovog tonometra tijekom određenog vremena, na očnu jabučicu i očni tlak.

Koeficijent lakoće istjecanja ovisi i o očnom tlaku, tlaku u episkleralnim venama i volumenu istjecanja očne vodice. Za očitavanje promjena u očnom volumenu koristimo Grantove tablice. (1)

4.1.6 GONIOSKOPIJA

Gonioskopija je pregled iridokornealnog kuta prednje sobice oka uz upotrebu indirektnih rožničnih leća i procijepne svjetiljke. U kliničkom radu se tijekom gonioskopije danas koristi Goldmanova indirektna leća s jednim ili tri zrcala te metilceluloza koja stvara optički kontinuitet između rožnice i leće te omogućava pregled kuta prednje sobice.

Prema gonioskopskom nalazu kut može biti : široki kut, srednje široki kut, uži kut, uski kut i zatvoreni kut. (1)

5. KATARAKTA (OČNA MRENA)

5.1 DEFINICIJA

Katarakta (očna mrena) je opacifikacija ili zamućenje leće koje može utjecati na formaciju slike u retini. Smatra se da je etiologija katarakte multikauzalne prirode te postoji više fenotipa bolesti.

Najjednostavnija podjela katarakte je ona na kongenitalnu (prirođenu) i stečenu. Smatra se da se opaciteti leće nešto češće javljaju kod žena zbog utjecaja estrogena. (2,7)

5.2 KONGENITALNA KATARAKTA

Kongenitalna katarakta se javlja u otprilike tri od 10.000 živorođene djece. Kod dvije trećine slučajeva radi se o bilateralnoj katarakti. Smatra se da je njen najčešći etiološki faktor autosomalno dominantno nasljeđivanje. Drugi faktori uključuju kromosomske aberacije, metaboličke poremećaje i intrauterine infekcije.

Povezani metabolički poremećaji uključuju galaktozemiju, Lowe sindrom, Fabryjevu bolest i manozidozu. Pod ostale metaboličke poremećaje ubrajamo hipo i hipoparatiroidizam, te hiperglikemiju i hipoglikemiju.

Intrauterine infekcije koje mogu biti uzrok katarakte uključuju rubeolu, toksoplazmozu, infekciju citomegalovirusom, poliomijelitis, varicelu i ostale.

Smatra se da su Downov sindrom (trisomija 21) i Edwardsov sindrom (trisomija 18) povezani s nastankom kongenitalne katarakte. (1,4)

5.3 JUVENILNA KATARAKTA

Javlja se u osoba mlađe životne dobi prije 45. godine života. Razmjerno je česta, a može biti stacionarna ili progredijentna. (1)

5.4 SENILNA KATARAKTA

Nastaje iza 55. godine života, a etiologija ni danas nije potpuno razjašnjena. Njenom nastanku pogoduju smetnje metabolizma, intenzivno UV zračenje, nedostatak esencijalnih aminokiselina, dehidracija, denaturacija proteina i dr. Po razvojnom stupnju možemo ih podijeliti na: početnu kataraktu s početnim znakovima zamućenja, uznapredovalu kataraktu s uznapredovalim zamućenjima, nabubrenu kataraktu, nezrelu, zrelu i prezrelu kataraktu. Po konzistenciji zamućenja ih dijelimo na meke i tvrde. (2)

5.5 KATARAKTE KOD OPĆIH OBOLJENJA

Neka opća oboljenja mogu uzrokovati pojavu katarakte, a u pacijenata starije dobi razlikovanje ovog tipa katarakte od senilne može biti problematično. Najčešće bolesti koje dovode do ovog stanja su diabetes mellitus, galaktozemija, tetanus, miotonička distrofija, Down sindrom i dermatogena katarakta. (1)

5.6 SEKUNDARNA KATARAKTA

Sekundarna (komplicirana) katarakta razvija se kao posljedica ostalih primarnih očnih bolesti. Kronični anteriorni uveitis je najčešći uzrok sekundarne katarakte. Pojavnost je povezana s trajanjem i intenzitetom upale. Steroidni lijekovi su još jedan uzročnik. Najraniji pokazatelj najčešće je polikromatski sjaj na stražnjem polu leće.

Akutno kongestivno zatvaranje kuta može uzrokovati malena anteriorna sivo-bijela supkapsularna i kapsularna zamućenja („Glaukomflecken“) unutar područja zjenice. To su fokalni infarkti epitela leće.

Visoka (patološka) miopija može biti povezana s posteriornim supkapsularnim zamućenjima leće i preuranjenom nuklearnom sklerozom oka, što može zauzvrat dodatno pogoršati refrakcijsku grešku.

Nasljedne distrofije fundusa poput pigmentoznog retinitisa, Leberove kongenitalne amauroze, giratne atrofije i Sticklerovog sindroma mogu biti povezani s nastankom supkapsularnih zamućenja leće. Operativni zahvat katarakte može poboljšati vidnu funkciju čak i s prisutnim značajnim retinalnim zamućenjima. (4)

5.7 TRAUMATSKA KATARAKTA

Trauma je najčešći uzrok unilateralne (jednostrane) katarakte kod mlađih pojedinaca. Ovisno o tipu traume mogu imati različit klinički tijek. U pravilu je kirurška intervencija potrebna kod onih traumatskih katarakta koje progrediraju. Neki od faktora po kojima se vrši procjena su vidna oštrina, vrijednost intraokularnog tlaka, stanje u stražnjem očnom segmentu i potencijalno postojanje upale. (1,4)

Neke od najčešćih vrsta trauma koje uzrokuju kataraktu su penetrantna trauma, trauma uzrokovana električnim šokom, trauma uzrokovana infracrvenim zračenjem i trauma uzrokovana ionizirajućim zračenjem. (1,4)

5.7.1 TRAUMATSKA SUBLUKSACIJA

Tupe traume ili perforacijske ozljede oka mogu uzrokovati pomicanje leće s njenog normalnog položaja. To se očituje tako da u zjeničnom otvoru možemo vidjeti ekvator leće, potrgane zonularne niti, te staklovinu u zjeničnom otvoru i prednjoj sobici. Izražena je iridodoneza (vibracija šarenice) i fakodoneza (vibracija leće), a mogu nastati dvoslike i povišen očni tlak. (1,14,15)

6. OPERATIVNI ZAHVAT KATARAKTE

6.1 PREOPERATIVNI POSTUPAK

6.1.1 INDIKACIJE ZA OPERATIVNI ZAHVAT

Poboljšanje funkcije vida najčešća je indikacija za operaciju katarakte. Operativni zahvat je indiciran kada zamućenost postane tolika da osobu ometa u izvođenju svakodnevnih aktivnosti. Zamjena leće implantatom je jedan od načina korekcije refrakcijske greške.

Medicinske indikacije su one kod kojih katarakta ima negativan učinak na zdravlje oka, npr. fakolitički ili fakomorfički glaukom. Zamjena leće obično korigira zatvaranje primarnog kuta, no obično se preferiraju manje invazivne metode. Operativni zahvat katarakte može biti indiciran i u kontekstu praćenja i liječenja patoloških promjena fundusa. (4)

6.1.2 SISTEMATSKA PREOPERATIVNA PROCJENA

Prije operativnog zahvata potrebno je prikupiti podatke o povijesti bolesti, komorbiditetima i ostalim zdravstvenim tegobama. Rutinski preoperativni pregled, krvni testovi i elektrokardiogram mogu, ali ne moraju biti potrebni za lokalnu anesteziju. Ako se planira opća anestezija, procjena se obavlja prema lokalnom protokolu. To može uključivati fizikalni pregled, laboratorijske pretrage krvi, elektrokardiogram i druge pretrage. Moraju se uzeti u obzir lijekovi koje pacijent inače uzima. Neki od lijekova na koje je potrebno obratiti pažnju su alfa blokatori i antikoagulansi.

Potrebno je prikupiti i podatke o potencijalnim alergijama pacijenta. Važno je isključiti postojanje alergije na sulfonamide i antibiotike koji se vrlo često koriste u sklopu operativnog zahvata katarakte. Kod pacijenata s alergijom na jod i/ili morske plodove umjesto najčešće korištenog joda koristi se klorheksidin. Još neke bitne alergije su one na lateks i na lokalne anestetike. (4, 5)

6.1.3 PREOPERATIVNA OFTALMOLOŠKA PROCJENA

Prije operativnog zahvata potrebno je obaviti detaljnu, primjerenu i prilagođenu oftalmološku evaluaciju. Nakon uzimanja anamneze vezane za područje oftalmologije, obavljaju se neke ili sve od dalje navedenih pretraga.

Test vidne oštine, ispitivanje zjenica, okularni adneksi, pregled rožnice, pregled prednjeg i stražnjeg segmenta oka te trenutni refraktivni status. (4)

6.1.4 BIOMETRIJA

Biometrija olakšava izračun snage leće u skladu sa željenim postoperativnim refraktivnim rezultatom. U najjednostavnijoj varijanti ona uključuje mjerenje dva glavna okularna parametra: keratometriju i aksijalnu (anteroposteriornu) duljinu.

Keratometrija podrazumijeva određivanje zakrivljenosti anteriorne površine rožnice, a izražava se u dioptrima ili milimetrima promjera zakrivljenja.

Optička koherentna biometrija je nekontaktna metoda mjerenja aksijalne duljine. Kod nje dva koaksijalna niskoenergetska lasera proizvode uzorak interferencije. Moderni biometrijski uređaji u isto vrijeme provode i keratometriju, dubinu anteriorne komore te mogu izračunati snagu intraokularnog implantata pomoću niza različitih formula. Mjerenje je općenito lakše i zahtijeva manje vještine od ultrasonične biometrije.

Ultrasonografija je nešto manje točna metoda određivanja aksijalne dimenzije. Može se provesti manualno ili pomoću vodene kupelji preko oka (imerzijska ultrasonografija).

Ako pacijent nosi meke kontaktne leće, mora ih prestati nositi tjedan dana prije biometrije kako bi se tkivo rožnice stabiliziralo. Tvrde i polutvrde leće treba prestati nositi i ranije, nekada i do tri tjedna prije operativnog zahvata. (4)

6.2 POSTOPERATIVNA REFRAKCIJA

Željena postoperativna refrakcija najčešće je emetropija. Ipak, često su potrebne naočale za vid zbog problema s akomodacijom konvencionalnih intraokularnih implantata. Velik broj kirurga cilja na blagu miopiju (-0.25 D) zbog korekcije potencijalnih blagih odstupanja tijekom biometrije. Postoperativna hipermetropija generalno se lošije tolerira od miopije pošto zahtijeva korekciju vida na sve daljine. (4)

6.3 ANESTEZIJA

Operativni zahvat katarakte najčešće se izvodi pod lokalnom anestezijom, a ponekad se kombinira s intravenoznom ili oralnom sedacijom. Opća anestezija najčešće je potrebna kod djece i mladih odraslih osoba, pacijenata s izraženom anksioznošću, kao i kod epilepsije, demencije i tremora glave. Anestezija se u nekim slučajevima može modificirati i izostavljati ovisno o anatomskim varijacijama u osjetljivosti rožnice, općem psihofizičkom stanju pacijenta i potencijalu za nastanak rizične situacije tijekom operativnog zahvata. (3,4)

Subtenonski blok podrazumijeva umetanje tupe kanile kroz rez na konjunktivi, i Tenon kapsule putem nosa. Učinci anestezije su dobri, s minimalnim komplikacijama, ali akinezija može biti varijabilna. Češće nuspojave uključuju kemozu i subkonjunktivalno krvarenje.

Peribulbarni blok se daje kroz kožu ili konjunktivu te njime postizemo anesteziju i akineziju. Rijetka, ali opasna komplikacija može biti penetracija oka.

Kod površinske anestezije najčešće se koriste kapi ili gelovi na bazi proksimetakaina, lidokaina ili tetrakaina. Unatoč tomu što kod ove metode izostaje akinezija, pacijenti su generalno suradljivi. (4, 5)

6.4 METODE OPERATIVNOG ZAHVATA

6.4.1 EKSTRAKAPSULARNA OPERACIJA KATARAKTE (ECCE)

Ekstrakapsularna operacija katarakte uključuje odstranjivanje problematične leće dok elastična čahura koja ju pokriva ostaje djelomično netaknuta. To omogućava lakše umetanje intraokularne leće. Postoje dva podtipa ove metode. Prvi podtip je manualna operacija katarakte kroz mali rez (MSICS), pri kojem se leća odstranjuje manualnom ekspresijom kroz rez na rožnici ili skleri oka. Ipak se zbog brojnih prednosti češće koristi drugi podtip - fakoemulzifikacija. (17)

6.4.2 FAKOEMULZIFIKACIJA

Fakoemulzifikacija je u posljednja dva desetljeća najčešće korištena standardna metoda ekstrakcije katarakte u razvijenim zemljama. Leći se pristupa kroz minimalni rez rožnice od 2,2 do 2,8 mm. Ovakav rez se ne šiva, već potpuno zarasta za 2-5 dana. Pomoću ultrazvuka se zamućena leća usitnjava i aspirira iz oka, a potom slijedi ugradnja umjetne leće. To je jedna od varijanti ekstrakapsularne operacije katarakte. Glavna prednost ove metode je što zbog korištenja manjeg reza osigurava manje komplikacija i brži postoperativni oporavak. Pacijenti se vrlo brzo mogu vratiti normalnim životnim aktivnostima. Zahvaljujući napretku suvremene tehnologije fakoemulzifikacija se može izvoditi i u pulsnom modu. Na taj način se koristi manje energije, a reducira se i nastanak štete na oku.(4,16)

6.4.3. INTRAKAPSULARNA OPERACIJA KATARAKTE

Kod intrakapsularne operacije katarakte leća se odstranjuje zajedno s čahuricom. Jedna potencijalna komplikacija ove metode je prolaps staklovine, pošto se s lećom izvlače i prednja te stražnja čahura. Uslijed prodora staklovine u prednju sobicu može doći do sekundarnog

glaukoma. Postoje tri metode intrakapsularne operacije katarakte, a najčešće se koristi metoda po Knappu. Grafeovim nožem se izreže reznjasti dio spojnice. Tada se tupom pincetom uhvati prednja čahura leće, koja se tada luksira na način da se raskinu niti zonule Zinnii. Leća se izvadi, a šarenica se reponira te se izvodi periferna iridektomija. Time se prevenira naknadni prolaps šarenice. Na kraju se pomoću dva šava fiksira režanj spojnice. Osim metode po Knappu, postoje i ona po Smithu i po Barroqueru. Iz praktičnih se razloga rjeđe koriste. (6)

6.5 INTRAOKULARNE LEĆE

Intraokularna leća sastoji se od optičkog i haptičkog dijela. Optički dio je središnji refraktivni element, a haptički dio su „ručke“ ili omče koje su u kontaktu s perifernim okularnim strukturama u svrhu centraliziranja implantata. Moderne metode operacije katarakte omogućavaju očuvanje kapsule leće, što olakšava pozicioniranje intraokularnog implantata na idealnoj lokaciji. Operativni zahvat s komplikacijama, kao što je ruptura posteriorne kapsule, može zahtijevati alternativno pozicioniranje u stražnjoj komori s haptičkim dijelom u cilijarnom sulkusu ili u prednjoj komori, gdje je haptički dio pričvršćen pod kutom. (4)

6.6 VRSTE INTRAOKULARNIH IMPLANTATA

Fleksibilne intraokularne leće se u oko umeću pomoću injektora, a potom se „razmotaju“ unutar oka. Danas su najčešće korištena vrsta intraokularnih implantata. Umetanje pomoću injektora omogućava smanjenje veličine reza tijekom operativnog zahvata, a pritom se izbjegava i kontakt leće s površinom oka. To smanjuje rizik za nastanak bakterijske kontaminacije. Mogu biti izrađene od više vrsta fleksibilnih materijala (akril, silikon, kolamer).

Rigidne intraokularne leće izrađene su u potpunosti od polimetilmetakrilata (PMMA). One se ne mogu umetnuti injektorom niti saviti, pa tako zahtijevaju veći rez tijekom operativnog zahvata (obično 5 ili 6 mm). Zbog financijskih razloga i dalje se pretežno koriste u zemljama u razvoju.

Oštre/kvadratne leće predstavljaju manji rizik za opacifikaciju stražnje kapsule, ali zbog oblika rubova predstavljaju veći rizik za nastanak disfotopsije.

Filteri plave svjetlosti predstavljaju dodatni stupanj zaštite, uz filtere ultraljubičaste svjetlosti koji su prisutni u praktički svim intraokularnim lećama. Oni blokiraju svjetlost plave valne duljine i dodatno smanjuju rizik oštećenja koja mogu nastati na retini.

Asferični implantati služe kao protuteža sferičnim aberacijama na rožnici. Relativno su lako dostupni, a istraživanja pokazuju da poboljšavaju kontrast, pogotovo kod mezopičkih stanja.

Jedna potencijalna mana je to što je asferični element tvornički izrađenih implantata postavljen na jednu standardiziranu razinu (ona se razlikuje ovisno o proizvođaču). Razina aberacije ovisi o pojedincu te zbog toga može biti pretjerano ili nedovoljno kompenzirana.

Heparinski premaz smanjuje privlačenje i sljepljivanje upalnih stanica. Ovo je osobito važno kod očiju s uveitisom. Još nije ustanovljeno koliko je modifikacija površine heparinom klinički korisna, a u slučaju uveitisa još traju istraživanja o tomu koji je materijal najadekvatniji.

Multifokalni implantati koriste refraktivne i difraktivne mehanizme kako bi omogućili jasan vid na različitim fokalnim udaljenostima.

Torični implantati imaju integriranu cilindričnu refraktivnu komponentu radi kompenzacije već postojećeg rožničnog astigmatizma. Njihov glavni nedostatak je mogućnost rotacije unutar kapsularne vreće. Ta komplikacija nije vrlo česta, a korigira se ranom kirurškom repozicijom.

Prilagodljivi implantati omogućavaju promjenu jačine refrakcije nakon umetanja implantata. Kod jedne vrste prilagodljivih implantata se pomoću slabog ultraljubičastog zračenja radi polimerizacija tjedan dana nakon ugradnje. To omogućava preciznu sferičnu i cilindričnu korekciju. Kontraidicirane su kod pacijenata s nedovoljno fiksiranom kapsulom leće. (3,4)

7. ISTRAŽIVANJE

7.1 CILJ

Cilj ovog istraživanja je utvrditi učestalost povišenog intraokularnog tlaka kod pacijenata operiranih od katarakte (očne mrežice) unutar godine dana, te statistički obraditi dostupne podatke.

7.2 ISPITANICI

U istraživanje je uključeno ukupno 1187 pacijenata koji su operirani ultrazvučnom metodom od katarakte u Općoj bolnici u Zadru unutar jedne godine.

7.3 METODE

Provedeno je retrospektivno istraživanje iz medicinskih podataka pacijenata operiranih metodom fakoemulzifikacije u OB Zadar u periodu unutar jedne godine. Prilikom prijema pacijenata u bolnicu je svakom pacijentu uzeta osobna i oftalmološka anamneza. Također su učinjene standardne pretrage: pregled vidne oštine bez korekcije, najbolja korigirana vidna oština (Snellenov optotip), izmjeren je očni tlak (tonometrija po Goldmannu), te napravljen pregled prednjeg očnog segmenta i očne pozadine.

Vrijednost intraokularnog tlaka mjerena je na dan operacije, te nakon operativnog zahvata, najčešće nakon otpuštanja pacijenta na kućnu njegu.

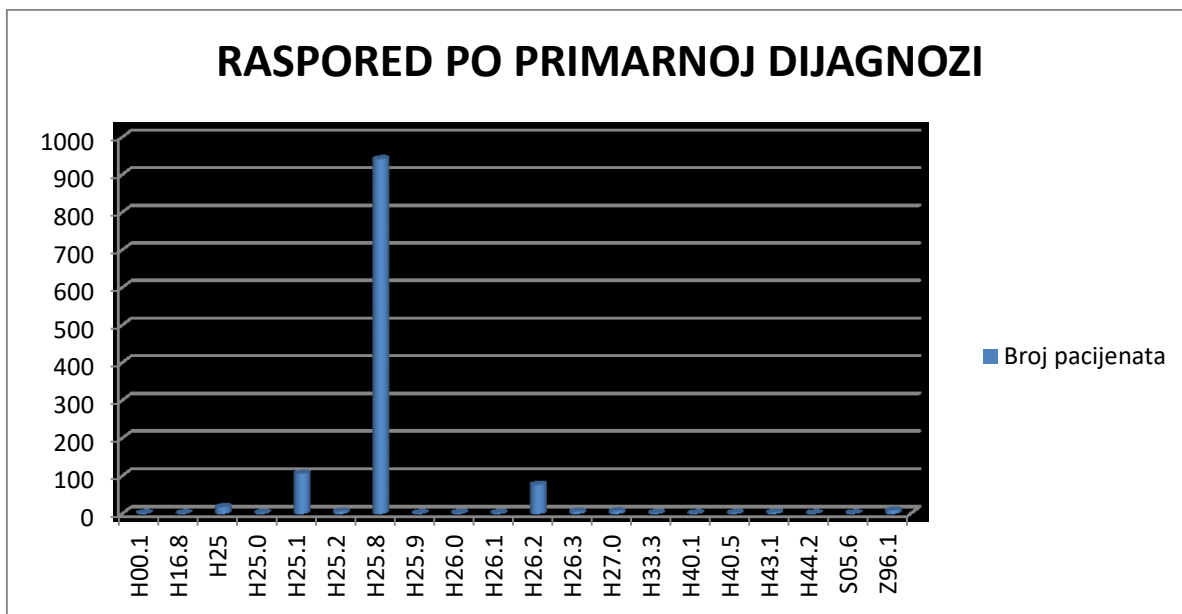
Osobni podaci pacijenata uključuju: spol, dob, vrijednost intraokularnog tlaka, vidne oštine i ostalo, a dobiveni su iz baze podataka Opće bolnice Zadar.

7.4 REZULTATI

Svi pacijenti operirani su metodom ultrazvučne fakoemulzifikacije. U istraživanju su obrađeni podaci za 1187 pacijenata. Za neke pacijente nedostaju određeni podaci, ali većina podataka je poznata i obrađena u istraživanju.

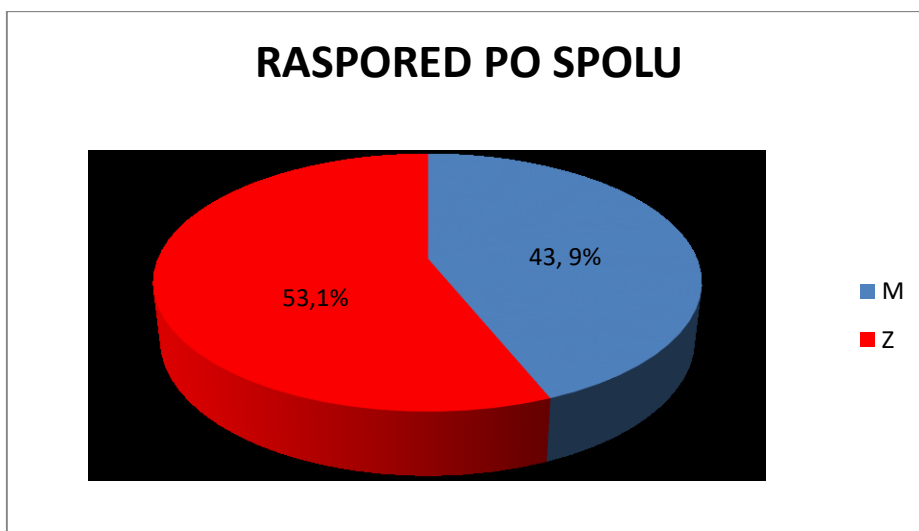
Niže su navedene statističke tablice kojima se opisuju podaci za: primarnu dijagnozu, raspored pacijenata po spolu, raspored po dobi, prosječna dužina ostanka u bolnici itd.

Numerički podaci opisani su medijanom i interkvartilnim rasponom te Friedmanovim testom.



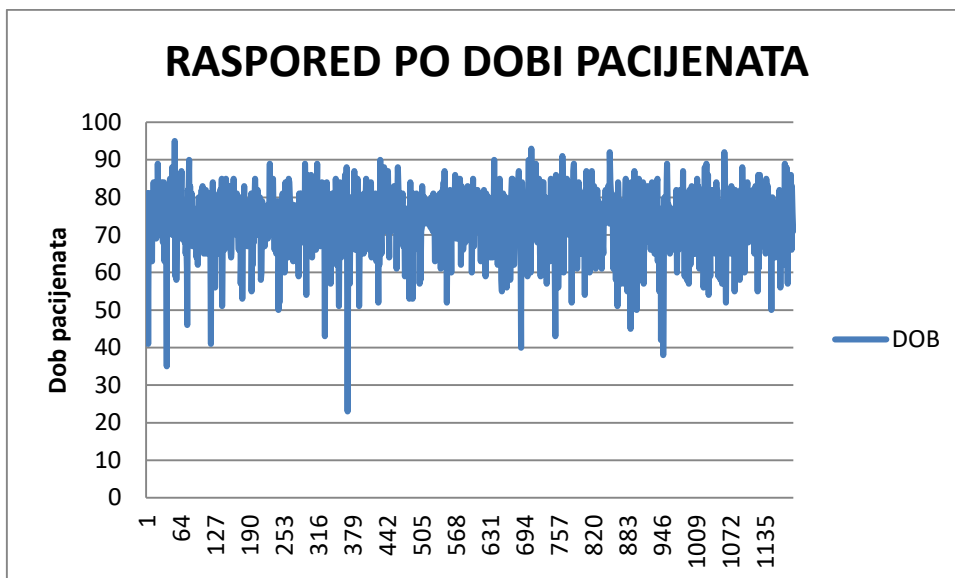
Slika 1. Prikaz broja ispitanika/pacijenata prema primarnoj dijagnozi

Od 1187 pacijenata/ispitanika koji su navedeni u statistici najviše njih (941) je kao primarnu dijagnozu po MKB-u (Međunarodnoj klasifikaciji bolesti) imalo H25.8 - Ostale senilne katarakte.



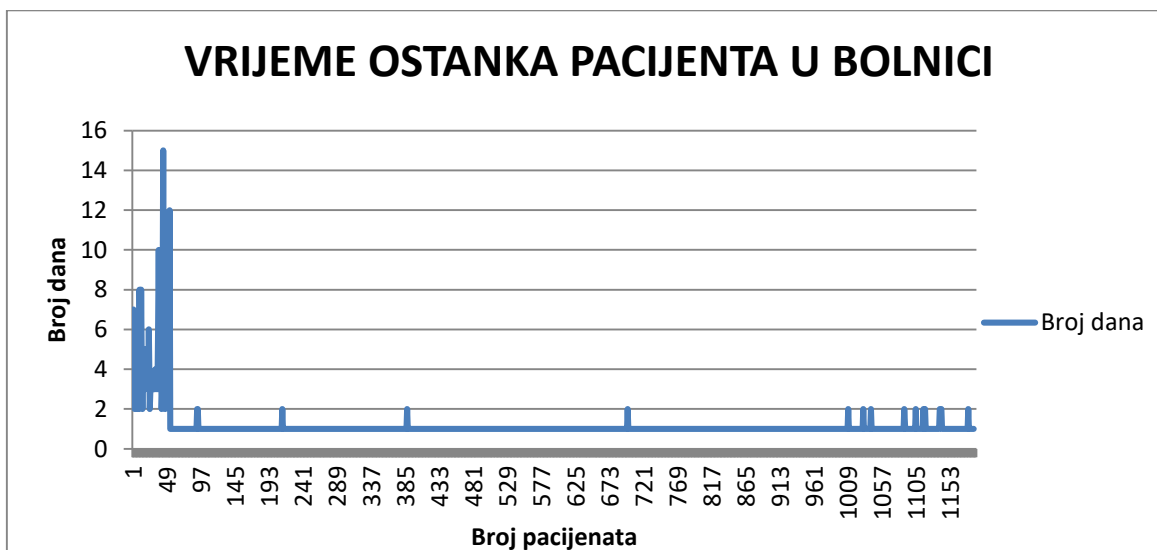
Slika 2. Prikaz broja ispitanika/pacijenata prema spolu

Od 1187 pacijenata/ispitanika koji su navedeni u statistici bilo je 521 (43,9%) pacijenata muškog spola, dok je ženskog spola bilo 666 (53,1%) pacijenata.



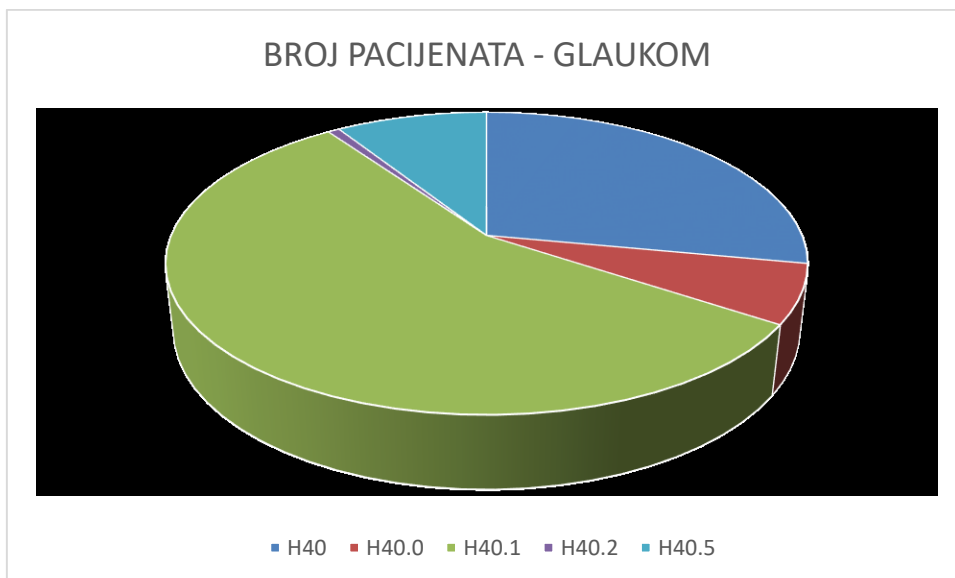
Slika 3. Prikaz dobi ispitanika/pacijenata

Od 1187 pacijenata/ispitanika koji su navedeni u statistici prosječna starost je 73.7 godina života. Najstariji pacijent je imao 95 godina, dok je najmlađi imao 23 godine. Iz grafa se može zaključiti da se najčešće radi o ljudima starije životne dobi.



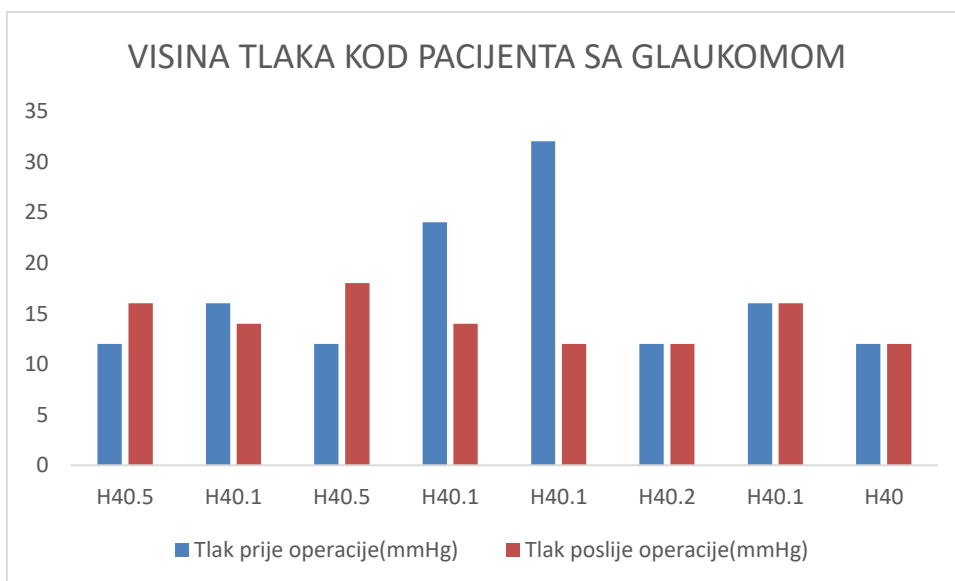
Slika 4. Prikaz ostanka ispitanika/pacijenata u bolnici po broju dana

Od 1187 pacijenata/ispitanika koji su navedeni u statistici prosječno vrijeme zadržavanja u bolnici iznosi 1.16 dana što ukazuje na to da je operativni zahvat brz i da je pacijent najčešće već isti dan otpušten na kućnu njegu.



Slika 5. Prikaz pacijenata po tipu dijagnoze glaukoma

Od 1187 pacijenata/ispitanika koji su navedeni u statistici njih 143 je kao sekundarnu dijagnozu imalo glaukom.

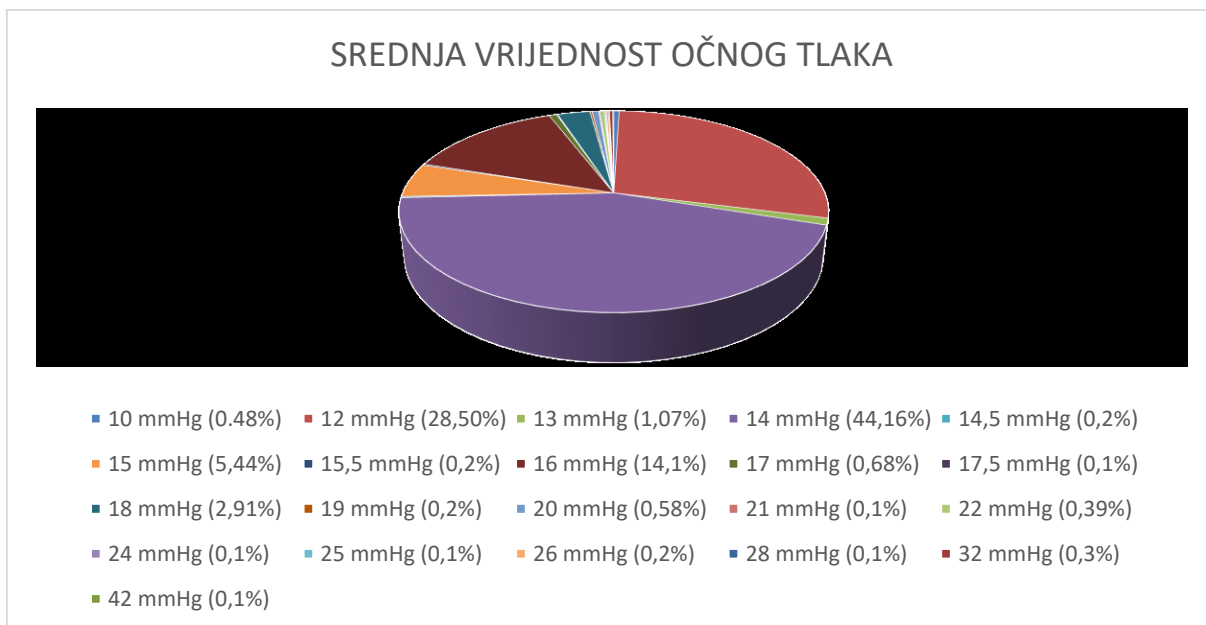


Slika 6. Prikaz visine tlaka pacijenata sa glaukomom

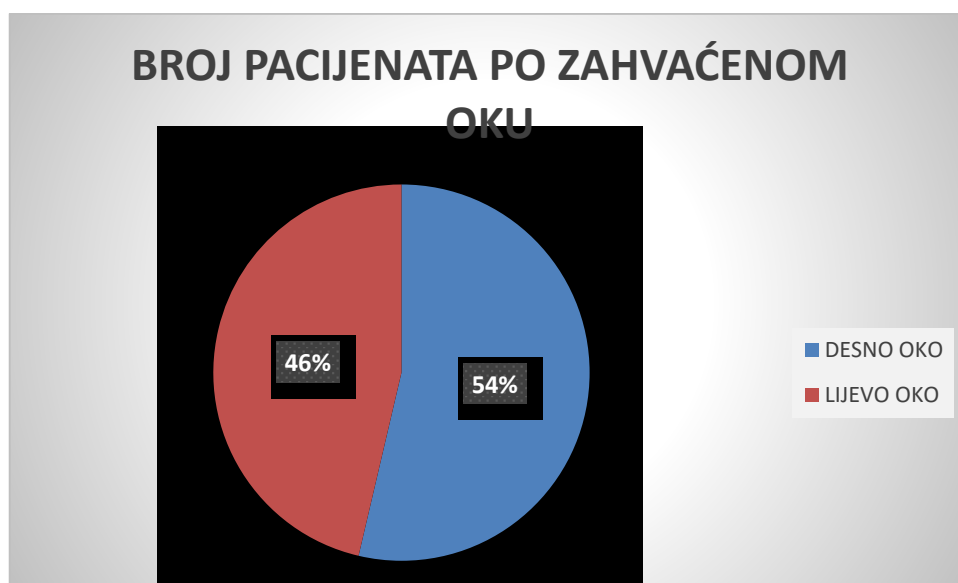
Iz priloženog grafa može se zaključiti da su vrijednosti intraokularnog tlaka par dana nakon otpuštanja iz bolnice najčešće jednake ili niže kod pacijenata koji imaju glaukom, a operirani su od katarakte. Vrijednosti očnog tlaka neposredno nakon operacije su veće nego prije operacije, ali se postupno smanjuju.

Srednja vrijednost očnog tlaka (mmHg)	Broj pacijenata
10 mmHg (0,48%)	5
12 mmHg (28,50%)	293
13 mmHg (1,07%)	11
14 mmHg (44,16%)	454
14,5 mmHg (0,2%)	2
15 mmHg (5,44%)	56
15,5 mmHg (0,2%)	2
16 mmHg (14,1%)	145
17 mmHg (0,68%)	7
17,5 mmHg (0,1%)	1
18 mmHg (2,91%)	30
19 mmHg (0,2%)	2
20 mmHg (0,58%)	6
21 mmHg (0,1%)	1
22 mmHg (0,39%)	4
24 mmHg (0,1%)	1
25 mmHg (0,1%)	1
26 mmHg (0,2%)	2
28 mmHg (0,1%)	1
32 mmHg (0,3%)	3
42 mmHg (0,1%)	1

Slika 7. Tablični prikaz srednje vrijednosti očnog tlaka prije operacije



Slika 8. Prikaz srednje vrijednosti očnog tlaka prije operacije preko dijagrama



Slika 9. Prikaz broja pacijenata po zahvaćenom oku

	MEDIJAN		INTERKVARTILNI RASPON		MINIMUM VRIJEDNOSTI		MAKSIMUM VRIJEDNOSTI	
	Lijevo oko	Desno oko	Lijevo oko	Desno oko	Lijevo oko	Desno oko	Lijevo oko	Desno oko
Intraokularni tlak prije operacije	14	14	12-48	12-32	12	12	48	32
Intraokularni tlak nakon operacije(prije otpuštanja iz bolnice)	14	14	12-18	12-18	12	12	18	18

Tablica 10. Medijan i interkvartilni raspon intraokularnog tlaka prije i nakon operacije

7.5 RASPRAVA

Za izmjerene središnje vrijednosti intraokularnog tlaka prije i poslije operacije postoje promjene koje nisu statistički značajne, ali dovode do određenih zaključaka. Operirano je ukupno 1187 pacijenata. Za većinu pacijenta podaci nisu potpuni, jer nedostaju podaci prije ili podaci poslije operacije, ali je obrađen dovoljan broj podataka. Cjelokupni podaci postoje za 18 pacijenata pa su oni statistički obrađeni. Intraokularni tlak prije operacije ima medijan od 14 mmHg što spada u normalnu vrijednost tlaka. Kroz druga istraživanja dokazano je da je tlak najveći neposredno nakon operacije (manje od 24 sata nakon operacije), te se kasnije počinje umjereno spuštati. Korišteni podaci su uzimani kod otpuštanja pacijenta iz bolnice gdje je već nastupilo spuštanje intraokularnog tlaka pa su neke vrijednosti tlaka manje nego neposredno nakon operacije, dok je medijan i dalje 14 mmHg.

Iz statistike su izuzeti ekstremni slučajevi (jako povišeni očni tlak od 32 mmHg i 42 mmHg) pa dolazimo do sljedeće statistike. Po Friedmanovom testu normalno raspodijeljenih numeričkih vrijednosti između dviju zavisnih skupina (podaci prije i poslije operacije) dobivamo numeričke podatke uz razinu značajnosti postavljenu na $p=0.1$ (zbog malog broja podataka u statistici)

OČNI TLAK PRIJE OPERACIJE		OČNI TLAK NAKON OPERACIJE	
T APL L mmHg	T APL D mmHg	T APL L mmHg	T APL D) mmHg
14	14	16	16
12	12	14	14
14	14	14	14
14	14	18	18
12	12	14	14
12	12	14	14
14	14	14	14
14	14	14	14
14	14	14	14
14	14	14	14
12	12	12	12
14	14	14	14
12	12	16	16
16	16	16	16
12	12	18	18
14	14	14	14
16	28	14	14
14	14	16	16

Tablica 11. Razina intraokularnog tlaka prije i nakon operacije bez ekstrema

Za mjerenje intraokularnog tlaka korištena je Goldmannova tonometrija koja je najčešće korištena tonometrija i smatra se zlatnim standardom u mjerenju intraokularnog tlaka. Naše istraživanje je pokazalo da ne postoji statistički značajna razlika u mjerenju intraokularnog tlaka prije i poslije operativnog zahvata u usporedbi sa drugim istraživanjima.

Istraživanje koje su proveli Huibin, Yang i Liu (2018.) sa suradnicima na 353 pacijenta koji su operirani od katarakte pokazalo je različite razine intraokularnog tlaka ovisno o tome da li su pacijenti bili dobre vidne oštine, blage ili jake kratkovidnosti. Intraokularni tlak je mjereno prije operacije te 1, 7, 30 i 90 dana nakon operacije. Zaključak je da intraokularni tlak kod pacijenata sa nikakvom ili blagom kratkovidnosti nakon 7, 30 i 90 dana bio manji ili jednak standardnim vrijednostima, dok je tlak kod jako kratkovidnih pacijenata bio nestabilan od 1 do 30 dana, te se stabilizirao tek nakon 90 dana. Manje promjene u tlaku su bili izraženije kod pacijenata sa nikakvom ili blagom kratkovidnosti u prvih 7 dana, dok se kod kratkovidnih pacijenata to razdoblje protezalo na 90 dana. Velika kratkovidnost značajno je usporila opadanje intraokularnog tlaka kod takvih pacijenata što se može jednim djelom pripisati i anatomskim promjenama u strukturi oka.

	MEDIJAN		INTERKVARTIL NI RASPON		MINIMUM VRIJEDNOSTI		MAKSIMUM VRIJEDNOSTI		P vrijednost
	Lijevo oko	Desno oko	Lijevo oko	Desno oko	Lijevo oko	Desno oko	Lijevo oko	Desno oko	
Intraokularni tlak prije operacije	14	14	12-16	12-18	12	12	18	18	< 0.1
Intraokularni tlak nakon operacije(prij e otpuštanja iz bolnice)	14	15	12-18	12-20	12	12	18	20	

Tablica 12. P-vrijednost intraokularnog tlaka prije i nakon operacije bez ekstrema

Izračun p-vrijednosti (statistička značajnost po Friedmanu):

$$X^2_r = (12/(nk(k+1))) * (\sum R^2) - 3n(k+1) \quad (1)$$

$$X^2_r = 0.111 * 1482.5 - 162 \quad (2)$$

$$X^2_r = 2.7222 \quad (3)$$

P - vrijednost iznosi **0.09896**

Rezultat je značajan kod $p < 0.1$.

Zaključak je da se vide promjene u vrijednosti intraokularnog tlaka, te su sve vrijednosti u referentnom rasponu ($p < 0.1$).

Postoje određene razlike u vrijednostima za muškarce i žene, ali su svi podaci unutar referentnog raspona vrijednosti. Također prema mjerenjima nema značajnih razlika prema tome koje je oko zahvaćeno.

Porast intraokularnog tlaka odmah nakon operacije veći je kod pacijenata s glaukomom, ali se kasnije tlak smanjuje što se vidi iz tablice 6.

Postoje pacijenti s komplikacijama nakon operacije katarakte (po drugim istraživanjima otprilike 10%), ali zbog premalo dostupnih podataka u ovom radu ti slučajevi nisu statistički obrađeni.

Kroz ovaj rad se po prikupljenim podacima može ukazati na par izdvojenih primjera pacijenata operiranih od katarakte prema tomu kako je tekao cijeli proces od pregleda, uzimanja anamneze, operacije, postoperativnog oporavka, te do puštanja na kućnu njegu.

Kod pacijenta broj 1, slučaj je bio da je pacijent prije godinu dana imao operaciju katarakte na desnom oku, unatrag godinu dana ima dijagnozu glaukoma, te sada dolazi na operaciju lijevog oka (dijagnoza imaturna mreža). Pacijentu je izmjerena očna tlak na dan operacije i iznosio je 20 mmHg. Nakon operacije koja je prošla uredno tlak je ponovno izmjerena i bio je neznatno viši (22 mmHg), te je uz standardnu terapiju pacijent pušten na kućnu njegu.

Kod pacijenta broj 2, slučaj je da dolazi zbog operacije lijevog oka. Pacijent je dijabetičar te je unazad nekoliko godina na inzulinu. Dijagnoza na pregledu je da je lijeva leća imaturno zamućena, u makuli je zamijećeno krvarenje, edem i tvrdi eksudati. Izmjerena je vrijednost očnog tlaka od 12 mmHg u oba oka. Nakon operativnog zahvata izmjerena tlak iznosi 16 mmHg, te je pacijent nakon uspješne operacije pušten na kućnu njegu.

Kod pacijenta broj 3 imamo slučaj da je pacijentu potreban operativni zahvat mreže desnog oka, a uz to ima dijagnosticiran glaukom. Prilikom prijema izmjerene su vrijednosti 36 mmHg za desno i 16 mmHg za lijevo oko. Provedena je topička, intravenska i peroralna terapija. Uz sveobuhvatnu terapiju ne dolazi do zadovoljavajuće regulacije IOT desnog oka te se pristupa operativnom zahvatu. Operacija i rani operativni tijek prošli su uredno. Stanje na odlasku je bilo da je na desnom oku bio uredan filtracijski jastučić, te je očna tlak bio smanjen. Izmjereno je 12 mmHg u desnom i 14 mmHg u lijevom oku. Propisana je kontrola za tjedan dana.

Pacijent broj 4 primljen je radi operacije katarakte na desnom oku. Dijagnoza za desno oko je maturna mrena, a lijevo oko pseudofakija. Očni tlak u desnom oku 12 mmHg. Operativni i rani postoperativni tijek je prošao uredno, te je propisana kontrola sutradan. Na kontroli je izmjeren očni tlak od 32 mmHg pa je provedena hospitalizacija i hitna primjena odgovarajuće terapije.

7.6 ZAKLJUČAK

Na temelju provedenog istraživanja može se zaključiti:

- Postoji blagi porast intraokularnog tlaka nakon operacije katarakte, ali on postupno opada u narednim danima, te je prolaznost višeg tlaka nakon operacije jako visoka.
- Opasnost od porasta intraokularnog tlaka nakon operacije katarakte kod pacijenta sa glaukomom je izgledna, mada nije u pravilu prisutna.

8. LITERATURA

1. Šikić J. i suradnici, Oftalmologija, Narodne novine, Zadar, 2003.
2. Čupak K. i suradnici, Oftalmologija – Udžbenik za studente medicine i stomatologije, Jumena, Zagreb, 1985.
3. Schmidt – Erfurth U. , Kohnen T. i suradnici , Encyclopaedia of Ophthalmology, Springer – Verlag, Berlin, 2018.
4. Bowling B. , Kanski's Clinical Ophthalmology – A Systematic Approach, Elsevier Limited, 2016.
5. <https://www.ncbi.nlm.nih.gov/pubmed/24987869>
6. https://crstoday.com/articles/2009-may/crst0509_20-php/
7. https://fr.wikipedia.org/wiki/Jean-Baptiste_Pamard
8. https://en.wikipedia.org/wiki/Jacques_Daviel
9. https://www.emedicinehealth.com/anatomy_of_the_eye/article_em.htm
10. <http://www.kontaktne-lece.eu/anatomija-oka/anatomija-oka/>
11. <http://www.eophtha.com/Anatomy/anatomyofuvea.html>
12. <https://www.news-medical.net/health/Iridodonesis-Eye.aspx>
13. <https://en.wikipedia.org/wiki/Phacodonesis>
14. <https://www.surgeryencyclopedia.com/Pa-St/Phacoemulsification-for-Cataracts.html>
15. <https://pubmed.ncbi.nlm.nih.gov/30235658/>