

Androgena alopecija i diferencijalne dijagnoze alopecija

Letinić, Ana Marija

Master's thesis / Diplomski rad

2023

Degree Grantor / Ustanova koja je dodijelila akademski / stručni stupanj: **University of Zadar / Sveučilište u Zadru**

Permanent link / Trajna poveznica: <https://um.nsk.hr/um:nbn:hr:162:537434>

Rights / Prava: [In copyright](#) / [Zaštićeno autorskim pravom.](#)

Download date / Datum preuzimanja: **2024-07-13**



Sveučilište u Zadru
Universitas Studiorum
Jadertina | 1396 | 2002 |

Repository / Repozitorij:

[University of Zadar Institutional Repository](#)



zir.nsk.hr



DIGITALNI AKADEMSKI ARHIVI I REPOZITORIJI

Sveučilište u Zadru

Odjel za zdravstvene studije

Diplomski studij sestrinstva

Ana Marija Letinić

Androgena alopecija i diferencijalne dijagnoze

alopecija

Diplomski rad

Zadar, 2023.

Sveučilište u Zadru
Odjel za zdravstvene studije
Diplomski studij sestrinstva

Androgena alopecija i diferencijalne dijagnoze alopecija

Diplomski rad

Student/ica:

Ana Marija Letinić

Mentor/ica:

Izv. prof. dr. sc. Zrinjka Paštar

Zadar, 2023.



Izjava o akademskoj čestitosti

Ja, **Ana Marija Letinić**, ovime izjavljujem da je moj **diplomski** rad pod naslovom **Androgena alopecija i diferencijalne dijagnoze alopecija** rezultat mojega vlastitog rada, da se temelji na mojim istraživanjima te da se oslanja na izvore i radove navedene u bilješkama i popisu literature. Ni jedan dio mojega rada nije napisan na nedopušten način, odnosno nije prepisan iz necitiranih radova i ne krši bilo čija autorska prava.

Izjavljujem da ni jedan dio ovoga rada nije iskorišten u kojem drugom radu pri bilo kojoj drugoj visokoškolskoj, znanstvenoj, obrazovnoj ili inoj ustanovi.

Sadržaj mojega rada u potpunosti odgovara sadržaju obranjenoga i nakon obrane uređenoga rada.

Zadar, 12. listopada 2023.

SAŽETAK

Androgena alopecija je nasljedni gubitak kose, ovisan o djelovanju androgena, te je najčešći oblik neožiljkaste alopecije. Sklonost alopeciji nasljeđuje se autosomno dominantno s različitom penetracijom gena, a osim naslijeđa, važan je utjecaj hormona. Estrogeni produljuju, a androgeni skraćuju trajanje anagene faze rasta dlake. Ciklus rasta dlake podijeljen je u tri faze: anagenu – fazu aktivnog rasta dlake, katagenu – involutivnu fazu i telogenu – fazu mirovanja rasta dlake. Kod androgene alopecije, trajanje anagene faze postupno se smanjuje sa svakim ciklusom, dok trajanje telogene faze raste. Androgena alopecija se može javiti u muškaraca i u žena, s različitom kliničkom slikom, te razlikujemo muški i ženski tip.

Dijagnoza se primarno postavlja na temelju anamneze i kliničkog pregleda. Drugi dijagnostički testovi provode se u slučaju nejasne kliničke slike, te u svrhu diferencijalne dijagnostike. Za određivanje dijagnoze može se provoditi test povlačenja kose, trihoskopija, trihogram, fototrihogram, biopsija vlasišta i laboratorijski testovi.

Terapija uključuje topičku primjenu prvenstveno minoksidila, finasterida, dutasterida te peroralnu primjenu minoksidila, finasterida i dutasterida, intralezionarnu primjenu dutasterida, plazme bogate trombocitima i mezoterapijskih preparata te transplantaciju kose, lasersku terapiju te na raznovrsne kozmetičke preparate i postupke. Uz simptomatsku terapiju, bolesniku je potrebno pružiti psihološku podršku.

Važnost razumijevanja i liječenja androgene alopecije raste zbog estetskih razloga koje moderno društvo naglašava. Prorjeđivanje ili gubitak kose smatra se estetskim nedostatkom, koji značajno utječe na psihičko zdravlje i kvalitetu života osobe. U skrbi za bolesnike sa androgenom alopecijom sudjeluje multidisciplinarni tim, u kojem medicinska sestra ima važnu ulogu.

Ključne riječi: androgena alopecija, gubitak kose, diferencijalna dijagnostika

SUMMARY – ANDROGENETIC ALOPECIA AND DIFFERENTIAL DIAGNOSIS OF ALOPECIA

Androgenic alopecia is the last hair loss, dependent on the action of androgens, and is the most common form of non-scarring alopecia. The tendency to alopecia is inherited in an autosomal dominant manner with different gene penetration, and in addition to inheritance, the influence of hormones is important. Estrogens produce and androgens shorten the duration of the anagen phase of hair growth. The hair growth cycle is divided into three phases: anagen- the phase of active hair growth, catagen - the involution phase and telogen - the resting phase of hair growth. In androgenic alopecia, the duration of the anagen phase gradually decreases with each cycle, while the duration of the telogen phase increases. Androgenic alopecia can occur in men and women, with a different clinical picture, and we distinguish male and female types.

The diagnosis is primarily based on history and clinical examination. Other diagnostic tests are performed in the case of an unclear clinical picture, and for the purpose of differential diagnosis. A hair pull test, trichoscopy, trichogram, phototrichogram, scalp biopsy and laboratory tests can be performed to determine the diagnosis.

The therapy includes topical application of minoxidil, finasteride, dutasteride mainly, and peroral application of minoxidil, finasteride and dutasteride, intralesional application of dutasteride, plasma rich in platelets and mesotherapy preparations as well as hair transplantation, laser therapy and various cosmetic preparations and procedures. Along with symptomatic therapy, the patient needs psychological support.

The importance of understanding and treating this condition is increasing because of the aesthetic reasons that modern society emphasizes. Thinning or loss of hair is considered an aesthetic defect, which significantly affects a person's psychological health and quality of life. A multidisciplinary team works in the care of patients with androgenic alopecia, in which the nurse plays an important role.

Keywords: androgenic alopecia, hair loss, differential diagnosis

Sadržaj

1. Uvod	1
2. Anatomija i fiziologija	2
3. Epidemiologija	3
4. Etiopatogeneza	3
5. Klinička slika i klasifikacije	4
5.1. Androgena alopecija kod muškaraca.....	4
5.2. Androgena alopecija kod žena	5
5.3. Klasifikacija androgene alopecije za muškarce i žene	7
6. Dijagnostika	8
6.1. Anamneza.....	8
6.2. Fizikalni i pregled vlasišta i kose	8
6.3. Test povlačenja kose	8
6.4. Trihoskopija.....	9
6.5. Trihogram i fototrihogram.....	9
6.6. Laboratorijska ispitivanja	10
6.7. Biopsija vlasišta	10
7. Diferencijalne dijagnoze alopecija.....	11
7.1. Telogeni efluvij.....	11
7.2. Alopecia areata incognita.....	13
7.3. Frontalna fibrozirajuća alopecija	16
7.4. Centralna centrifugalna cikatricijalna alopecija (CCCA)	16
7.5. Trihotilomanija	17
7.6. Trakcijska alopecija	17
8. Liječenje.....	17
8.1. Lokalna terapija	17
8.1.1. Minoksidil.....	17

8.1.2. Finasterid	18
8.2. Peroralna terapija	18
8.2.1. Inhibitori 5 alfa reduktaze (finasterid i dutasterid)	18
8.2.2. Minoksidil	19
8.3. Intralezionarna primjena	19
8.3.1. Plazma bogata trombocitima	19
8.3.2. Mezoterapija	19
8.4. Transplantacija kose	20
8.5. Laserska terapija	21
8.6. Kozmetički preparati i postupci	21
9. Uloga medicinske sestre/tehničara kod bolesnika s androgenom alopecijom	22
10. Zaključak	23
11. Literatura	24

1. Uvod

Prorjeđivanje ili značajan gubitak kose nameće se kao veliki estetski nedostatak, koji znatno utječe na mentalno zdravlje i kvalitetu života čovjeka. Iako ima fiziološke funkcije poput termoregulacije, fizičke zaštite i osjetne aktivnosti, značajnija je njena simbolička vrijednost. Kosa može biti oznaka spola, dobi, socijalnog statusa, vrijednosti ili pripadnosti određenoj grupi, zanimanjima, vjerskoj pripadnosti, muževnosti, seksualnosti. Ona šalje određenu poruku drugima, no najčešće se smatra znakom mladosti, zdravlja i snage (1).

Gubitak dlaka, odnosno opadanje kose naziva se alopecija. Postoje dvije velike grupe alopecija, ožiljne i neožiljne. Ožiljne alopecije dovode do potpune destrukcije folikula, a time i nepovratnog gubitka vlasi. Mogu biti same za sebe, no često su povezane sa sustavnim bolestima poput sistemskog i diskoidnog lupusa. Neožiljne alopecije se dijele na lokalizirane i difuzne, i njihova je osnovna značajka očuvanje folikula (1).

Najčešći oblik neožiljne alopecije je androgena alopecija (AGA). Nastaje u predisponiranih osoba kao rezultat interakcije folikula dlake i androgenih hormona: testosterona i dehidrotosterona (1).

2. Anatomija i fiziologija

Kosa i dlake su kožni adneksi, a rasprostranjeni su po cijelom tijelu s iznimkom dlanova i tabana. Nastaju diferencijacijom rožnatog sloja u dlaku (stabljika dlake, korijen dlake), a ostalih slojeva kutisa u tzv. slojeve korijena. Dlake nastaju iz epitela folikula (matriks dlake). Sastoji se od unutrašnjeg (srž), srednjeg (kora) i vanjskog (kutikula) sloja. Matriks dlake sadržava melanocyte (boja kose, različiti melaninski pigmenti). Vezivno tkivo kože okružuje folikul i opskrbljuje i hrani matriks zajedno s papilom. U folikul dlake priključene su lojnice koje svojim sekretom (loj, sebum) maste površinu dlake i kože. Oni dijele folikul u supraseboglobularni (infundibulum) i infraseboglobularni dio. U nekim regijama tijela, npr. aksilama i genitalnoj regiji, ulijevaju se u infundibulum i apokrine znojnice. Folikul dlake je opskrbljen senzoričkim autonomnim završecima živaca. Ukupan broj dlaka odnosno folikula iznosi oko 5 milijuna (kosa ih ima oko 100 000), njihova gustoća je 40-800/cm². Postoje tri tipa dlačnih folikula: lanugo (kod fetusa), velus (kod djeteta) i terminalna dlaka (kod odrasle osobe) (2).

Kosa ne raste kontinuirano, već nakon nekog vremena ispadne i bude nadoknađena novom. Ciklus rasta dlake sastoji se od tri faze: anagena (faza rasta), katagena (prijelazna) faza i telogena (mirna faza). Anagena faza traje dvije do osam godina, a na drugim regijama (obrve, trup, udovi) jedan do šest mjeseci, s obzirom da su tu dlake kraće. Telogena faza traje oko 100 dana, bez obzira na regiju (2,3). Dlake rastu nezavisno jedna od druge pa susjedni folikuli mogu biti u različitim fazama razvoja. U vlasištu se normalno nalazi 80-90% kose u anagenoj fazi koja traje 2 do 6 godina i određuje duljinu kose; manje od 5% je u katagenoj, a ostalo je u telogenoj fazi. Ispadanje 100 dlaka dnevno je normalno (4).

U ljudi razlikujemo tri tipa dlaka: spolno neovisne - nisu pod utjecajem spolnih hormona (obrve, trepavice, okcipitalna regija vlasišta), ambispolne – koje su pod utjecajem takvih količina steroidnih hormona kakve su prisutne u žena (aksilarno, donji pubični trokut) i muškespolne dlake (gornji pubični trokut, brada). Estrogeni usporavaju brzinu rasta dlake u anagenoj fazi ciklusa te produljuju tu fazu. Androgeni imaju dvojako djelovanje. Dlake brade, pubisa i aksile rastu pod utjecajem androgena, dok se frontalno i parijetookcipitalno u genetski predisponiranih osoba skraćuje trajanje anagene faze te dlaka regredira u velus dlaku (3).

3. Epidemiologija

Androgena alopecija je česti poremećaj koji zahvaća oko 50% muškaraca i nešto manje žena starijih od 40 godina (1). U većine bolesnika bolest počinje prije 40-te godine, iako i u muškaraca i u žena može započeti i prije 30-te godine i to do oko 17-te godine života (1). Učestalost značajno raste nakon menopauze, a prema nekim autorima zahvaća više od 75% žena starijih od 65 godina (1).

4. Etiopatogeneza

Predispozicija alopeciji nasljeđuje se autosomno dominantno s različitom penetracijom gena. Uz utjecaj naslijeđa, značajan je i učinak hormona. Estrogeni produljuju, a androgeni skraćuju trajanje anagene faze rasta dlake. Stanice folikula dlake stvaraju enzim 5α - reduktazu koja metabolizira testosteron u dihidrotestosteron (DHT). Svaka sljedeća anagena faza se skraćuje, folikuli se minijaturiziraju, a terminalna dlaka s vremenom postaje nježna velus dlaka (5).

AGA se vidi prvenstveno u frontalnom i parijetalnom dijelu vlasišta. Razlog je što frontalno i parijetalno ima više androgenih receptora za DHT, jača je aktivnost 5α - reduktaze i time stvaranje DHT-a, te DHT ima 5x jači afinitet vezanja za androgene receptore.

AGA rijetko zahvaća okcipitalni dio vlasišta. Razlog je što okcipitalno folikuli imaju manje androgenih receptora, reducirana je aktivnost enzima 5α - reduktaze i posljedično je reduciran nivo DHT-a.

Ključni utjecaj androgena u patogenezi androgene alopecije u muškaraca otkrio je američki anatom James Hamilton. On je primijetio kako u muškaraca koji su kastrirani prije puberteta nije došlo do razvoja ćelavosti osim ako nisu liječeni testosteronom. Brojne studije su pokušale otkriti radi li se o povećanoj razini androgena u krvi ili o prekomjernoj osjetljivosti androgenih receptora na folikul dlake. U žena, androgeni u referentnim intervalima su dovoljni za poticanje razvoja androgene alopecije, ali je potrebna genetska predispozicija. U žena bez genetske predispozicije, prorijeđenost vlasišta ne nastaje prije starije životne dobi, osim ako ne dođe do pojačanog endogenog androgenog stvaranja ili uslijed uzimanja lijekova koji djeluju poput androgena. U žena, lokalni čimbenici imaju jednak utjecaj kao i sistemska razina androgenih hormona (1).

5. Klinička slika i klasifikacije

5.1. Androgena alopecija kod muškaraca

Uz različite sustave ocjenjivanja androgene alopecije, za muškarce je danas najprihvatljivija modificirana Norwood-Hamiltonova klasifikacija. Sastoji se od sedam tipova te četiri podtipa androgene alopecije (6).

Sedam tipova androgene ćelavosti prema Norwood-Hamiltonovoj klasifikaciji su:

- I Minimalno povlačenje prednje frontotemporalne linije kose,

II Prednja frontotemporalna linija kose ima trokutasta područja povlačenja kose, koja su najčešće simetrična. Ova se područja protežu približno do 2 cm ispred crte povučene u frontalnoj (koronarnoj) ravnini. Kose je rijetka, ili je nema duž središnje frontalne linije vlasišta.

III Karakteristična su duboka frontotemporalna povlačenja kose, obično simetrična, područja su ćelava ili rijetko prekrivena kosom. Područja povlačenja kose protežu se dalje od točke koja se nalazi otprilike 2 cm ispred crte povučene u frontalnoj ravnini.

III (vertex) Kosa se uglavnom gubi u području vertexa. Može biti prisutno frontalno povlačenje, ali ne više nego kod tipa III.

IV Frontalno i frontotemporalno povlačenje je teže nego kod tipa III. Također postoji rijetkost ili odsutnost kose u području vertexa. Alopecična područja su velika, ali međusobno odvojena trakom umjereno guste kose, koja spaja potpuno alopecičan dio sa svake strane glave.

V Gubitak kose na području vertexa i frontotemporalno veći je nego kod tipa IV, a kosa između njih je uža i rjeđa.

VI Gubitak kose vertexa i frontotemporalnih regija je sjedinjen, a most kose koji prelazi vertex je odsutan.

VII Postoji samo uski pojas kose (u obliku konjske potkove) koji počinje bočno neposredno ispred uha i proteže se straga bočno, te prilično nisko na okcipitalnom području (6)

Podtipovi androgene alopecije (prema Norwood-Hamiltonovoj klasifikaciji) čine 3% svih slučajeva androgene alopecije (6). Odnose se na povlačenje cijele prednje linije kose. Nema istodobnog gubitka kose vertexa i povlačenje prednje linije kose. Umjesto toga, povlačenje prednje linije kose napreduje samo posteriorno prema vertexu. Četiri podtipa su :

IIa Cijela prednja linija kose leži visoko na čelu. Na srednjem frontalnom otoku kose nalazi se samo rijetkih dlačica. Područje alopecičnosti ne proteže se dalje od 2 cm od frontalne linije

IIIa Područje alopecičnosti doseže frontalnu ravninu

IVa Područje alopecičnosti proteže se iza frontalne ravnine

Va Najnapredniji stupanj; međutim, alopecično područje ne doseže vertex

5.2. Androgena alopecija kod žena

Kod žena se androgena alopecija očituje na tri načina:

1. Difuzno ispadanje kose područja tjemena uz očuvanje frontalne linije kose
2. Stanjivanje kose na bitemporalnoj i tjemennoj regiji uz očuvanu frontalnu liniju kose
3. Stanjivanje kose povezano s bitemporalnim povlačenjem.

Najčešće ljestvice ocjenjivanja koje se koriste za androgenu alopeciju kod žena su Ludwigova i Sinclairova klasifikacija.

Ludwigova klasifikacija ima tri stupnja:

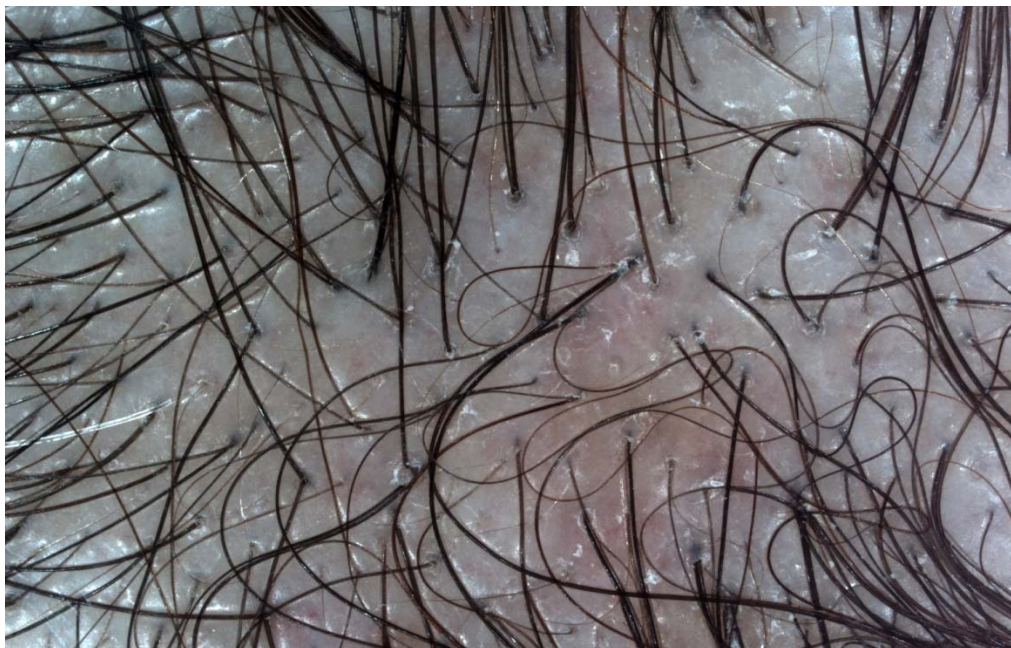1. stupanj: Primjetno prorjeđivanje kose na tjemenu, na dva do tri centimetra od frontalne linije kose koja ostaje nepromijenjena
2. stupanj: Izraženo prorjeđivanje kose na tjemenu
3. stupanj: Gotovo potpuna ćelavost (potpuna denudacija) tjemena, značajno proširenje središnje linije kose, uz očuvanje prednje linije kose

Sinclairova klasifikacija ima pet stupnjeva:

1. stupanj: uredan klinički nalaz
2. stupanj: proširenje središnje linije kose
3. stupanj: proširenje središnje linije kose sa stanjivanjem kose s bilo koje strane središnje linije
4. stupanj: pojava difuznog ispadanja kose na tjemenu
5. stupanj: uznapredovali gubitak kose



Slika 1A. Klinička slika: Androgena alopecija.
(Prof. Zrinjka Paštar, MD, PhD, specialist of dermatology and venereology. *Dentaderm.*)



Slika 1B. Dermatoskopski se vidi anizotrihoza (različiti dijometri folikula), peripapilarna hiperpigmentacija, redukcija broja dlaka koji izlaze iz jednog folikula, žuti «dots» odnosno prazni folikuli ispunjeni sebumom.
(Prof. Zrinjka Paštar, MD, PhD, specialist of dermatology and venereology. *Dentaderm.*)

5.3. Klasifikacija androgene alopecije za muškarce i žene

Noviju, sustavnu i univerzalnu klasifikaciju za muškarce i žene predložili su Lee i suradnici, a naziva se BASP (engleski: basic and specific) klasifikacija. Osnovni (BA) tipovi predstavljaju izgled prednje linije kose, a specifični tipovi (SP) predstavljaju gustoću dlaka tjemene i frontalne regije. Postoje četiri osnovna tipa (L, M, C i U) i dva specifična tipa (F i V). Konačni tip se određuje kombinacijom dodijeljenih osnovnih i specifičnih tipova. Osnovni tipovi M, C i U dobili su naziv prema izgledu prednje linije kose (slova abecede oblikom podsjećaju na izgled prednje linije kose), osim tipa L, što znači linearni izgled prednje linije kose (6,7).

Tip L - Ne opaža se povlačenje prednje linije kose. Ima linearni izgled.

Tip M – Povlačenje frontotemporalne linije kose je izraženije od povlačenja srednje frontalne linije kose. Linija kose podsjeća na slovo M.

Tip C – Povlačenje srednje frontalne linije kose je izraženije od povlačenja frontotemporalne linije kose. Cijela prednja linija kose regresira prema nazad u obliku polukruga, nalik slovu C.

Tip U - Prednja linija kose povlači se posteriorno iza vertexa formirajući oblik konjske potkove, nalik slovu U.

Tip F - Ovo predstavlja opće smanjenje gustoće kose na cijelom vlasištu, bez obzira na prednju liniju kose. Obično je izraženiji na prednjem dijelu vlasišta

Tip V - Gubitak kose je izraženiji na vertexu nego u frontalnom području (6,7).

6. Dijagnostika

6.1. Anamneza

Tipična anamneza je kronični gubitak kose sa stanjivanjem uglavnom na frontalnim, parijetalnim regijama ili u području vertexa. Subjektivni simptomi su svrbež i trihodinija. Obiteljska anamneza obično je pozitivna na androgenu alopeciju. Odgovarajuća anamneza često pomaže isključiti druge uzroke gubitka kose poput telogenog efluvija. Potrebno je ispitati dijetne navike bolesnika, kako bi se isključio efluvij povezan s prehranom, navike poput pušenja, izlaganja ultraljubičastom zračenju, nošenja kape, vezanja kose u rep, trakcije kose, tikova vezanih uz kosu, kvalitete i duljina sna, hormonalna disfunkcija, druge akutne i kronične bolesti, stresne događaje (6).

6.2. Fizikalni pregled vlasišta i kose

Fizikalnom pregledom se procjenjuje koja su područja zahvaćena gubitkom kose. Vlasište je obično normalno kod androgene alopecije, no potrebno je pogledati ima li znakova upale, eritema, ljuskanja i ožiljaka. Pregled podrazumijeva kožu cijelog tijela jer se na taj način mogu uočiti znakovi hiperandrogenizma, seboreje, akne, hirsutizam, alopecije na drugim dijelovima tijela, promjene na noktima (8,9).

6.3. Test povlačenja kose

Test povlačenja je jednostavna metoda za procjenu ozbiljnosti gubitka kose. Oko 50-60 dlaka se uhvati između palca te kažiprsta i srednjeg prsta, nježno, ali čvrsto se povuku. Negativan test (ako ispadne pet ili manje dlaka/ manje od 10% dlaka) označava normalno ispadanje, dok pozitivan test (ako ispadne više od šest dlaka ili 10%) ukazuje na sigurno aktivno ispadanje dlake. Prije testa povlačenja kosa može biti oprana prije više od 24 sata. U bolesnika s androgenom alopecijom test je obično negativan, osim u aktivnoj fazi, i to samo na zahvaćenim mjestima kao što je frontalno područje. Difuzno pozitivan test povlačenja ukazuje na mogućnost druge dijagnoze poput telogenog efluvija (9).

6.4. Trihoskopija

Trihoskopija je metoda pregleda vlasišta pomoću dermatoskopa. Trihoskopija je koristan alat u dijagnostici androgene alopecije. Važna obilježja androgene alopecije na trihoskopiji su različitost promjera dlake veća od 20%, peripilarni znak (smečkasta koloracija u perifolikularnom području) i žute točke (posljedica nakupljanja loja i keratina). Rakowska i suradnici predložili su velike i male kriterije koji pomažu u trihoskopskom dijagnosticiranju androgene alopecije kod žena.

Veliki kriteriji su :

- (1) više od četiri žute točke na četiri slike (70-struko povećanje) u frontalnom području kod žena s androgenom alopecijom u usporedbi s telogenim efluvijem
- (2) manja prosječna debljina dlake u frontalnom području u usporedbi s okcipitalnim područjem (iz svake regije vlasišta potrebno je uzeti najmanje 50 vlasi za analizu)
- (3) više od 10% tankih dlačica (ispod 0,03 mm) u frontalnom području

Mali kriteriji uključuju povećani frontalni i okcipitalni omjer vlasi u androgenoj alopeciji:

- (1) omjer broja folikula iz kojih izlazi samo jedna vlas frontalno/okcipitalno je $>2:1$
- (2) omjer broja velus dlaka frontalno/okcipitalno je $> 1,5:1$
- (3) omjer perifolikularne diskoloracije frontalno/okcipitalno je $>3:1$.

Ispunjavanje dva velika kriterija ili jednog velikog i dva mala kriterija omogućuju dijagnosticiranje androgene alopecije kod žena na temelju trihoskopije (10).

6.5. Trihogram i fototrihogram

Trihogram je poluin vazivna metoda koja se koristi za određivanje broja vlasi u pojedinoj fazi ciklusa rasta dlake. Uključuje čupanje 50 do 100 vlasi s frontalnog i okcipitalnog područja, i ispitivanje pod mikroskopom. Od bolesnika se traži da pet dana prije pretrage ne peru kosu. Cilj je odrediti brzinu progresije gubitka kose utvrđivanjem koliko se kose nalazi u svakoj od tri faze ciklusa rasta dlaka, temeljem izgleda korijena dlake. Kod androgene alopecije omjer dlaka u anagenoj u odnosu na telogenu fazu je smanjen u frontalnom području, a okcipitalno je omjer najčešće uredan (11).

Fototrihogram je neinvazivna metoda koja uključuje fotografiranje definiranih područja za procjenu brzine rasta dlake, gustoće dlake i debljine stabljike dlake. Metode koje se mogu koristiti su fototrihogram s pojačanim kontrastom i automatizirani fototrihogram (Trichoscan). Za izvođenje testa, mala površina vlasišta (otprilike 1 cm²) se obrije i fotografira. Nakon 72 sata obrijano područje se ponovno fotografira, a kompjuter automatski analizira slike snimljene kamerom. Određuje se ukupan broj dlaka u ispitivanom području, gustoća dlaka po cm² te postotak terminalnih dlaka (debljina veća od 40 µm) i velus dlaka (debljina manja od 40 µm). Trihoscan tehnikom može se odrediti i postotak dlaka u anagenoj i telogenoj fazi. One dlake koje su izrasle nakon 72 sata klasificirane su kao anagene, a one koje nisu izrasle, klasificirane su kao telogene. Ova se metoda može koristiti za duže praćenje stanja bolesnika (12).

6.6. Laboratorijska ispitivanja

Glavni cilj laboratorijskih pretraga kod žena je isključiti bilo kakvu hormonalnu disfunkciju u podlozi, osobito bolest policističnih jajnika. Preporučeni testovi su - indeks slobodnog androgena, razina dehidroepiandrosteron-sulfata (DHEA-S) i razina prolaktina. Daljnji testovi mogu se razmotriti kako bi se isključila rjeđa stanja poput kongenitalne nadbubrežne hiperplazije. Značaj mjerenja serumskih razina feritina kod androgene alopecije nije jasan jer su različite studije dale proturječne rezultate, ali je važan za isključenje metaboličkog uzroka alopecije. Testiranje specifičnog antigena prostate prije početka liječenja finasteridom se savjetuje kod muškaraca starijih od 45 godina (6).

6.7. Biopsija vlasišta

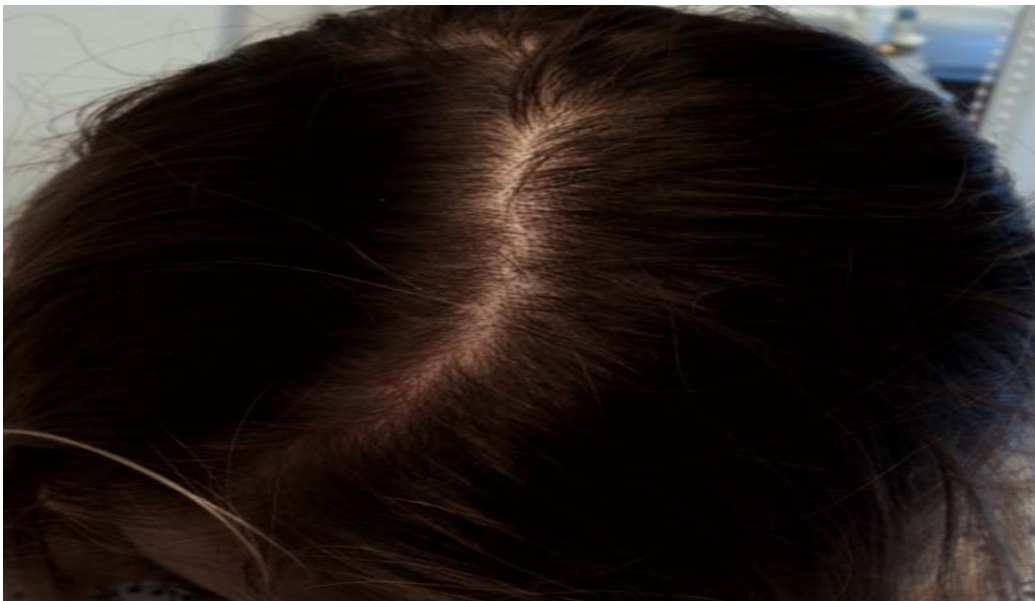Biopsija vlasišta se ne radi rutinski kod androgene alopecije jer je to invazivna metoda. Radi se u slučaju nejasne kliničke slike. Biopsija se uzima iz područja najzahvaćenijih gubitkom kose. Izbjegava se biopsija iz temporalnog područja jer to područje ima tendenciju minijaturizacije vlasi čak i u odsutnosti androgene alopecije. Tkivo se analizira horizontalnim i vertikalnim rezom. Omjer terminalnih i velus dlaka obično je veći od 7:1, dok je kod androgene alopecije obično manji od 3:1. Drugi važni nalazi koji se mogu vidjeti histopatološki kod androgene alopecije uključuju smanjen broj dlaka po jedinici površine i

minimalni perifolikularni infiltrat sa ili bez blage fibroze oko gornjeg dijela folikula (6).

7. Diferencijalne dijagnoze alopecija

7.1. Telogeni efluvij

Telogeni efluvij je neupalna akutna ili kronična alopecija koja obično zahvaća cijelo vlasište u oba spola djece, adolescenata i odraslih. Poremećaj prijelaza iz anagene faze u telogenu fazu može biti posljedica psihološkog stresa, akutne ili kronične bolesti, trudnoće ili nakon poroda, pothranjenosti odnosno metaboličkih razloga, sistemskih bakterijskih ili virusnih infekcija, kirurškog zahvata i lijekova, kao što su antikonvulzivi, antidepresivi, antikoagulansi, oralna hormonska kontracepcija i retinoidi. Telogeni efluvij nastaje približno tri tjedna nakon okidačkog događaja, obično je samoograničavajući i traje oko četiri do šest mjeseci (13).



Slika 2A. Akutni telogeni efluvij. Klinički se vidi prorijeđeno vlasište.
(Prof. Zrinjka Paštar, MD, PhD, specialist of dermatology and venereology. *Dentaderm.*)



Slika 2B. Dermatoskopski je nalaz nespecifičan, iz većine folikula izlazi jedna dlaka, dlake su nejednolike debljine, vide se velusne dlake; novorastuće dlake imaju široku bazu i oštre su na distalnom dijelu.

(Prof. Zrinjka Paštar, MD, PhD, specialist of dermatology and venereology. *Dentaderm.*)

Telogeni efluvij nastaje ako značajan broj anagenih dlaka prerano prestane rasti i uđe u katagenu fazu, a zatim u telogenu fazu te kosa pretjerano opada. Ako se okidač ne ponavlja, alopecija će nestati kako nova anagena kosa raste tijekom tri do šest mjeseci (13).

Telogeni efluvij obično se manifestira gubitkom kose na cijelom vlasištu. Prisutnost upale, ljuskanja, pustula ili ožiljaka nisu karakteristika telogenog efluvija, pozitivan je test povlačenja kose, a dermatoskopski se vidi veća varijabilnost u promjeru vlasi (13).

Telogeni efluvij obično se dijagnosticira klinički. Dodatne pretrage uključuju kompletnu krvnu sliku, serumski feritin, serumsko željezo i ukupni kapacitet vezanja željeza, TSH, fT3, fT4, protutijela na hormone štitne žlijezde, cink u serumu, titar antinuklearnih protutijela, vitamini D3, B3, B7, B9, B12, selen. U biopsiji vlasišta kod akutnog telogenog efluvija vidi se povećanje telogenih folikula s više od 15% koji ukazuje na telogeni efluvij, a s više od 25% potvrđuje na telogeni efluvij. Biopsija vlasišta je potrebna radi isključenja androgene alopecije kod žena i alopecije areate. Višestruke biopsije povećavaju dijagnostičku točnost

kroničnog telogenog efluvija, s omjerom anagena i telogena od 8:1 u usporedbi s 14:1 kod normalnih biopsija vlasišta (13).

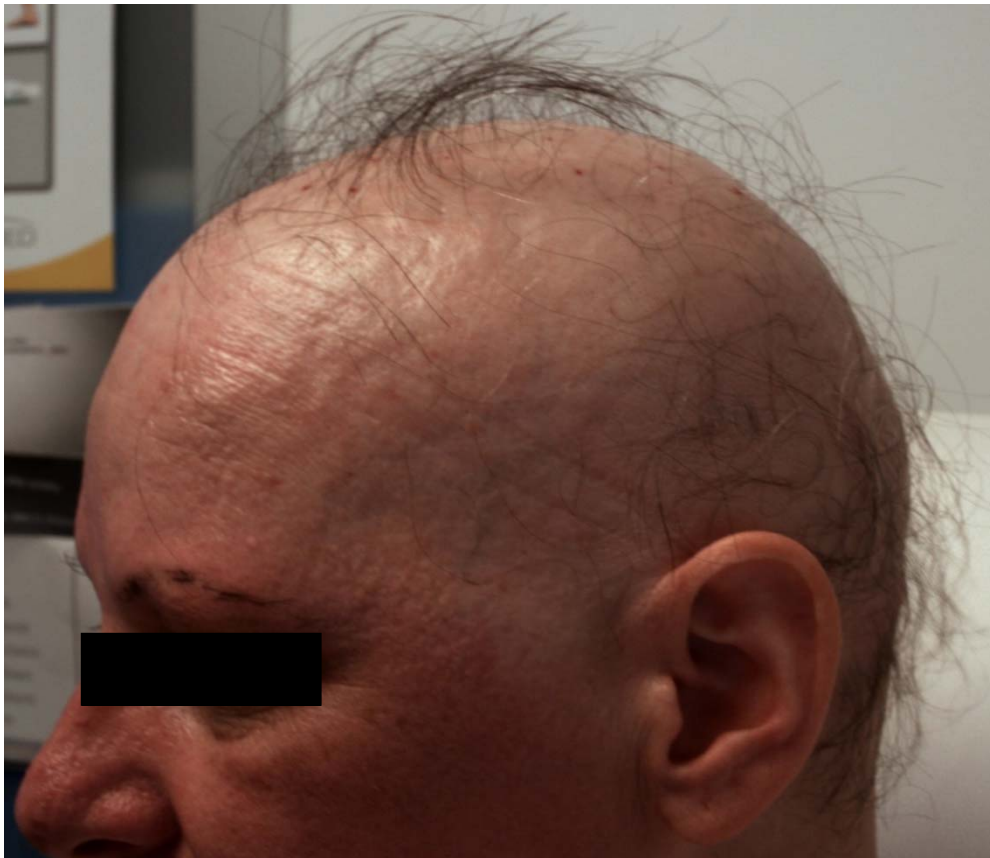Telogeni efluvij potpuno je reverzibilan, uz uklanjanje okidača i liječenje osnovnog poremećaja. Bitan aspekt liječenja je savjetovanje pacijenta o stanju i strpljivosti jer se ponovni rast može vidjeti tri do šest mjeseci nakon uklanjanja okidača, ali kozmetički značajan ponovni rast može potrajati 12 do 18 mjeseci (13). Telogeni efluvij i androgena alopecija mogu koegzistirati kod istog pacijenta (4).

7.2. Alopecia areata incognita

Alopecija areata obično predstavlja žarišno ispadanje dlaka u vlasištu ili drugdje na tijelu. Može se manifestirati kao difuzni gubitak kose, alopecija areata totalis, i potpuni gubitak svih dlaka na tijelu, alopecija areata universalis (14). Zahvaćenost okcipitalnog ruba vlasišta alopecijom naziva se ophiasis (5). Radi se o autoimunoj bolesti. U asocijaciji je s bolestima štitnjače, vitiligom ili atopijom (14).

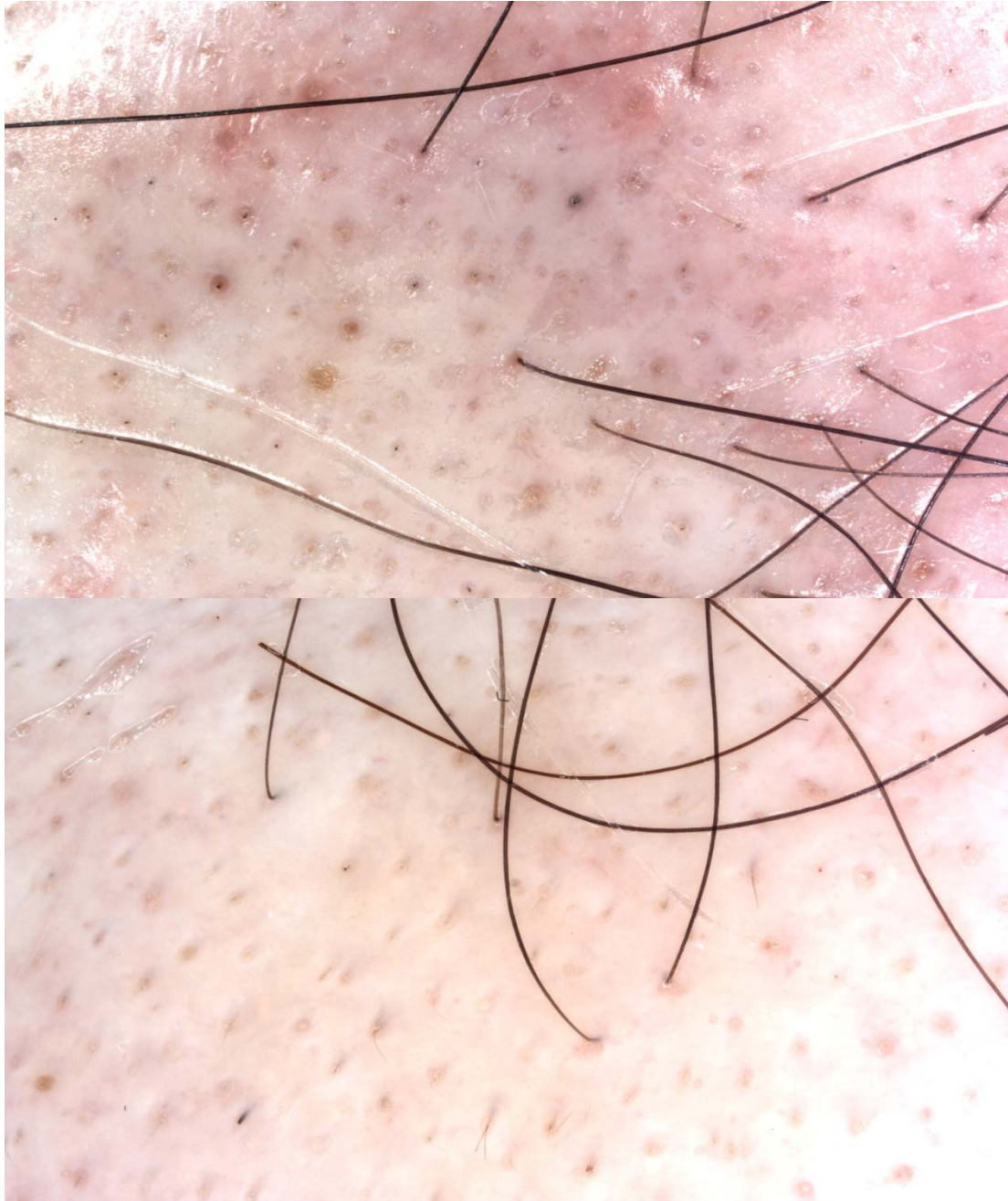
Alopeciju areatu incognitu prvi je put opisao Rebera 1987. To je podvrsta alopecije areate koja najčešće pogađa žene između 30 i 40 godina. Karakterizirana je akutnim i brzim difuznim gubitkom kose, bez tipičnih alopecičnih žarišta, u periodu od 2-4 tjedna i može dovesti do alopecije areate totalis ili universalis. Klinički je vlasište prorijeđeno, test povlačenja kose je izrazito pozitivan, dermoskopski se vidi znak uskličnika, žuti folikuli; uz održane folikule. Žuti folikuli odgovaraju proširenom ušću minijaturiziranih folikula dlake ispunjenih degeneriranim folikularnim keratinocitima i sebumom. Pojava «black dots» i velusne kose je znak smirivanja upale. Rebera i sur. sugeriraju da ako se alopecija areata pojavi u vlasištu zahvaćenom androgenom alopecijom u kojoj je ciklus dlake skraćen, uzrokujući smanjeni broj folikula s visokom mitotičkom aktivnošću i povećan broj folikula s niskom mitotičkom aktivnošću, vlasi mogu brzo prijeći u telogenu fazu umjesto da postanu distrofične. Stoga je ispadanje kose kod alopecije areate incognite telogeno, za razliku od difuzne alopecije areate gdje se vidi i ispadanje telogenih vlasi i anageni efluvij sa distrofičnim anagenim vlasima. Histopatološki se vide očuvani folikuli, smanjeni broj terminalnih folikula, mali terminalni folikuli i velusni/minijaturizirani folikuli; dilatirani infundibularni otvori začepljeni keratinom i sebumom (91,3%), s agregatima upalnog infiltrata oko minijaturiziranih folikula u gornjem dermisu (50%). Liječi se topičkim i

sistemskim lijekovima, kortikosteroidima, metotrexatom i biološkim lijekovima. Prognozu i porast kose nije moguće predvidjeti (15).



Slika 3A. Alopecia areata. Klinički se vidi alopecia totalis. Nagli gubitak kose u cijelom vlasištu u periodu od četiri tjedna.

(Prof. Zrinjka Paštar, MD, PhD, specialist of dermatology and venereology. *Dentaderm.*)



Slika 3B. Dermatoskopski se vide znakovi aktivnosti bolesti («black dots», znak uskličnika, slomljena kosa); neki dijelovi su u inaktivnoj fazi s žutim «dots», velusnom kosom i praznim folikulima; a na nekim mjestima se vide znakovi repopulacije (velusna kosa, «pigtail» i ravna novorastuća kosa).

(Prof. Zrinjka Paštar, MD, PhD, specialist of dermatology and venereology. *Dentaderm.*)

7.3. Frontalna fibrozirajuća alopecija

Frontalna fibrozirajuća alopecija je vrsta ožiljne alopecije. Često se smatra varijantom mličen planopapilarisa radi patohistoloških karakteristika. Klinički se vidi kao povlačenje frontalne linije kose, supraaurikularne i retroaurikularne linije kose, obrva i trepavica, blago perifolikularno ljuskanje oko terminalnih dlaka i odsutnost folikularnih otvora u područjima s gubitkom dlaka. Na licu se mogu vidjeti perifolikularne papule, a subjektivno je asimptomatska ili se navodi svrbež i bol (16). Poremećaj se može razlikovati od androgene alopecije kod muškaraca i žena po stvaranju cikatricijalnog tkiva u zahvaćenim područjima. Dijagnoza se utvrđuje karakterističnim kliničkim manifestacijama i trihoskopskim nalazom. Primarno pogađa žene u postmenopauzi, ali se vidi i kod muškaraca (13).

Ciljevi liječenja frontalne fibrozirajuće alopecije su zaustaviti ili odgoditi gubitak kose i napredovanje u alopecijskom području s ožiljcima (16,17).

7.4. Centralna centrifugalna cikatricijalna alopecija (CCCA)

Centralna centrifugalna cikatricijalna (ožiljna) alopecija, koja najčešće pogađa žene afričkog podrijetla, oblik je ožiljne alopecije koja često zahvaća vrh (vertex) vlasišta. Povezan je s genom PAD13, koji kodira enzim peptidil arginin deiminazu tipa III, zaslužan za formiranje korijena vlasi (14).

Obično se CCCA prvo pojavi kao mrlja stanjivanja kose koja napreduje. Širi se simetrično centrifugalno. Unutar zahvaćenih područja vide se otoci nezahvaćenih dlačica s politrihijom, pustule, eritem, osjetljivost, svrbež i perifolikularna hiperpigmentacija (14,18).

Histološki se vide smanjeni terminalni folikuli dlaka, folikularna fibroza i periinfundibularni infiltrati limfocita, te u kasnim stadijima gubitak lojnih žlijezda i folikula dlake i fibroza dermisa (17).

Glavni cilj liječenja CCCA je zaustaviti progresiju bolesti. Lokalni kortikosteroidi, inhibitori kalcineurina i intralezijski triamcinolon acetonid smanjuju upalni proces. Oralni antibiotici poput tetraciklina mogu usporiti aktivnost bolesti. Topički minoksidil je također indiciran (17).

7.5. Trihotilomanija

Trihotilomanija je svjesno ili nesvjesno čupanje i lomljenje kose. Promjene su smještene frontoparijetalno ili frontotemporalno, rijetko obrve trepavice i stidne dlake. U oštroograničenom alopecičnom žarištu su interfolikularni prostori uredni, bez upale, dlake su različite dužine i smjera rasta te slomljene (1,14). Češća je u djetinjstvu i u određenoj fazi odrastanja, a može biti tik i u sklopu kompulzivne neuroze (3).

7.6. Trakcijska alopecija

Trakcijska alopecija je traumatski gubitak kose nastao sekundarno zbog stalnog povlačenja kose. Nalazi se na rubovima vlasišta kao posljedica povlačenja kose uvijačima, četkom ili vezanjem konjskog repa (1). Iako je ovo neožiljna alopecija, dugotrajna trauma može dovesti do ožiljkastih promjena vlasišta (17). Detaljna anamneza može biti od pomoći u dijagnozi (14).

8. Liječenje

8.1. Lokalna terapija

8.1.1. Minoksidil

Prvi put predstavljen kao antihipertenzivni lijek 1970-ih, minoksidil se sada koristi diljem svijeta za različita stanja gubitka kose. To je prvi lijek odobren od strane FDA za androgenu alopeciju i koristi se i za druge dijagnoze kao što su središnja centrifugalna ožiljna alopecija, alopecija areata i telogeni efluvij, među ostalima. Minoksidil se pretvara u svoj aktivni metabolit, minoksidil sulfat, i djeluje kao snažan arteriolarni vazodilatator koji aktivira kalijeve kanale na glatkim mišićima periferne arterije, potičući proliferaciju stanica, i povećava faktor rasta vaskularnog endotela (VEGF) u stanicama dermalne papile na način ovisan o dozi, te stimulira proizvodnju prostaglandina E₂, što dovodi do povećanja trajanja anagene faze (19).

Minoksidil se obično dozira u 2% i 5% otopini minoksidila, s 1 mL dva puta dnevno za pacijente starije od 18 godina. Nuspojava je hipertrichoza zigomatične regije lica (19).

8.1.2. Finasterid

Finasterid spada u inhibitore 5α - reduktaze, čime se blokira pretvorba testosterona u aktivni oblik, dihidrotestosteron. Topički finasterid, od 0,25% do 1% nanosi se dva puta dnevno na vlasište. Nuspojave, svrbež vlasišta, peckanje, iritacija, kontaktni dermatitis i eritem, su rijetke nuspojave (19).

8.2. Peroralna terapija

8.2.1. Inhibitori 5 alfa reduktaze (finasterid i dutasterid)

Finasterid je inhibitor 5α -reduktaze tipa II, a dutasterid tipa I i II. Tip I nalazi se uglavnom u jetri, koži i vlasištu, dok tip II prevladava u prostati, genitourinarnom traktu i folikulu dlake (6).

Finasterid je odobren od strane Agencije za hranu i lijekove (FDA) za liječenje muške alopecije od 1997. g. Finasterid je dostupan u tabletama od 1 i 5 mg. Kod alopecije u muškaraca obično se propisuje 1 mg dnevno.

Također je kontraindiciran u trudnoći zbog feminizacije muških fetusa u nekoliko studija na životinjama (19).

Finasterid poboljšava rast kose unutar jedne godine liječenja, a dugotrajna primjena do 10 godina pokazala je značajan rast kose i njegova se učinkovitost ne smanjuje tijekom vremena. Nekoliko studija pokazalo je da pacijenti stariji od 30 godina imaju bolji rast kose od pacijenata mlađih od 30 godina. (19).

Moguće nuspojave su seksualna disfunkcija, promijenjeni libido, erektilna disfunkcija, ejakulacijska disfunkcija i ginekomastija. Neki pacijenti mogu imati trajne seksualne nuspojave tijekom najmanje tri mjeseca unatoč prestanku uzimanja lijeka. Finasterid ne povećava rizik od razvoja raka prostate visokog stupnja (19).

Dutasterid je inhibitor 5α -reduktaze tipa I i tipa II, i 100 puta jači u inhibiciji 5α -reduktaze tipa I u usporedbi s finasteridom i tri puta jači u inhibiciji 5α - reduktaze tipa II . Dutasterid je dostupan u tabletama od 0,5 mg kao lijek za androgenu alopeciju (19).

Dutasterid poboljšava rast kose unutar 12-24 tjedna, odnosno 6 mjeseci. Poput finasterida, nuspojave dutasterida uključuju seksualnu disfunkciju, promijenjeni libido, erektilnu disfunkciju, ejakulacijsku disfunkciju i ginekomastiju (19,20).

Također je moguća i intralezionarna primjena dutasterida, pri čemu je ograničena sistemska apsorpcija, a time i smanjena vjerojatnost nuspojava. Međutim, potrebno je više kliničkih ispitivanja za procjenu učinkovitosti i sigurnosti intralezionarne primjene dutasterida. Ova skupina lijekova je teratogena te je potrebno izabrati pacijente za tu terapiju, pacijente koji nemaju kontraindikaciju, upoznati ih s kontracepcijom za vrijeme terapije i šest mjeseci nakon prestanka terapije (21).

8.2.2. Minoksidil

Minoksidil je dostupan za peroralnu, topičku i intradermalnu primjenu. Oralni minoksidil također je pokazao jednaku učinkovitost kod žena u usporedbi s 5% lokalnom formulacijom. Pri peroralnoj primjeni moguće nuspojave su tahikardija, hirsutizam, hipertrihoza i edem donjih ekstremiteta. Nuspojave oralnog minoksidila tipično su ovisne o dozi i reverzibilne su smanjenjem doze ili prestankom uzimanja lijeka (19,20).

8.3. Intralezionarna primjena

8.3.1. Plazma bogata trombocitima

Plazma bogata trombocitima (PRP) još je jedan alternativni tretman za androgenu alopeciju. PRP je općenito indiciran za pacijente s ranim stadijem androgene alopecije. Plazma bogata trombocitima, koja sadrži brojne faktore rasta, zatim se ubrizgava u dermis u količini od 4-8 mL po zahvatu (20).

8.3.2. Mezoterapija

Mezoterapija ili lokalna intradermalna terapija je minimalno invazivna metoda koja uključuje ubrizgavanje terapijskih sredstava kao što su lijekovi i bioaktivne tvari u kožu. Primjenjuju se dutasterid, minoksidil, faktori rasta ili autologne suspenzije, matične stanice,

hijaluronska kiselina u puferiranoj bazi aminokiselina i polinukleotidi (22).

Putem intradermalnih injekcija, mezoterapija može povećati vrijeme zadržavanja terapijskih sredstava u zahvaćenom području, čime se omogućuje korištenje nižih doza i dužih intervala između sesija, što zauzvrat može poboljšati ishod liječenja i suradljivost pacijenta (22).

8.4. Transplantacija kose

Na transplantaciju kose odlučuju se pacijenti s neuspjehom farmakološkom terapijom ili oni koji su izgubili značajno veliku i nepovratnu površinu kose na tjemenu koja se može liječiti samo implantacijom novih dlaka u to područje ili koji su nestrpljivi s terapijskim učinkom. Najčešća indikacija za transplantaciju kose kod muškaraca i žena je androgena alopecija. Ako se postupak uspješno izvede, dobivase prirodan izgled kose i kod muškaraca i kod žena, a rezultati su trajni u više od 90% pacijenata s androgenom alopecijom. Transplantacija se može obaviti u ordinaciji s lokalnom anestezijom i traje nekoliko sati (20).

Postoje dvije vrste tehnika presađivanja kose: transplantacija folikularne jedinice (FUT) i ekstrakcija folikularne jedinice (FUE). Kod FUT tehnike sa donorske se regije izreže dio kože te se pod kontrolom mikroskopa razdijele pojedinačni transplantanti. Nakon toga slijedi implantacija transplantanta pri čemu se slijedi prirodan smjer rasta kose i pravilan razmak između transplantanata (19). Nedostatak FUT metode je da ostavlja linearni ožiljak u donorskoj regiji (6). FUE tehnika je minimalno invazivna tehnika transplantacije kose za čije je izvođenje potreban duži vremenski period u odnosu na FUT tehniku. FUE metodom se pojedinačni folikuli dlake ekstrahiraju i presađuju na područja vlasišta zahvaćena alopecijom, a sam proces je automatiziran i zamijenio je ručnu ekstrakciju. FUE je češći zbog svojih potencijalnih prednosti u usporedbi s FUT-om, kao što je povećani broj transplantata koji se mogu prikupiti, manje postoperativne boli i vremena zacjeljivanja te sposobnost ciljanja folikularnih skupina određene veličine i promjera vlasi. Međutim, FUE ima duže operativno vrijeme u usporedbi s FUT-om. Općenito, zdravi pacijenti s dovoljnom količinom gubitka kose na tjemenu, dovoljnom količinom donatorske kose i bez dokaza o ožiljnoj alopeciji izvrsni su kandidati za transplantaciju kose. Kontraindikacije za ovaj postupak uključuju pacijente s difuznom alopecijom, ožiljnom alopecijom, alopecijom areatom, nedovoljnim gubitkom kose, rijetkom dlakom donora i one s psihološkim

problemima kao što su poremećaj tjelesne dismorfije i trihotilomanija. Anksioznost i depresija nisu kontraindikacije za transplantaciju kose (19).

Nuspojave uključuju neželjenu reakciju na anesteziju, krvarenje, bol, edem, intraoperativnu ili postoperativnu bol i nezadovoljstvo pacijenata. Za FUE se mogu pojaviti problemi sa zacjeljivanjem rana, kao što je stvaranje keloidnih ili hipertrofičnih ožiljaka (20).

8.5. Laserska terapija

Još 1967. godine studija je pokazala da terapija svjetlom/laserom niske razine (LLLT) pomoću rubinskog lasera potiče rast dlake kod miševa. LLLT uređaji su odobreni od strane FDA, 2007. godine za muškarce i 2011. godine za žene kao mogući tretman za gubitak kose. LLLT potiče rast kose utječući na ciklus rasta dlake, koristeći specifične valne duljine između 650 nm i 1200 nm, s infracrvenim svjetlom, tijekom 15-20 minuta, tri puta tjedno tijekom 6 mjeseci (23).

Randomizirane studije otkrile su da LLLT može povećati promjer kose ili gustoće, s manjim nuspojavama poput suhe kože i iritacije vlasišta. Ova istraživanja podržavaju korištenje LLLT kao opciju liječenja androgene alopecije (23).

8.6. Kozmetički preparati i postupci

Ekstenzije za kosu, proteze i perike obično se koriste za kamuflažu androgene alopecije. Kombinacija kofeina, niacinamida, pantenola, dimetikona, akrilatnog polimera, ružmarina, lavande, timijana u topičkoj primjeni poboljšava i rast kose i promjer vlakana kose, odnosno dovodi do povećanog volumena kose pacijenata s prorijeđenom kosom (6).

Mikropigmentacija vlasišta je polutrajna kozmetičko medicinska metoda nadomještanja gubitka kose. Izvodi se odgovarajućim pigmentima na mjestima gdje je nekad bila kosa, imitirajući folikulu dlake. Na taj način dobije se vizualni utisak prave kose (23).

9. Uloga medicinske sestre/tehničara kod bolesnika s androgenom alopecijom

Medicinska sestra ima važnu ulogu kod pacijenta oboljelog od androgene alopecije, pružajući mu specifične postupke u zdravstvenoj njezi. Uzimanjem sestrinske anamneze i kontinuiranim promatranjem pacijenta, utvrđuje potrebe za zdravstvenom njegom, odnosno zadovoljava osnovne ljudske potrebe pacijenta kroz proces zdravstvene njege. Tu se podrazumijeva edukacija aplikacija preparata na vlasište, uzimanja lijekova, obavljanja mezoterapije i fotobiodinamske terapije. Osim toga, sudjeluje u svim dijagnostičkim i terapijskim postupcima te edukaciji, stoga mora biti educirana kako bi stručno djelovala. Kod oboljelih često dođe do razvoja anksioznog ili depresivnog poremećaja, pa je psihološka podrška pacijentu neophodna. Potrebno je dobro poznavanje komunikacijskih i tehničkih vještina, zbog čega se medicinska sestra mora trajno obrazovati i usavršavati u svojoj struci.

10. Zaključak

Androgena alopecija je česta dermatološka dijagnoza. Za dermatologa je važno objasniti pacijentu proces dijagnosticiranja, bolesti u asocijaciji i liječenja. Točna dijagnoza može optimizirati kliničko liječenje pacijenata i pomoći u smanjenju psihosocijalnog opterećenja. Terapijske mogućnosti su velike, ali u nekim slučajevima i ograničenog učinka te je stoga, androgena alopecija i dalje područje istraživanja. Medicinske sestre pomažu u edukaciji pacijenata o bolesti i očekivanim terapijskim ishodima, potiču suradljivost u liječenju te im pružaju psihološku podršku.

Obzirom da je androgena alopecija u asocijaciji s hipertenzijom, inzulinskom rezistencijom, hiperlipidemijom, metaboličkim sindromom i posljedičnom koronarnom bolesti i drugim ishemijskim bolestima, potrebno je osvijestiti pacijenta da djeluje preventivno na navedene bolesti. Nadalje, može dovesti do negativnih psihičkih posljedica, poput anksioznosti i depresije, u oba spola. Žene imaju veću vjerojatnost da će doživjeti štetne psihosocijalne posljedice, kao što su smanjeni društveni kontakti i nisko samopoštovanje, nego muškarci.

U idealnom slučaju, multidisciplinarni tim će raditi na izgradnji dugoročnih odnosa s pacijentom i njegovom obitelji, kako bi dosljedno pružalo liječenje, edukacija, psihološka i emocionalna podrška te kontinuirano praćenje pacijenata.

11. Literatura

1. Šitum M i sur. Dermatologija treće životne dobi. Zagreb: Medicinska naklada, 2017; 39-41.
2. Rassner G. Dermatologija. Jastrebarsko: Naklada Slap, 2000; 263-264.
3. Lipozenčić J i sur. Dermatovenerologija. Zagreb: Naklada zadro, 1999; 246-247.
4. Ho CH, Sood T, Zito PM. Androgenetic Alopecia. [Updated 2022 Oct 16]. In: StatPearls [Internet]. Treasure Island (FL): StatPearls Publishing; 2023 Jan-. Dostupno na: <https://www.ncbi.nlm.nih.gov/books/NBK430924/>
5. Lipozenčić J i sur. Dermatovenerologija. Zagreb: Medicinska naklada, 2004; 378-379.
6. Kaliyadan F, Nambiar A, Vijayaraghavan S. Androgenetic alopecia: An update. *Indian J Dermatol Venereol Leprol* 2013;79:613-625
7. Gupta M, Mysore V. Classifications of Patterned Hair Loss: A Review. *J Cutan Aesthet Surg*. 2016;9(1):3-12. doi:10.4103/0974-2077.178536
8. Singal A, Sonthalia S, Verma P. Female pattern hair loss. *Indian J Dermatol Venereol Leprol*. 2013;79(5):626-640. doi:10.4103/0378-6323.116732
9. Hillmann K, Blume-Peytavi U. Diagnosis of hair disorders. *Semin Cutan Med Surg*. 2009;28(1):33-38. doi:10.1016/j.sder.2008.12.005
10. Rakowska A, Slowinska M, Kowalska-Oledzka E, Olszewska M, Rudnicka L. Dermoscopy in female androgenic alopecia: method standardization and diagnostic criteria. *Int J Trichology*. 2009;1(2):123-130. doi:10.4103/0974-7753.58555
11. Galliker NA, Trüeb RM. Value of trichoscopy versus trichogram for diagnosis of female androgenetic alopecia. *Int J Trichology*. 2012;4(1):19-22. doi:10.4103/0974-7753.96080
12. Ramos PM, Miot HA. Female Pattern Hair Loss: a clinical and pathophysiological review. *An Bras Dermatol*. 2015;90(4):529-543. doi:10.1590/abd1806-4841.20153370
13. Al Aboud AM, Zito PM. Alopecia. In: *StatPearls*. Treasure Island (FL): StatPearls Publishing; April 16, 2023.
14. Tamashunas NL, Bergfeld WF. Male and female pattern hair loss: Treatable and worth treating. *Cleve Clin J Med*. 2021;88(3):173-182. Published 2021 Mar 1. doi:10.3949/ccjm.88a.20014
15. Asz-Sigall D, González-de-Cossio-Hernández AC, Rodríguez-Lobato E, Ortega-Springall MF, Vega-Memije ME, Arenas Guzmán R. Differential Diagnosis of Female-Pattern Hair Loss. *Skin Appendage Disord*. 2016;2(1-2):18-21. doi:10.1159/000445806

16. Brzezińska-Wcisło L, Rakowska A, Rudnicka L, et al. Androgenetic alopecia. Diagnostic and therapeutic recommendations of the Polish Dermatological Society. *Dermatology Review/Przegląd Dermatologiczny*. 2018;105(1):1-18. doi:10.5114/dr.2018.74162.
17. De Souza B, Tovar-Garza A, Uwakwe LN, McMichael A. Bitemporal Scalp Hair Loss: Differential Diagnosis of Nonscarring and Scarring Conditions. *J Clin Aesthet Dermatol*. 2021;14(2):26-33.
18. Gabros S, Masood S. Central Centrifugal Cicatricial Alopecia. [Updated 2022 May 8]. In: StatPearls [Internet]. Treasure Island (FL): StatPearls Publishing; 2023 Jan-. Dostupno na: <https://www.ncbi.nlm.nih.gov/books/NBK559187/>
19. Devjani S, Ezemma O, Kelley KJ, Stratton E, Senna M. Androgenetic Alopecia: Therapy Update. *Drugs*. 2023;83(8):701-715. doi:10.1007/s40265-023-01880-x
20. Nestor MS, Ablon G, Gade A, Han H, Fischer DL. Treatment options for androgenetic alopecia: Efficacy, side effects, compliance, financial considerations, and ethics. *J Cosmet Dermatol*. 2021;20(12):3759-3781. doi:10.1111/jocd.14537
21. Herz-Ruelas ME, Álvarez-Villalobos NA, Millán-Alanís JM, et al. Efficacy of Intralesional and Oral Dutasteride in the Treatment of Androgenetic Alopecia: A Systematic Review. *Skin Appendage Disord*. 2020;6(6):338-345. doi:10.1159/000510697
22. Gupta AK, Polla Ravi S, Wang T, Talukder M, Starace M, Piraccini BM. Systematic review of mesotherapy: a novel avenue for the treatment of hair loss. *J Dermatolog Treat*. 2023;34(1):2245084. doi:10.1080/09546634.2023.2245084
23. Ntshingila S, Oputu O, Arowolo AT, Khumalo NP, Androgenetic alopecia: an update, *JAAD International* (2023), doi: <https://doi.org/10.1016/j.jdin.2023.07.005>.