

Dijabetička retinopatija

Gović, Katarina

Undergraduate thesis / Završni rad

2023

Degree Grantor / Ustanova koja je dodijelila akademski / stručni stupanj: **University of Zadar / Sveučilište u Zadru**

Permanent link / Trajna poveznica: <https://um.nsk.hr/um:nbn:hr:162:172786>

Rights / Prava: [In copyright](#)/[Zaštićeno autorskim pravom.](#)

Download date / Datum preuzimanja: **2025-01-15**



Sveučilište u Zadru
Universitas Studiorum
Jadertina | 1396 | 2002 |

Repository / Repozitorij:

[University of Zadar Institutional Repository](#)



zir.nsk.hr



DIGITALNI AKADEMSKI ARHIVI I REPOZITORIJI

Sveučilište u Zadru

Odjel za zdravstvene studije
Sveučilišni preddiplomski studij sestrinstva



Katarina Gović

DIJABETIČKA RETINOPATIJA

Završni rad

Zadar, 2023.

Sveučilište u Zadru
Odjel za zdravstvene studije
Sveučilišni preddiplomski studij sestrinstva

DIJABETIČKA RETINOPATIJA

Završni rad

Studentica:
Katarina Gović

Mentor:
Dr sc. med. Samir Čanović, spec. oftalmolog

Zadar, 2023.



Izjava o akademskoj čestitosti

Ja, Katarina Gović, ovime izjavljujem da je moj završni rad pod naslovom Dijabetička retinopatija rezultat mojega vlastitog rada, da se temelji na mojim istraživanjima te da se oslanja na izvore i radove navedene u bilješkama i popisu literature. Ni jedan dio mojega rada nije napisan na nedopušten način, odnosno nije prepisan iz necitiranih radova i ne krši bilo čija autorska prava.

Izjavljujem da ni jedan dio ovoga rada nije iskorišten u kojem drugom radu pri bilo kojoj drugoj visokoškolskoj, znanstvenoj, obrazovnoj ili inoj ustanovi.

Sadržaj mojega rada u potpunosti odgovara sadržaju obranjenoga i nakon obrane uređenoga rada.

Zadar, 01. srpanj, 2023.

ZAHVALA

Zahvaljujem se svom mentoru dr sc. med. Samir Čanović, spec. oftalmolog na razumijevanju, susretljivosti, podršci i znanju koje mi je pružio pri izradi ovog diplomskog rada.

Hvala na tome.

KRATICE

CGM kontinuirani monitor glukoze

VEGF Vascular endothelial growth factor

LADA Latentni autoimuni dijabetes u odraslih

HbA1C Glikolizirani hemoglobin

SAŽETAK

Vrlo je važno poznavati simptome i znakove upozorenja za dugotrajne komplikacije dijabetesa kao što je dijabetička retinopatija. Ova komplikacija dovodi do gubitka vida, osjetila koje se ne može zamijeniti nijednim drugim osjetilom. Zbog velike važnosti vida za život i rad čovjeka vrlo je važno i da medicinske sestre imaju specifična znanja i edukacije u području oftalmologije.

Ključne riječi: Dijabetes, dijabetička retinopatija, mrežnica, liječenje dijabetičke retinopatije

SUMMARY

Diabetic retinopathy

It is very important to know the symptoms and warning signs for long-term complications of diabetes such as diabetic retinopathy. This complication leads to the loss of sight, a sense that cannot be replaced by any other sense. Due to the great importance of vision for human life and work, it is also very important that nurses have specific knowledge and education in the field of ophthalmology.

Key words: Diabetes, diabetic retinopathy, retina, treatment of diabetic retinopathy

SADRŽAJ

Uvod	1
1. Anatomija oka	2
1.1. Protektivni dijelovi oka	3
1.2. Dijelovi očne jabučice	3
1.3. Vanjska očna ovojnica.....	4
1.4. Srednja očna ovojnica.....	5
1.5. Unutarnja očna ovojnica.....	5
1.5.1. Slojevi mrežnice	6
2. Diabetes mellitus	9
2.1. Prevalencija Diabetes mellitusa.....	9
2.2. Mehanizam nastanka Diabetes mellitusa.....	10
2.2. Vrste diabetesa.....	11
2.3. Komplikacije Diabates Mellitusa	13
2.3.1. Akutne komplikacije dijabetesa.....	13
2.3.2. Dugotrajne komplikacije dijabetesa	14
2.4. Dijagnostika diabetes mellitusa.....	15
2.5. Liječenje diabetes mellitusa.....	16
3. Dijabetička retinopatija.....	18
3.1. Patofiziologija dijabetičke retinopatije.....	18
3.2. Simptomi dijabetičke retinopatije.....	20
3.3. Stadiji dijabetičke retinopatije	21
3.4. Dijagnostika dijabetičke retinopatije	22
4. Liječenje dijabetičke retinopatije.....	25
4.1. Liječenje injekcijama.....	25
4.2. Laserski tretman	27
4.3. Vitrektomija.....	28
4.4. Novija istraživanja u području dijabetičke retinopatije.....	28
5. Uloga medicinske sestre kod dijabetičke retinopatije	29
5.1. Važnost oftalmoloških medicinskih sestara	29
5.2. Uloga medicinske sestre u primarnoj očnoj skrbi	32
5.3. Prevencija dijabetičke retinopatije.....	32
Popis literature.....	36
Popis slika.....	38
ŽIVOTOPIS	39

Uvod

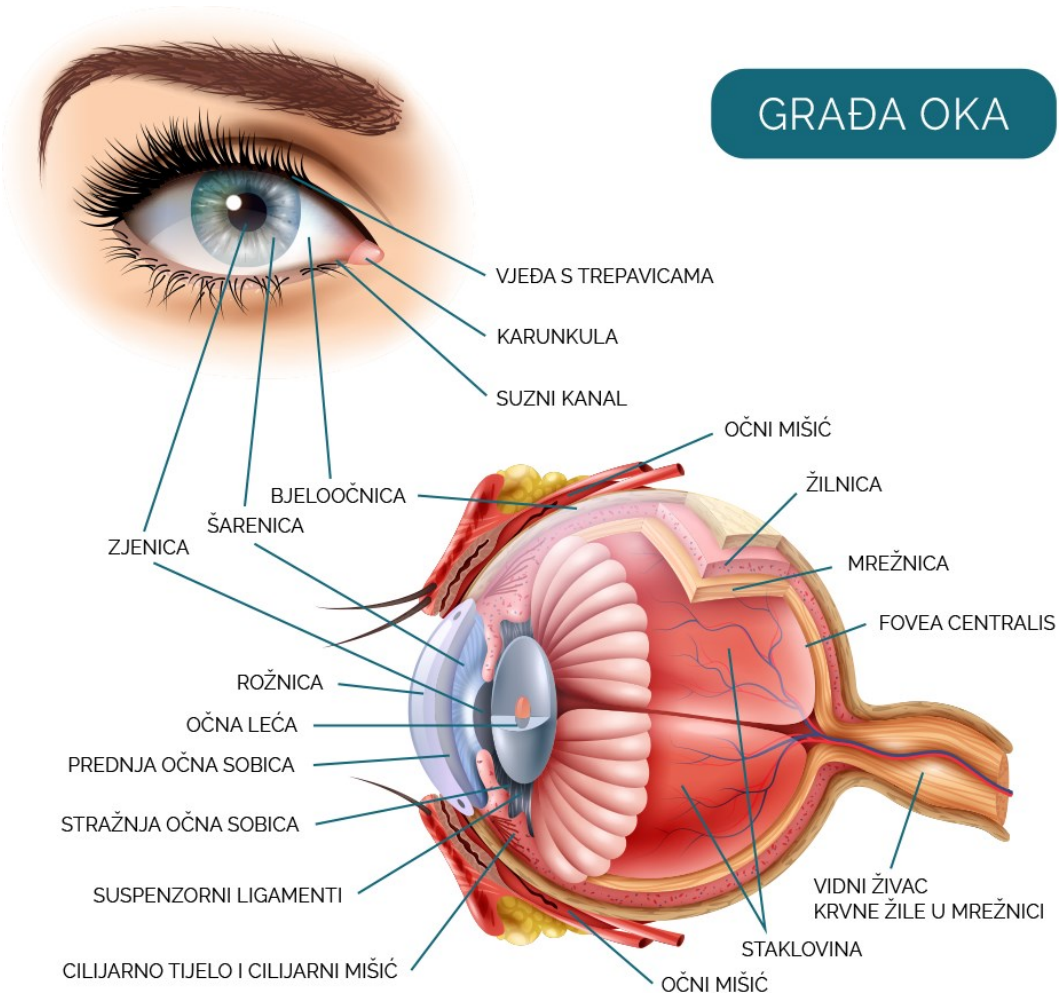
Dijabetes je kronična bolest koja se javlja ili kada gušterača ne proizvodi dovoljno inzulina ili kada tijelo ne može učinkovito koristiti inzulin koji proizvodi. Inzulin je hormon koji regulira glukozu u krvi. Dijabetes se može liječiti, a njegove posljedice izbjeći ili odgoditi dijetom, tjelesnom aktivnošću, lijekovima te redovitim pregledima i liječenjem komplikacija.

Ovaj završni rad se i bavi komplikacijom dijabetesa. Dijabetička retinopatija je stanje oka koje može uzrokovati gubitak vida i sljepoću kod ljudi koji imaju dijabetes. Utječe na krvne žile u retini. Vid je jedno od najvažnijih osjetila. Oči rade od trenutka kada se probudimo do trenutka kada ih zatvorimo da bi zaspali. Primaju tone informacija o svijetu oko nas — oblicima, bojama, pokretima i još mnogo toga. Zatim šalju informacije mozgu na obradu kako bi mozak znao što se događa izvan tijela.

Dijabetička retinopatija glavni je uzrok gubitka vida koji se može spriječiti kod radno sposobnog stanovništva i veliki globalni zdravstveni problem. Uzrokovana je kroničnom hiperglikemijom, koja također predisponira pacijente sa šećernom bolešću za niz drugih očnih komplikacija uključujući dijabetički makularni edem, infekcije oka, dijabetičku kataraktu i komplikacije suhog oka i rožnice. Očne komplikacije šećerne bolesti mogu značajno utjecati na kvalitetu života ljudi, stoga su potrebni redoviti očni pregledi sa stajališta dijagnoze dijabetesa, kao i multidisciplinarni timski pristup kako bi se te komplikacije rano prepoznale, učinkovito kontrolirale i pomogle pacijentima u postizanju kontrole glikemije.

1. Anatomija oka

Oči su jedan od najvažnijih organa u tijelu. Zdrav par očiju znači jasan vid, koji igra važnu ulogu u svakodnevnom životu i kvaliteti iskustava. Ljudi imaju binokularni vid, što znači da oba oka stvaraju jednu kombiniranu sliku. Optičke komponente stvaraju sliku, koju mozak dalje percipira i interpretira putem povezujućih neurona. (Cerovski, 2012).



Slika 1 Građa oka

Izvor: <https://www.mojeoko.hr/savjeti-za-zdrave-oci/njega-oka/gradja-oka>

1.1. Protektivni dijelovi oka

Orbita

Orbita je parni koštani prostor oblika položene četverostrane piramide, smješten iznad maksilarnog sinusa i iznad prednje lubanjske šupljine. Zidove orbite čini sedam kostiju: frontalna, jagodična, gornja čeljust, suzna kost, klinasta kost, nepčana kost i etmoidna kost.

Vjeđe i trepavice

Kapak štiti prednji dio oka. Kapak pomaže u održavanju oka čistim i vlažnim otvaranjem i zatvaranjem nekoliko puta u minuti. To se zove treptanje i radi se o voljnoj i nevoljnoj radnji, što znači da se može treptati kad se god poželi, ali se događa i bez da o tome uopće razmišljamo. Kapak također ima sjajne reflekse, koji su automatski odgovori tijela, koji štite oko. Kada, na primjer, uđemo u jako svjetlo, kapci se čvrsto stisnu kako bi zaštitili oči dok se ne prilagode svjetlu. Također kapci se automatski zatvaraju kako bi zaštitili oko od moguće opasnosti. Trepavice skupa s kopcima sprječavaju ulaz prljavštine i drugih neželjenih stvari u oko.

Spojnica

Spojnica je tanak, proziran sloj tkiva koji prekriva prednji dio oka, uključujući bjeloočnicu i unutarnju stranu očnih kapaka. Spojnica sprječava bakterije i strani materijal da dođu iza oka. (Cerovski, 2012).

1.2. Dijelovi očne jabučice

Sadržaj očne jabučice čine očna vodica, leća i staklasto tijelo. Najveći dio oka nalazi se iza leće i naziva se staklasto tijelo. Staklasto tijelo čini dvije trećine volumena oka i daje oku njegov oblik. Ispunjeno je bistrim materijalom nalik želeu koji se zove staklasto tijelo. Leća je zakrivljena struktura u oku koja savija svjetlost i fokusira je za mrežnicu kako bi lakše vidjeli slike. Kristalna leća, prozirni disk iza šarenice, fleksibilna je i mijenja oblik kako bi pomogla da se vidi predmete na različitim udaljenostima. Starenjem leća može postati slabija ili oštećena. Budući da leća mijenja oblik kako bi se

fokusirala na slike blizu ili daleko, može oslabjeti i možda neće raditi tako dobro kasnije u životu. Kristalna leća je prozirni, bikonveksni sloj oka koji se uglavnom sastoji od proteina. Čak 60% mase leće čine proteini — koncentracija je veća od gotovo bilo kojeg drugog tkiva u tijelu (Hejtmancik JF, Shiels A., 2015).

Četiri strukture čine kristalnu leću:

- Kapsula
- Epitel
- Korteks
- Jezgra.

Sastavljena od kolagena i proteina, leća zapravo nema izravnu krvnu ili živčanu opskrbu. Umjesto toga, oslanja se na očnu vodicu - prozirnu tekućinu između leće i rožnice - koja joj daje energiju i odnosi otpadne proizvode. Leća raste kako se stari, teži oko 65 miligrama pri rođenju, 160 miligrama do 10. godine i 250 miligrama do 90. godine. Leća se zadeblja i savija kako bi uz pomoć cilijarnih mišića propuštala svjetlost od rožnice do mrežnice. Cilijarno tijelo proizvodi očnu vodicu. Leću drže na mjestu zonularna vlakna ili zonule koje se protežu od cilijarnog tijela.

1.3. Vanjska očna ovojnica

Bjeloočnica

Bijeli dio očne jabučice naziva se bjeloočnica. Bjeloočnica je napravljena od čvrstog materijala i ima važnu zadaću pokrivanja većeg dijela očne jabučice. Bjeloočnicu je vanjski omotač očne jabučice. Na bjeloočnici se mogu vidjeti linije koje izgledaju poput sitnih ružičastih niti. To su krvne žile, sićušne cjevčice koje dovode krv do bjeloočnice.

Rožnica

Rožnica je prozirni sloj na prednjoj i središnjoj strani oka. Nalazi se neposredno ispred šarenice. Rožnica čini 1/5 očne ovojnice, prozirna je, nema krvnih ni limfnih žila, hranjive tvari dobiva putem očne vodice.

Ima 5 slojeva a živčana vlakna dopiru do prednjeg epitelnog sloja. Rožnice sudjeluje u fokusiranju svjetlosti u oko (Pavišić, 1971).

1.4. Srednja očna ovojnica

Šarenica

Šarenica je prstenasto tkivo sa središnjim otvorom koje se naziva zjenica. Ima prsten od mišićnih vlakana oko zjenice koji, kada se skupe, uzrokuju sužavanje zjenice. To se događa pri jakom svjetlu. Drugi skup mišićnih vlakana zrači prema van iz zjenice.

Cilijarno tijelo

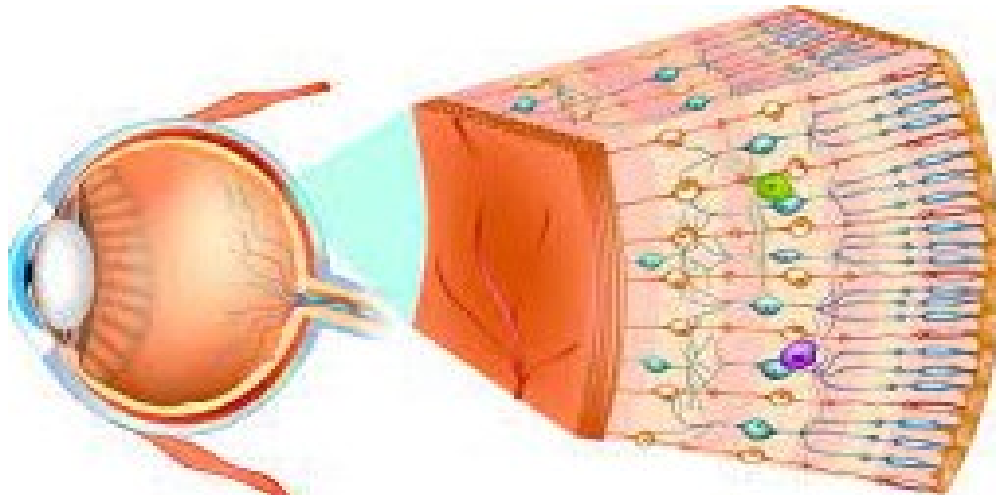
Leća je ovješena u oku snopom vlakana. Ta su vlakna pričvršćena na mišić koji se naziva cilijarno tijelo. Ima nevjerovatan posao mijenjanja oblika leće. Kada se gleda stvari izbliza, leća postaje deblja kako bi fokusirala ispravnu sliku na mrežnicu. Kada se stvari gleda daleko, leća postaje tanja.

Žilnica

Žilnica, horoidea, sadrži vezivna tkiva, a nalazi se između mrežnice i bjeloočnice. Ljudska žilnica je najdeblja na krajnjem stražnjem dijelu oka (0,2 mm), dok se u vanjskim područjima sužava na 0,1 mm. (Cerovski, 2012).

1.5. Unutarnja očna ovojnica

Mrežnica



Slika 2 Grada mrežnice

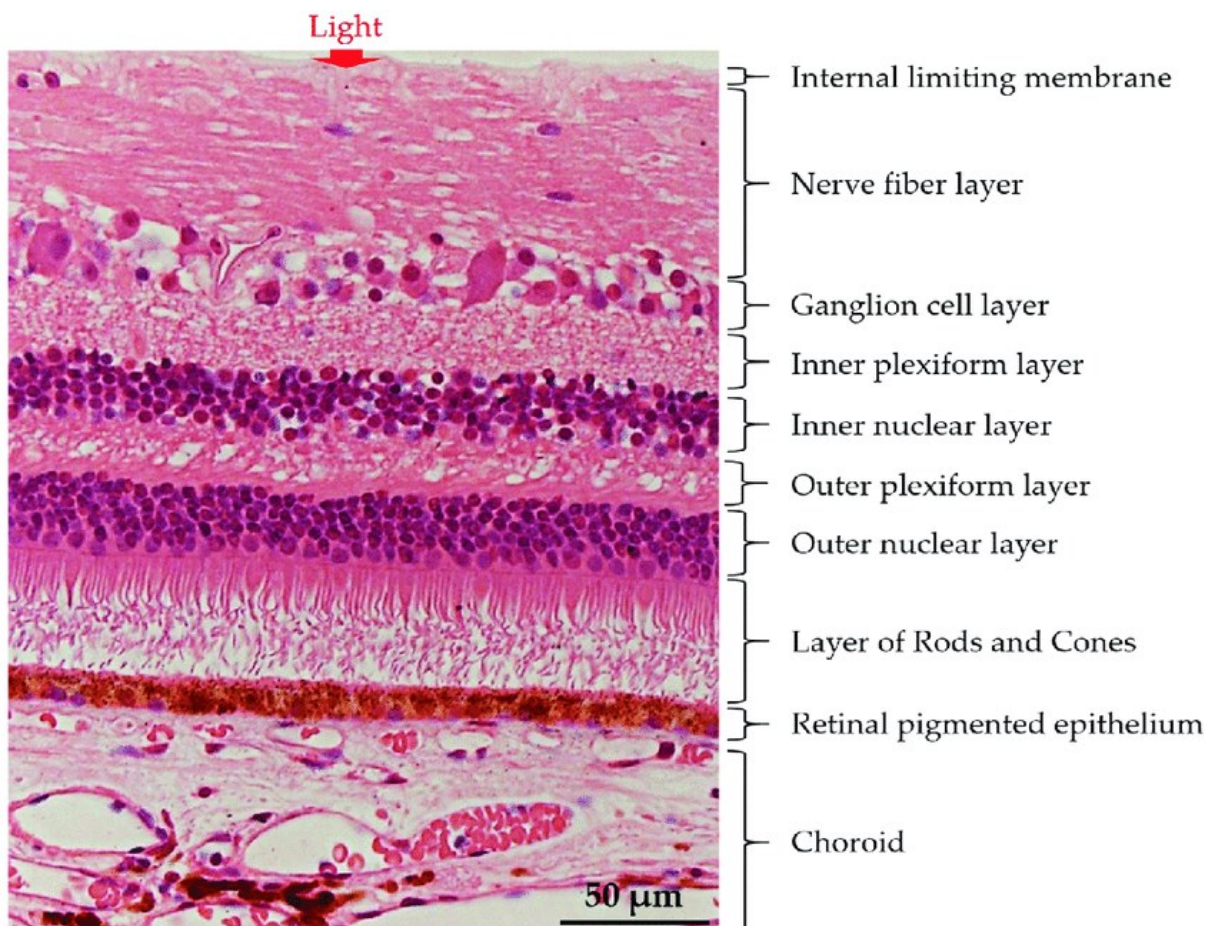
Izvor: <https://www.optometrija.net/anatomija-oka/mreznica/>

Mrežnica se sastoji od dvije vrste fotoreceptorskih stanica: štapića i čunjića. (Cerovski, 2012).

Mrežnica je sloj fotoreceptorskih stanica i glija stanica unutar oka koji hvata dolazne fotone i prenosi ih duž neuronskih putova kao električne i kemijske signale za mozak da percipira vizualnu sliku. Slojevite je građe te sadržava fotoosjetilne stanice koje pretvaraju vizualne informacije u živčane impulse. Mrežnica je dio središnjeg živčanog sustava, a sadrži optički dio od 10 slojeva i slijepi dio.

1.5.1. Slojevi mrežnice

Mrežnica se, dijeli na deset različitih slojeva.



Slika 3 Slojevi mrežnice

Izvor: https://www.researchgate.net/figure/The-basic-retinal-structure-Histological-appearance-of-choroid-and-retinal-layers-The_fig1_318758129

Slojevi su opisani redosljedom od najunutarnjih slojeva bliže zjenici do slojeva dalje prema stražnjem dijelu i periferiji očne jabučice:

- Unutarnja ograničavajuća membrana – najunutarnji sloj mrežnice koji tvori glatku granicu naspram staklastog tijela koje ispunjava staklenu komoricu oka. Periferna granica ovog sloja sastoji se od Müllerovih glijalnih stanica, koje funkcioniraju za održavanje retinalne homeostaze podupiranjem retinalne laminacije i podržavanjem drugih stanica.
- Sloj živčanih vlakana mrežnice – sloj koji se sastoji od aksona ganglijskih stanica mrežnice pomiješanih s astrocitima i izdacima Mullerovih stanica. Unutarnja ograničavajuća membrana služi kao bazalna lamina za stanice sloja živčanih vlakana retine.
- Sloj ganglijskih stanica – sloj tijela ganglijskih stanica koje izbacuju svoje aksone, da bi na kraju formirale vidni živac.
- Unutarnji pleksiformni sloj – ovaj sloj je mjesto gdje aksoni bipolarnih stanica sinapsiraju na ganglijske stanice. Dendriti amakrinih stanica također sinapsiraju u ovoj zoni i funkcioniraju u modulaciji električne vodljivosti između bipolarnih stanica i ganglijskih stanica.
- Unutarnji nuklearni sloj – sloj sastavljen od staničnih tijela bipolarnih stanica, horizontalnih stanica i amakrinih stanica. Bipolarne stanice funkcioniraju kao kanali koji prenose i kodiraju različite sinaptičke ulaze iz fotoreceptorskih stanica u ganglijske stanice.
- Vanjski pleksiformni sloj – područje gdje projekcije fotoreceptorskih stanica sinapsiraju s dendritima stanica koje se nalaze u unutarnjem nuklearnom sloju.
- Vanjski nuklearni sloj – sloj koji sadrži stanična tijela štapića i čunjića.
- Vanjska ograničavajuća membrana – područje koje se sastoji od praznih spojeva između fotoreceptorskih stanica i Mullerovih stanica; odvaja stanična tijela štapića i čunjića od njihovih unutarnjih i vanjskih segmenata.
- Fotoreceptorski sloj – područje koje se sastoji od unutarnjih i vanjskih segmenata štapića i čunjića. Vanjski segmenti fotoreceptora sastoje se od diskova vezanih za membranu koji sadrže pigmente osjetljive na svjetlost kao što je rodopsin koji

je neophodan za fototransdukciju. Unutarnji segmenti sadrže obilje mitohondrija potrebnih za zadovoljenje visokih metaboličkih zahtjeva fotoreceptorskih stanica.

- Retinalni pigmentni epitel – najudaljeniji retinalni sloj koji se proteže širinom jedne stanice smješten između neuralne retine i Bruchove membrane, uz visoko vaskularizirani sloj žilnice. Retinalni pigmentni epitel pridonosi krvno-retinalnoj barijeri zajedno s endotelom retinalnih žila i ima mnoge funkcije uključujući transport iona i vode te izlučivanje faktora rasta i citokina. Stanice ovog sloja se miješaju s vanjskim segmentima štapića i čunjića. Ova blizina omogućuje recikliranje sve-trans-retinala natrag u 11-cis-retinal i njegovu isporuku natrag u čunjiće i štapiće da se ponovno koriste za fototransdukciju. Ove stanice su ključne u podršci i održavanju i fotoreceptorskih stanica i endotela kapilara (Nguyen i sur, 2022).

2. Diabetes mellitus

Dijabetes je stanje koje se javlja kada je šećer u krvi previsok zbog problema u proizvodnji inzulina u gušterači ili zbog problema neregiranju tijela na inulin iako ga gušterača proizvodi dovoljno. Većina oblika dijabetesa je kronična, a svi oblici se mogu kontrolirati lijekovima i/ili promjenom načina života.

2.1. Prevalencija Diabetes mellitusa

Diabetes mellitus jedna je od najbrže rastućih kroničnih bolesti u svijetu prema Svjetskoj zdravstvenoj organizaciji. Predviđa se da će Diabetes mellitus dramatično porasti u nadolazećim desetljećima, s procijenjenih 382 milijuna u 2013. Na 592 milijuna do 2035. Približno 37,3 milijuna ljudi u Sjedinjenim Državama ima dijabetes, što je oko 11% stanovništva. Dijabetes se sve češće javlja u zemljama s niskim i srednjim prihodima (Gračner, 2020).

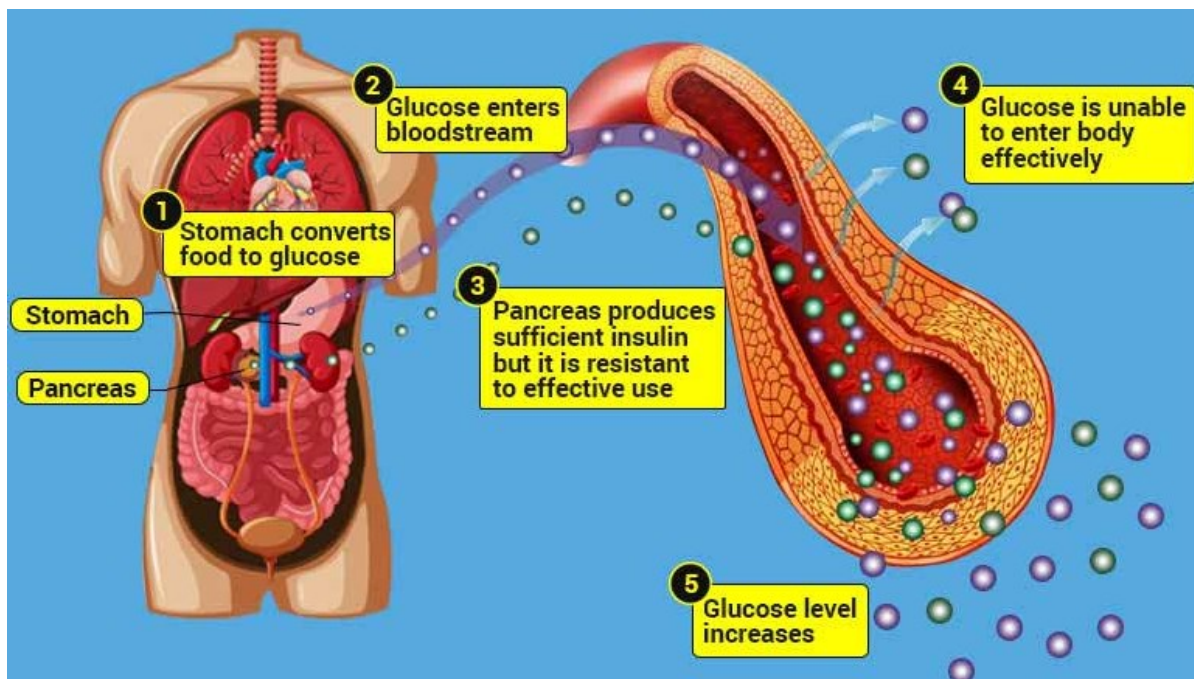
U 2019. dijabetes je bio izravan uzrok 1,5 milijuna smrti, a 48% svih smrti uzrokovanih dijabetesom dogodilo se prije dobi od 70 godina. Još 460 000 smrtnih slučajeva od bolesti bubrega uzrokovano je dijabetesom, a povišena glukoza u krvi uzrokuje oko 20% kardiovaskularnih smrti¹.

Između 2000. i 2019. zabilježen je porast od 3% u dobno standardiziranim stopama smrtnosti od dijabetesa. U zemljama nižeg srednjeg dohotka stopa smrtnosti od dijabetesa porasla je za 13%.

¹ Global Burden of Disease Collaborative Network. Global Burden of Disease Study 2019. Results. Institute for Health Metrics and Evaluation. 2020 (<https://vizhub.healthdata.org/gbd-results/>).

2.2. Mehanizam nastanka Diabetes mellitusa

Glukoza uglavnom dolazi iz ugljikohidrata u hrani i pićima. Krv prenosi glukozu do svih stanica tijela kako bi je iskoristili za energiju. Kada je glukoza u krvotoku, potrebna joj je pomoć inzulina da stigne do svog konačnog odredišta. Ako gušterača ne proizvodi dovoljno inzulina ili ga tijelo ne koristi pravilno, glukoza se nakuplja u krvotoku, uzrokujući visoku razinu šećera u krvi (hiperglikemiju). S vremenom stalno visoka razina glukoze u krvi može uzrokovati zdravstvene probleme, poput bolesti srca, oštećenja živaca i problema s očima.



Slika 4 Mehanizam nastanka Diabetes mellitusa tipa 1

Izvor: <https://medicoinfo.org/diabetes-mellitus/>

Uzroci dijabetesa mogu biti:

- Inzulinska rezistencija: Dijabetes tipa 2 uglavnom nastaje zbog inzulinske rezistencije. Inzulinska rezistencija se događa kada stanice u mišićima i jetri ne reagiraju na inzulin kako bi trebale. Nekoliko čimbenika pridonosi različitim

stupnjevima inzulinske rezistencije, uključujući pretilost, nedostatak tjelesne aktivnosti, prehranu, hormonsku neravnotežu, genetiku i određene lijekove.

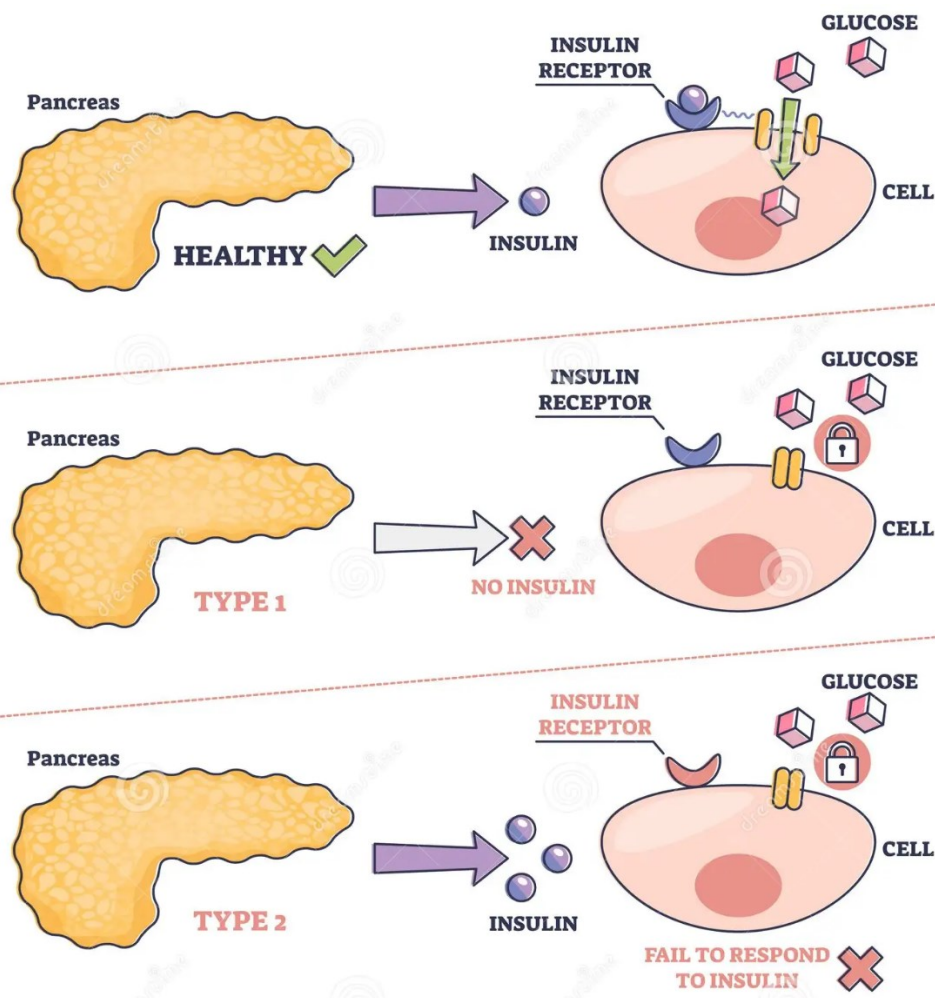
- Autoimuna bolest: Dijabetes tipa 1 i Latentni autoimuni dijabetes u odraslih nastaju kada imunološki sustav napada stanice koje proizvode inzulin u gušterači.
- Hormonska neravnoteža: Tijekom trudnoće posteljica otpušta hormone koji uzrokuju inzulinsku rezistenciju. Može se razviti gestacijski dijabetes ako gušterača ne može proizvesti dovoljno inzulina da prevlada inzulinsku rezistenciju. Druga stanja povezana s hormonima poput akromegalije i Cushingovog sindroma također mogu uzrokovati dijabetes tipa 2.
- Oštećenje gušterače: fizičko oštećenje gušterače zbog stanja, operacije ili ozljede može utjecati na njegovu sposobnost stvaranja inzulina, što rezultira dijabetesom tipa 3c.
- Genetske mutacije: Određene genetske mutacije mogu uzrokovati Dijabetes mladih s početkom zrelosti i neonatalni dijabetes.
- Dugotrajna uporaba određenih lijekova također može dovesti do dijabetesa tipa 2, uključujući lijekove za HIV/AIDS i kortikosteroide.

2.2. Vrste diabetesa

Postoji nekoliko vrsta dijabetesa. Najčešći oblici uključuju:

- **Dijabetes tipa 2:** Kod ovog tipa tijelo ne proizvodi dovoljno inzulina i/ili stanice tijela ne reagiraju normalno na inzulin (inzulinska rezistencija). Ovo je najčešći tip dijabetesa. Uglavnom pogađa odrasle, ali mogu je imati i djeca.
- **Predijabetes:** Ovaj tip je faza prije dijabetesa tipa 2. Razina glukoze još nije dovoljno visoka da bi službeno bio dijagnosticiran dijabetes tipa 2.
- **Dijabetes tipa 1:** Ovaj tip je autoimuna bolest u kojoj imunološki sustav napada i uništava stanice gušterače koje proizvode inzulin iz nepoznatih razloga. Do 10% ljudi imaju dijabetes imaju tip 1. Najčešće je dijagnosticiran u djece i mlađih osoba iako se može pojaviti u svakoj dobnoj skupini.

- **Gestacijski dijabetes:** Ovaj se tip razvija kod nekih žena tijekom trudnoće. Gestacijski dijabetes obično nestaje nakon trudnoće. Međutim, gestacijski dijabetes, izlaže većem riziku od razvoja dijabetesa tipa 2 kasnije u životu (Vrhovac i sur, 2008).



Slika 5 Razlika tipova dijabetesa

Izvor: <https://www.dreamstime.com/diabetes-mellitus-as-high-blood-sugar-metabolic-illness-outline-diagram-chronic-pancreas-insulin-control-failure-glucose-level-image223364457>

Ostali tipovi dijabetesa uključuju:

- **Dijabetes tipa 3c:** Ovaj oblik dijabetesa događa se kada gušterača doživi oštećenje (osim autoimunog oštećenja), što utječe na sposobnost proizvodnje inzulina. Uklanjanje gušterače (pankreatektomija) također rezultira tipom 3c.

- **Latentni autoimuni dijabetes u odraslih:** Poput dijabetesa tipa 1, i ovaj oblik je rezultat autoimune reakcije, ali se razvija mnogo sporije od tipa 1. Osobe s dijagnozom LADA obično su starije od 30 godina.
- **Dijabetes mladih s početkom zrelosti** se naziva i monogeni dijabetes, događa se zbog nasljedne genetske mutacije koja utječe na to kako tijelo proizvodi i koristi inzulin. Trenutno postoji više od 10 različitih vrsta. Pogađa do 5% osoba s dijabetesom i obično se javlja u obiteljima.
- **Neonatalni dijabetes:** Ovo je rijedak oblik dijabetesa koji se javlja unutar prvih šest mjeseci života. To je također oblik monogenog dijabetesa. Oko 50% beba s neonatalnim dijabetesom ima doživotni oblik koji se naziva trajni neonatalni dijabetes melitus. Za drugu polovicu, stanje nestaje unutar nekoliko mjeseci od početka, ali se može vratiti kasnije u životu. To se naziva prolazni neonatalni dijabetes melitus.
- **Krhki dijabetes:** Krhki dijabetes je oblik dijabetesa tipa 1 koji je obilježen čestim i teškim epizodama visokih i niskih razina šećera u krvi. Naziva se i labilni dijabetes.

2.3. Komplikacije Diabates Mellitusa

Dijabetes može dovesti do akutnih (iznenadnih i teških) i dugotrajnih komplikacija uglavnom zbog ekstremno ili dugotrajno visokih razina šećera u krvi.

2.3.1. Akutne komplikacije dijabetesa

Akutne komplikacije dijabetesa koje mogu biti opasne po život uključuju:

- **Hiperosmolarno hiperglikemijsko stanje:** Ova komplikacija uglavnom pogađa osobe s dijabetesom tipa 2. To se događa kada je razina šećera u krvi vrlo visoka (preko 600 miligrama po decilitru ili mg/dL) tijekom duljeg razdoblja, što dovodi do ozbiljne dehidracije i zbunjenosti. Zahtijeva hitan medicinski tretman.
- **Ketoacidoza povezana s dijabetesom:** Ova komplikacija uglavnom pogađa osobe s dijabetesom tipa 1 ili nedijagnosticiranim tipom 1. To se događa kada tijelo nema dovoljno inzulina. Ako tijelo nema inzulin, ne može koristiti glukozu za

energiju, pa umjesto toga razgrađuje mast. Ovaj proces na kraju oslobađa tvari zvane ketoni, koji krv čine kiselim. To uzrokuje otežano disanje, povraćanje i gubitak svijesti što zahtijeva hitan medicinski tretman.

- Ozbiljno niska razina šećera u krvi označava razina šećera u krvi ispod raspona koji je normalan za zdravu osobu.
- Teška hipoglikemija je vrlo niska razina šećera u krvi. Uglavnom pogađa osobe s dijabetesom koje koriste inzulin. Znakovi uključuju zamagljen ili dvostruki vid, nespretnost, dezorijentaciju i napadaje. Potrebno je hitno liječenje glukagonom i/ili medicinska intervencija (Vrhovac i sur, 2008).

2.3.2. Dugotrajne komplikacije dijabetesa

Razine glukoze u krvi koje ostaju visoke predugo mogu oštetiti tkiva i organe tijela. To je uglavnom zbog oštećenja krvnih žila i živaca.

Kardiovaskularni problemi (srce i krvne žile) najčešći su tip dugotrajne komplikacije dijabetesa. Ostale komplikacije dijabetesa su:

- Oštećenje živaca (neuropatija), koje može uzrokovati obamrlost, trnce i/ili bol.
- Nefropatija, koja može dovesti do zatajenja bubrega ili potrebe za dijalizom ili transplantacijom.
- Retinopatija, koja može dovesti do sljepoće.
- Patološka stanja stopala povezana s dijabetesom.
- Infekcije kože.
- Amputacije.
- Seksualna disfunkcija zbog oštećenja živaca i krvnih žila, kao što je erektilna disfunkcija ili suhoća vagine.
- Gastropareza.
- Gubitak sluha.
- Problemi s oralnim zdravljem, kao što je bolest desni (parodontoza).

Život s dijabetesom također može utjecati na mentalno zdravlje. Ljudi s dijabetesom imaju dva do tri puta veću vjerojatnost da će imati depresiju nego ljudi bez dijabetesa a većina slučajeva ostaje nedovoljno dijagnosticirana.

Važan aspekt za dijabetičara bio bi razumijevanje zajedničkog podrijetla dijabetesa i depresije te svijest o ovom prilično čestom komorbiditetu, kako bi se poboljšali ishodi obje bolesti. (Bădescu i sur, 2016).

2.4. Dijagnostika diabetes mellitusa

Liječnici dijagnosticiraju dijabetes provjerom razine glukoze u krvi. Sljedeći testovi mogu mjeriti razinu šećera u krvi:

- Test glukoze u krvi natašte: Za ovaj test se ne jede niti pije ništa osim vode (natašte) najmanje osam sati prije testa. Budući da hrana može uvelike utjecati na šećer u krvi, ovaj test omogućuje liječniku da vidi bazalni šećer u krvi.
- Nasumični test glukoze u krvi: "Nasumični" znači da se može raditi ovaj test u bilo kojem trenutku, bez obzira na post.
- A1c: Ovaj test, također nazvan HbA1C ili test glikoliziranog hemoglobina, daje prosječnu razinu glukoze u krvi u posljednjih dva ili tri mjeseca.
- Za probir i dijagnosticiranje gestacijskog dijabetesa, potreban je oralni test tolerancije glukoze.

Rezultati testa obično pokazuju postoji li dijabetes, predijabetes ili dijabetes.

Tip	Nivo glukoze u krvi (mmol/dL)		HbA _{1c}	
	Natašte	Nakon obroka	%	mmol/mol
Normalno	<7.8	<7.8	4.0-6.0	20.2-42.1
Predijabetes/narušena tolerancije glukoze	>7.8-11.0	>7.8-11.0	6.1-6.4	43.2-46.4
Dijabetes	>11.1	>11.1	>6.5	>47.5

Slika 6 Vrijednosti glukoze u krvi

Izvor: <https://www.diabeteswhatsnext.com/ba/bs/o-dijabetesu/sta-je-dijabetes-tip-2.html>

2.5. Liječenje diabetes mellitusa

Dijabetes je složeno stanje pa njegovo liječenje uključuje nekoliko strategija. Osim toga, dijabetes na svakoga utječe drugačije, pa su planovi liječenja vrlo individualizirani.

Četiri glavna aspekta upravljanja dijabetesom uključuju:

- Praćenje glukoze u krvi ključno je za utvrđivanje koliko dobro funkcionira trenutni plan liječenja. Daje informacije o tome kako upravljati dijabetesom na dnevnoj, a ponekad čak i na bazi svakog sata. Svoje razinese može pratiti čestim provjerama pomoću mjerača glukoze i/ili kontinuiranog monitora glukoze (CGM).
- Oralni lijekovi za dijabetes: Oralni lijekovi za dijabetes pomažu reguliranju i kontroliranju razine šećera u krvi kod ljudi s dijagnozom dijabetesa, ali još uvijek proizvode nešto inzulina - uglavnom ljudi s dijabetesom tipa 2 i predijabetesom. Osobe s gestacijskim dijabetesom također mogu trebati oralne lijekove. Metformin je najčešći.
- Inzulin: Osobe s dijabetesom tipa 1 moraju si ubrizgavati sintetski inzulin kako bi živjele i upravljale dijabetesom. Nekim osobama s dijabetesom tipa 2 također je potreban inzulin. Postoji nekoliko različitih vrsta sintetskog inzulina. Četiri glavna načina na koje se može uzimati inzulin uključuju injekciju inzulina sa štrcaljkom (injekciju), inzulinske olovke, inzulinske pumpe i brzodjelujući inhalacijski inzulin.
- Dijeta: planiranje obroka i odabir zdrave prehrane ključni su aspekti upravljanja dijabetesom, jer hrana uvelike utječe na šećer u krvi. Ako se uzima inzulin, brojenje ugljikohidrata u hrani i piću koje se konzumira veliki je dio upravljanja. Količina ugljikohidrata koju se pojede određuje koliko je inzulina potrebno u obrocima. Zdrave prehrabene navike također mogu pomoći u kontroli težine i smanjenju rizika od srčanih bolesti.

- Tjelovježba: Tjelesna aktivnost povećava osjetljivost na inzulin (i pomaže u smanjenju otpornosti na inzulin), stoga je redovita tjelovježba važan dio liječenja za sve osobe s dijabetesom (Vrhovac i sur, 2008) .

Ne može se spriječiti autoimune i genetske oblike dijabetesa. Ali postoje neki koraci koje se može poduzeti kako bi smanjili rizik od razvoja predijabetesa, dijabetesa tipa 2 i gestacijskog dijabetesa, uključujući:

- Hraniti se zdravo, poput mediteranske prehrane.
- Biti fizički aktivni, 30 minuta dnevno barem pet dana u tjednu.
- Raditi na postizanju zdrave težine.
- Kontrola stresa.
- Ograničiti unos alkohola.
- Dovoljno spavati.
- Prestati pušiti.
- Uzimati lijekove prema uputama liječnika kako bi kontrolirali postojeće čimbenike rizika za bolesti srca.

Važno je napomenuti da postoje neki čimbenici rizika od dijabetesa koje se ne može promijeniti, kao što su genetika/obiteljska povijest, dob i rasa (Vrhovac i sur, 2008).

3. Dijabetička retinopatija

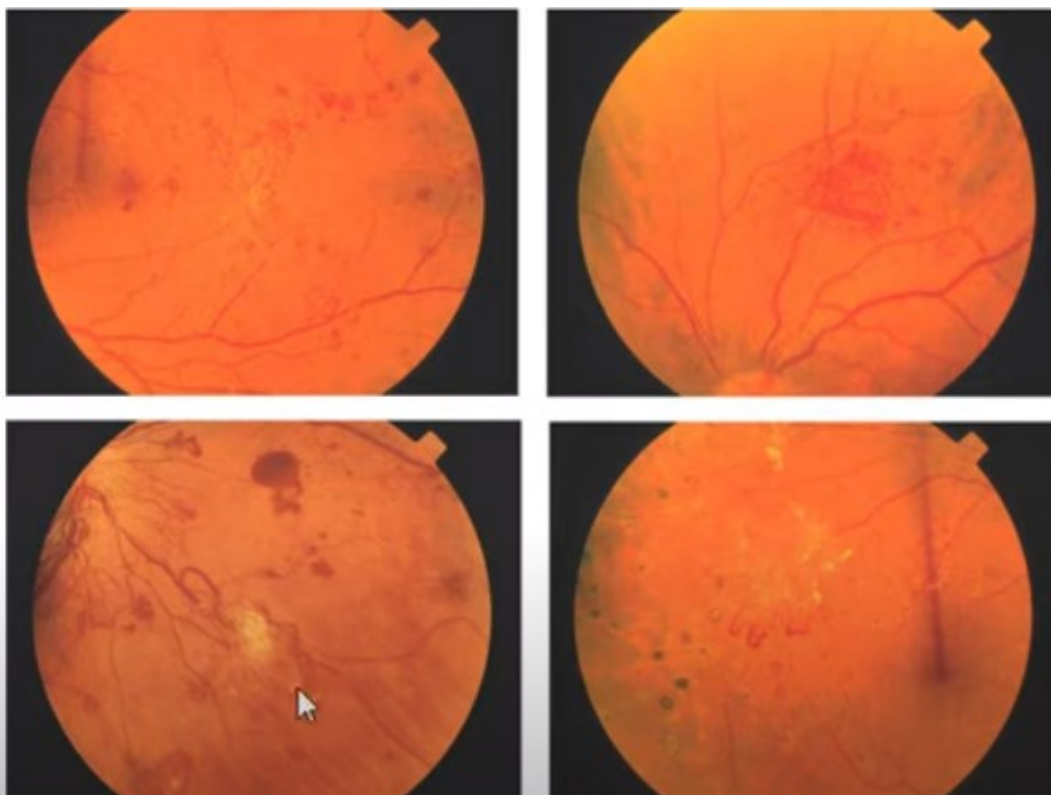
Dijabetička retinopatija se navodi kao najčešća mikrovaskularna komplikacija dijabetesa i jedan je od glavnih uzroka gubitka vida radno sposobnih osoba u razvijenim zemljama. Prevalencija retinopatije povećava se s trajanjem dijabetesa, a usko je povezana i s prisutnošću hiperglikemije, hipertenzije, hiperlipidemije, trudnoće, nefropatija i anemije.

Dijabetička retinopatija je uzrokovana visokim šećerom u krvi zbog dijabetesa. Dijabetes dovodi do promjena na krvnim žilama u cijelom tijelu. Oštećenje očiju počinje kada hiperglikemija mijenja sitne krvne žile koje se nalaze u mrežnici uzrokujući curenje tekućine ili krvarenje.

3.1. Patofiziologija dijabetičke retinopatije

Mrežnica je metabolički aktivno tkivo, tako da u patogenezi dijabetičke retinopatije vodeću ulogu imaju različiti biokemijski, imunološki i genetski čimbenici. Patofiziološke odlike dijabetičke retinopatije su poremećaj autoregulacije retinalnog krvotoka odnosno poremećaja protoka krvi kroz mrežnicu. Karakteristične kliničke promjene nastaju kao posljedica razvoja četiri procesa:

- formiranja mikroaneurizmi,
- povećanja propusnosti krvnih žila,
- okluzije kapilara te
- neovaskularne i fibrozne proliferacije.

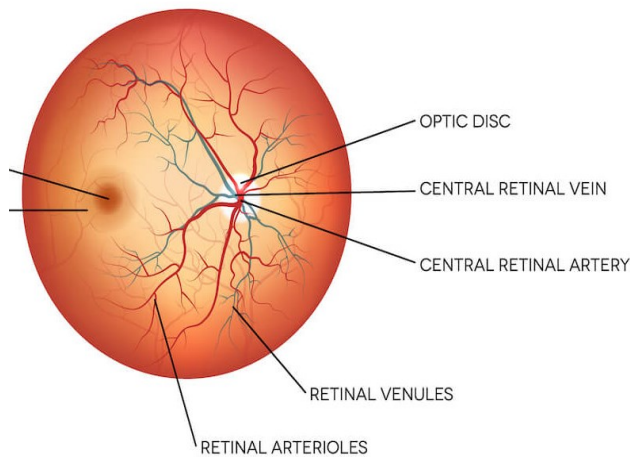


Slika 7 Neovaskularizacija

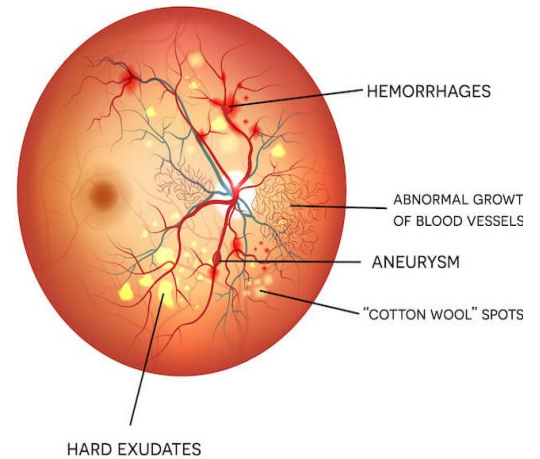
Izvor: <https://www.youtube.com/watch?v=IWspTG9wIsU>

Dijabetička retinopatija se prema kliničkoj slici dijeli na neproliferativnu i proliferativnu. Dijabetička makulopatija predstavlja prisutnost edema s tvrdim eksudatima (fokalna, difuzna, eksudativna) ili ishemije (ishemična makulopatija) u makularnom području, a može biti prisutna i kod neproliferativne i proliferativne dijabetičke retinopatije. Glavni uzročnici gubitka vida u bolesnika sa šećernom bolesti su dijabetička makulopatija i proliferativna dijabetička retinopatija. Dijagnoza dijabetičke retinopatije i makulopatije postavlja se pregledom očne pozadine, nakon širenja zjenica, direktnom ili indirektnom oftalmoskopijom, fotografijama fundusa u boji, flouoresceinskom angiografijom, optičkom koherentnom tomografijom i drugim metodama (Kaštelan, 2009).

NORMAL RETINA



DIABETIC RETINOPATHY



Slika 8 Razlika zdravog oka i oka s dijabetičkom retinopatijom

Izvor: <https://www.news-medical.net/health/Diabetic-eye-disease-diabetic-retinopathy-stages.aspx>

3.2. Simptomi dijabetičke retinopatije

Rane faze dijabetičke retinopatije obično nemaju simptome. Neki ljudi primjećuju promjene u svom vidu, poput problema s čitanjem ili gledanjem udaljenih predmeta. Ove promjene su prolazne.

U kasnijim fazama bolesti, krvne žile u retini počinju stvarati promjene u staklastom tijelu. Ako se to dogodi, mogu se vidjeti tamne, plutajuće mrlje ili pruge koje izgledaju poput paučine. Ponekad mrlje nestanu same od sebe - ali važno je odmah pristupiti liječenju. Bez liječenja mogu nastati ožiljci u stražnjem dijelu oka. Krvne žile također mogu ponovno početi krvariti ili se krvarenje može pogoršati.

Dijabetička retinopatija može dovesti do drugih ozbiljnih očnih bolesti:

- Dijabetički makularni edem. S vremenom će razviti ga oko 1 od 15 osoba s dijabetesom. Nastaje kao posljedica povećane propustljivosti krvnih žila u makuli propuštanja tekućine u makuli (dio mrežnice potreban za oštar, središnji vid). To uzrokuje zamagljen vid.

- Neovaskularni glaukom. Dijabetička retinopatija može uzrokovati izrastanje abnormalnih krvnih žila iz mrežnice i spriječiti istjecanje tekućine iz oka. To uzrokuje jednu vrstu glaukoma (skupina očnih bolesti koje mogu uzrokovati gubitak vida i sljepoću).
- Odvajanje mrežnice. Dijabetička retinopatija može uzrokovati stvaranje ožiljaka u stražnjem dijelu oka. Kada ožiljci povlače mrežnicu oka, to se naziva trakcijsko odvajanje mrežnice (trakcijska ablacija).

Što dulje traje dijabetes mellitus rizik za pojavu komplikacija u oku se povećava. S vremenom će više od polovice ljudi s dijabetesom razviti dijabetičku retinopatiju. Rizik od razvoja dijabetičke retinopatije se smanjuje kontroliranjem dijabetesa. Žene s dijabetesom koje zatrudne - ili žene koje razviju gestacijski dijabetes - imaju visok rizik od dobivanja dijabetičke retinopatije. Ako žena ima dijabetes i trudna je, treba obaviti kompletan oftalmološki pregled – pregled sa proširenjem zjenice (Vrhovec, 2008).

3.3. Stadiji dijabetičke retinopatije

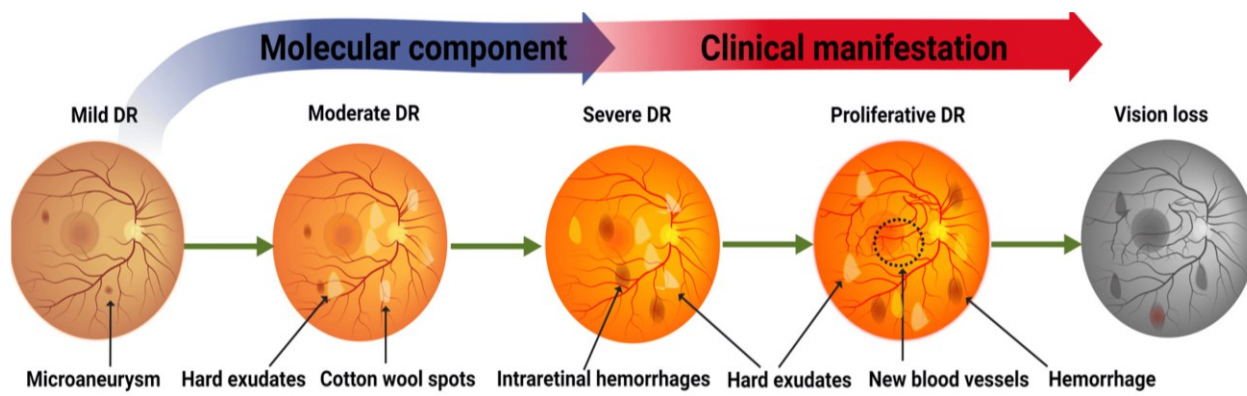
Mogu se razlikovati četiri stanja dijabetičke retinopatije.

Stadij 1: Blaga neproliferativna dijabetička retinopatija - Ovo je najraniji stadij dijabetičke retinopatije, karakteriziran sličnim proširenjima krvnih žila mrežnice. Ova proširenja poznata su kao mikroaneurizme. Ove mikroaneurizme mogu uzrokovati istjecanje male količine tekućine u okolno tkivo, izazivajući promjene u makuli. Unatoč tome, u početku nema jasnih simptoma koji bi ukazivali na problem.

Stadij 2: Umjeren neproliferativna dijabetička retinopatija - U ovoj fazi sitne krvne žile dodatno se mijenjaju, blokirajući protok krvi u mrežnicu i sprječavaju pravilnu prehranu. Ova faza će uzrokovati vidljive promjene u makuli manifestirajući se zamućenjem vida.

Stadij 3: Teška neproliferativna dijabetička retinopatija - Tijekom ove faze, veći dio krvnih žila u mrežnici postaje promjenjen što uzrokuje značajno smanjenje protoka krvi u ovom području. Smanjenje protoka krvi (hipoksija) postaje triger faktor za rast novih krvnih žila u mrežnici.

Stadij 4: Proliferativna dijabetička retinopatija - U ovom uznapredovalom stadiju bolesti, nove krvne žile nastavljaju rasti u mrežnici. Ove krvne žile, koje su tanke i slabe i sklone krvarenju, uzrokuju stvaranje ožiljnog tkiva unutar oka. Novonastalo ožiljno tkivo može dovesti do trakcione ablacije mrežnice. Odvojena mrežnica obično rezultira zamućenjem, smanjenjem vidnog polja, pa čak i posljedičnom trajnom sljepoćom (Čupak, 2004).



Slika 9 Stadiji dijabetičke retinopatije

Izvor: <https://www.mdpi.com/1422-0067/24/5/4408>

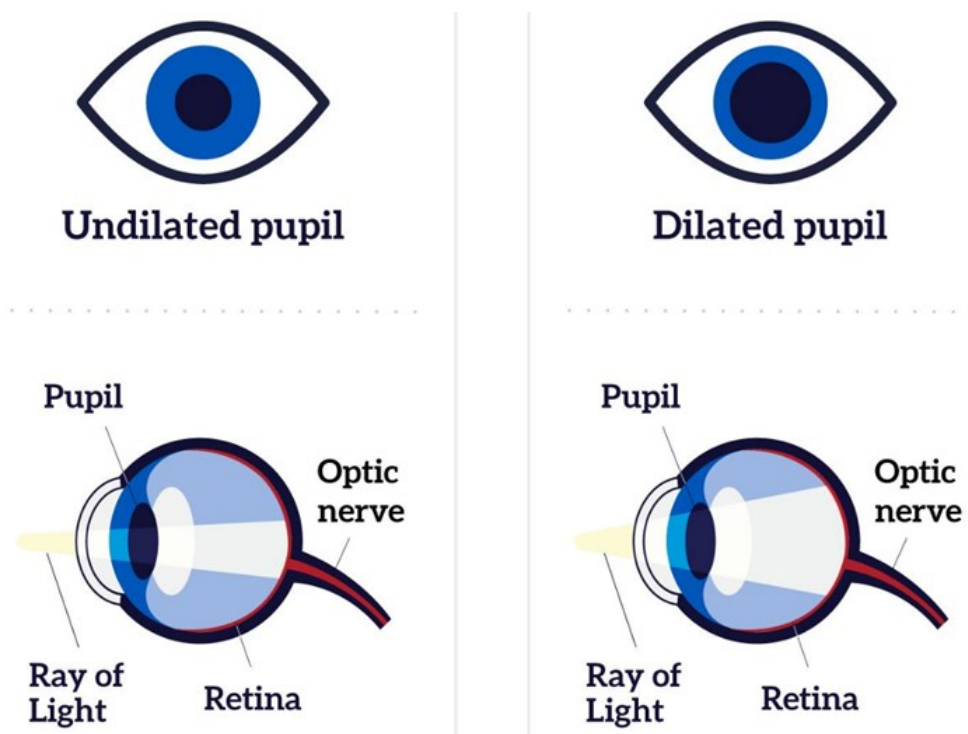
3.4. Dijagnostika dijabetičke retinopatije

Ako imate dijabetes, vrlo su važne redovite ofraltmološke kontrole jer mogu zaustaviti ili usporiti daljnje napredovanje bolesti a samim time i sprječiti sljepoću.

Pregled oka na proširenu zjenicu

Pregled je jednostavan i bezbolan — oftalmološka medicinska sestra priprema pacijenta kapajući kapi za proširenje zjenice, a zatim liječnik provjerava stanje oka. Širenje zjenica pomaže liječniku da vidi unutrašnjost oka i provjeri postojanje potencijalnih problema u očima, uključujući dijabetičku retinopatiju, glaukom i makularnu degeneraciju povezanu sa starenjem (AMD). Nekoliko sati nakon dilatacijskog očnog pregleda, vid može biti mutan i pacijent može biti osjetljiv na svjetlo.

Pregled oka širenjem zjenice je jedini način da se rano otkriju očne bolesti, kada ih je lakše liječiti i prije nego što uzrokuju gubitak vida. Prije širenja zjenica oftalmolog provjerava vidnu oštrinu oka tj postojanje problema poput kratkovidnosti ili dalekovidnosti. Većina ljudi s dijabetesom ili visokim krvnim tlakom mora barem jednom godišnje otići na pregled s proširenom zjenicom.



Slika 10 Dilatacija zjenice

Ako oftalmolog procjeni da pacijent ima tešku dijabetičku retinopatiju ili dijabetički makularni edem (DME), preporuča dodatni pregled koji se naziva fluoresceinska angiografija. Ovaj pregled omogućava liječniku da objektivizira stanje krvnih žila u mrežnici.

3.4.2. Druge pretrage

Druge pretrage su:

- Test vidne oštine. Liječnik će provjeriti vidnu oštrinu na blizinu i daljinu.
- Test vidnog polja za provjeru perifernog vida.
- Test funkcije očnog mišića kako bi se provjerili potencijalni problemi s mišićima oko očnih jabučica. Liječnik će pomicati predmet i tražiti od da ga se prati očima.
- Test reakcije zjenice provjerava reakciju zjenice na svjetlost koliko svjetlost ulazi u oči.
- Tonometrijski test za mjerenje tlaka u očima. Liječnik će aplanacijskim tonometrom utvrditi vrijednost očnog tlaka.

4. Liječenje dijabetičke retinopatije

Liječenje dijabetičke retinopatije ovisi od faze uznapredovalosti bolesti.

U ranoj fazi dijabetičke retinopatije oftalmolog prati stanje oka. Uznapredovali stadij dijabetičke retinopatije zahtijevaju češće oftalmološke kontrole. U razvijenim stadijima bolesti potrebno je odmah započeti s liječenjem kako bi se usporilo ili zaustavilo pogoršanje vida. Također je važno uz kontrolu hiperglikemije kontrolirati krvni tlak i kolesterol.

4.1. Liječenje injekcijama

Lijekovi koji se koriste u injekcijom obliku su anti-vegf i kortikosteroidi. Lijekovi koji se nazivaju anti-VEGF lijekovi koji usporavaju dijabetičku retinopatiju.

U određenim očnim bolestima, kao što je dijabetička retinopatija tijelo proizvodi više proteina koji se zove faktor rasta vaskularnog endotela (VEGF), što može uzrokovati povećanu propustljivost krvnih žila, što dovodi do nakupljanja tekućine u mrežnici i žutoj pjegi (makuli). Previše VEGF također može uzrokovati abnormalni rast krvnih žila, što također šteti oko. Anti-VEGF lijekovi blokiraju VEGF i na taj način poboljšavaju vid.

Oftalmolog može propisati anti-VEGF injekcije ako pacijent ima:

- Dijabetičku retinopatiju
- Makularni edem od raznih retinovaskularnih bolesti, uključujući dijabetički makularni edem (DME) ili okluziju vene.
- Sindrom očne histoplazmoze
- Vrstu starosne makularne degeneracije koja se naziva neovaskularna ili "mokra".

Priprema za zahvat

Prije zahvata liječnik će reći pacijentu da legne u naslonjač. Zatim će primijeniti lokalni anestetik na kapke i oči kako bi spriječili bilo kakvu bol od anti-VEGF injekcija i pripreme za čišćenje koja se događa prije toga. Oni mogu biti u obliku gela ili kapi. Iako

bi mogli osjetiti osjećaj mokrog ili hladnog, to ne bi trebalo biti neugodno. Zatim će oftalmolog nanijeti otopinu za čišćenje na oči i kapke. To pomaže u sprječavanju mogućih infekcija od bilo koje bakterije koja bi mogla boraviti u području oko očiju. Nakon što su oči očišćene i anestetizirane odabranim anestetikom, liječnik će krenuti s primjenom anti-VEGF injekcija.

Davanje injekcije u oko

Prvo se oko otvori malim instrumentom koji se zove spekulum kapka. To pomaže u osiguravanju lakšeg procesa ubrizgavanja bez ometanja treptanja kapaka. Zatim će liječnik uvoditi injekcije kroz bjeloočnicu ili bijeli dio oka. Neposredno prije injekcije mogu zamoliti pacijenta da pogleda u suprotnom smjeru od željene točke davanja. Može se osjetiti lagani pritisak tijekom injekcija, ali postupak ne bi trebao uzrokovati bol.

Postupak poslije injekcije

Neposredno nakon injekcija, liječnik će ukloniti spekulum s vjeđa. Također će očistiti oči fiziološkom otopinom. Ukupno, anti-VEGF tretman traje 10 do 15 minuta. Većina vremena tijekom postupka posvećena je pripremi i čišćenju, a svaka injekcija se primjenjuje samo oko 20 sekundi. Nakon liječenja mogu biti propisane antibiotske kapi za oči kako bi spriječili infekcije. Za bolove nakon tretmana, liječnik može preporučiti ibuprofen ili paracetamol, kao i hladni oblog koji se stavlja izravno na oko u intervalima od 10 minuta. Injekcije ne mijenjaju vid odmah. Većina ljudi može se vratiti svojim normalnim aktivnostima odmah nakon tretmana².

Možda će pacijent imati kratkoročne nuspojave, ali one bi trebale nestati za dan ili dva.

Može se osjetiti iritaciju u oku uzrokovanu antiseptikom. Odmah se treba obratiti svom oftalmologu ako se jave bolovi ili problemi s vidom koji se pogoršavaju nakon injekcije.

² <https://www.healthline.com/health/eye-health/what-to-expect-during-an-anti-vegf-treatment#takeaway>

Uobičajeni lijekovi protiv VEGF uključuju:

- Avastin (bevacizumab)
- Lucentis (ranibizumab)
- Eylea (aflibercept)
- Beovu (brolucizumab)
- Vabysmo (faricimab)

Većina ljudi koji primaju anti-VEGF injekcije trebat će injekcije jednom mjesečno u početku. S vremenom će injekcije možda trebati rjeđe. Neki ljudi mogu s vremenom prestati primati injekcije, ali drugi moraju nastaviti primati injekcije kako bi zaštitili svoj vid. Iako su nuspojave vrlo rijetke kod svih intravitrealnih injekcija, može doći do težih komplikacija kao što je endoftalmitis.

4.2. Laserski tretman

Kako bi smanjili oticanje mrežnice, oftalmolozi mogu koristiti lasere kako bi se krvne žile skupile i prestale curiti. Ako pacijent ima uznapredovalu dijabetičku retinopatiju, liječnik može koristiti vrstu laserskog tretmana kao dio plana liječenja. U operaciji koja se ponekad naziva i panretinalna fotokoagulacija, liječnik će koristiti medicinski laser za smanjenje krvnih žila u oku koje uzrokuju probleme s vidom.

Oftalmolog će usmjeriti laser u oko pomoću posebne leće. Tijekom tretmana pacijent može vidjeti bljeskove svjetla i oko može peckati ili se osjećati neugodno. Vid će biti zamagljen ostatak dana. Možda će trebati više od 1 laserskog tretmana. Kao i svaka operacija, ovaj tretman ima rizike. Može uzrokovati gubitak perifernog vida, vida u boji i noćnog vida. Ali za mnoge ljude dobrobiti ovog tretmana nadmašuju rizike.

4.3. Vitrektomija

Ako mrežnica puno krvari ili ima puno ožiljaka u oku, oftalmolog može preporučiti vrstu operacije koja se zove vitrektomija. Vitrektomija može pomoći liječnicima u liječenju težih oblika dijabetičke retinopatije. Na primjer, vitrektomija može biti dio plana liječenja za: Odvajanje mrežnice, pomažući liječniku da popravi sve rupe ili pukotine na mrežnici ili Dijabetičku retinopatiju, zamjenom zamućenog staklastog tijela i pomaganjem liječniku da pronade i popravi izvore krvarenja u mrežnici. Ako je potrebna vitrektomija na oba oka, radite će se operacija samo na jednom oku odjednom. Liječnik može zakazati operaciju na drugom oku nakon što se prvo oko oporavi³.

4.4. Novija istraživanja u području dijabetičke retinopatije

Znanstvenici proučavaju bolje načine za pronalaženje, liječenje i sprječavanje gubitka vida kod osoba s dijabetesom. Jedan istraživački tim proučava može li lijek za kolesterol pod nazivom fenofibrat spriječiti pogoršanje dijabetičke retinopatije. Fenofibrat također može biti važan u regulaciji intra-retinalnog metabolizma lipida i smanjenju taloženja lipida i lipotoksičnosti. Zabilježeno je i nekoliko drugih nelipidnih mehanizama koji objašnjavaju mehanizam djelovanja fenofibrata u dijabetičkoj retinopatiji. Fenofibrat može biti učinkovita strategija za smanjenje progresije dijabetičke retinopatije, čime se smanjuje veliki i rastući teret javnog zdravlja liječenja komplikacija dijabetičke retinopatije koje ugrožavaju vid. Ograničenje za korištenje fenofibrata za liječenje dijabetičke retinopatije je njegov nedostatak učinkovitosti za smanjenje kardiovaskularnih događaja što rezultira manjim brojem liječnika koji ga propisuju za dislipidemiju ili za smanjenje dijabetičke retinopatije. Oftalmolozi su manje skloni propisivanju lijekova za druge organe zbog nelagode u praćenju sistemskih nuspojava. (Knickelbein, i sur, 2016).

³ <https://hr.medic-life.com/vitrecomy-10239>

5. Uloga medicinske sestre kod dijabetičke retinopatije

Dijabetes melitus je doživotno stanje. Predstavlja glavni uzrok morbiditeta i mortaliteta, često izazvan dijabetičkim mikrovaskularnim (retinopatija, nefropatija i neuropatija) i makrovaskularnim (periferna vaskularna bolest, kardiovaskularna bolest i moždani udar) komplikacijama. Iako je neizlječiv, ipak je moguće da osoba s dijabetesom vodi normalan život pridržavajući se režima samonjege. Međutim, ova složena, cjeloživotna aktivnost ne može se postići u izolaciji. Stoga je uloga medicinske sestre, posebno kao edukatora i pomagača učenja, kritična. Vrlo je važno povećati znanje medicinskih sestara o važnosti stalne edukacije za osobe s dijabetesom kako bi se smanjio razvoj mikrovaskularnih i makrovaskularnih komplikacija.

5.1. Važnost oftalmoloških medicinskih sestara

Odgovornosti oftalmoloških medicinskih sestara uključuju procjenu, dijagnosticiranje, liječenje i otpuštanje pacijenata s očnim stanjima i bolestima/poremećajima. Medicinska sestra treba biti upućena i u prevenciju ali i dijagnostiku i terapijske postupke kod dijabetičke retinopatije. Medicinske sestre vode pacijente upućene od strane liječnika opće prakse i jedinica primarne zdravstvene zaštite, provode početni probir, prate napredovanje bolesti i pomažu u ranom liječenju kroničnih očnih stanja (npr. glaukoma, dijabetičke retinopatije i suhog oka). Što se tiče kirurške skrbi, oftalmološke medicinske sestre provode primarne, naknadne i otpustne procjene pacijenata koji su bili podvrgnuti operaciji katarakte i drugih očnih bolesti/poremećaja. Oftalmološke medicinske sestre također pomažu u liječenju djece i odraslih s očnim bolestima, djelujući i kao edukatori i kao praktičari. Ove odgovornosti im omogućuju da ažuriraju svoje praktično iskustvo, dok educiraju druge uključene u oftalmološke sestre i dužnosti oftalmološke zdravstvene njege.

Medicinske sestre sada su aktivne i u bolničkoj zdravstvenoj skrbi i u zdravstvenim inicijativama u zajednici. Očekivanja zajednice i pružatelja zdravstvene skrbi porasla su u posljednjih 20 godina uglavnom zbog velikog napretka u tehnologiji, novih sustava pružanja zdravstvene skrbi i promjene prioriteta. Obrazovni programi napredne prakse uključuju osposobljavanje i razvoj medicinskih sestara kako bi bili kompetentni i neovisni. Stoga specijalizirane medicinske sestre moraju prilagoditi, proširiti i integrirati svoje praktične vještine kako bi odgovorile na rastuće zahtjeve i očekivanja pacijenata, pojedinaca i donositelja odluka. Idealna specijalizirana medicinska sestra trebala bi biti sposobna donositi kliničke odluke na temelju moderne medicine i tehnologije uzimajući u obzir dobrobit pacijenata. Odluke također trebaju biti u skladu s prirodom pacijenata o kojima se skrbi. Potrebni su specijalizirani programi za njegu za registrirane medicinske sestre koje žele povećati svoju razinu znanja, stručnosti i iskustva kako bi pružile odgovarajuće usluge i zadovoljile promjenjive potrebe korisnika zdravstvenih usluga.

Oftalmološke medicinske sestre mogu procijeniti pacijentov vidni potencijal i njegovu sposobnost samostalnog funkcioniranja. Oftalmološke sestre također pomažu pacijentima u prevladavanju psiholoških prepreka i pružaju potrebnu pomoć za povećanje neovisnosti pacijenata. Oftalmološke medicinske sestre mogu educirati pacijente i podići svijest o javnim resursima i dostupnim uslugama za osobe oštećena vida.

Budućnost oftalmološke njege ovisi o kulturnoj, društvenoj i financijskoj pozadini svake zajednice. Najistaknutija značajka jedinstvena za oftalmološke medicinske sestre je njihova sposobnost primjene medicinskih i sestrinskih intervencija kako bi ispunili zahtjeve za njegu vida. Dok liječnici dijagnosticiraju bolesti, propisuju lijekove i izvode operacije, medicinske sestre pomažu pacijentima da se prilagode novim i upornim uvjetima koji mijenjaju način života. Stoga bi se oftalmološke medicinske sestre trebale posvetiti stalnom učenju, što je neophodno za razvoj i održavanje najvišeg standarda skrbi. To bi trebale omogućiti same medicinske sestre, a nadzirati razvijajući programa i drugi uključeni u multidisciplinarnu grupnu skrb (Wiafe, 1998).

Glavni cilj specijaliziranih obrazovnih procesa za njegu je osposobiti medicinske sestre da budu brze, logične misli, čak i pod pritiskom i tijekom hitnih situacija. Njihove odluke trebale bi se temeljiti na prikupljanju, procjeni i korištenju poznatih informacija kako bi se točno procijenila situacija i odredio najbolji način djelovanja. Na primjer, oftalmološke medicinske sestre trebale bi surađivati s profesionalnim organizacijama kako bi dobile bolji pristup i svijest o resursima za pacijente. Očito je da oftalmološke medicinske sestre igraju važnu ulogu kao učitelji i savjetnici pacijenata i pružatelja zdravstvenih usluga kroz razvoj, učenje i prenošenje dojmova multidisciplinarnog tima i oftalmološkog znanja. Oftalmološke medicinske sestre idealne su za to zbog intimnih i bliskih odnosa koje razvijaju s pacijentima, što omogućuje medicinskim sestrama da bolje razumiju potrebe i zahtjeve pacijenata. To pomaže pacijentima da steknu neovisnost i sposobnost da se brinu sami za sebe.

Brojni su očni problemi koje bi mogle dijagnosticirati i otkriti dobro obučene oftalmološke medicinske sestre. Oftalmološke medicinske sestre mogu značajno doprinijeti u oftalmologiji i vizualnim znanostima. Ove obučene medicinske sestre mogu pomoći u smanjenju stope otkazanih kirurških zahvata na datum operacije do kojih je došlo zbog nedostatka pozornosti na zdravstvene probleme u predoperativnim procjenama. Nadalje, mogli bi obaviti medicinsku procjenu pacijenata koji su kandidati za operaciju, prije operacije. Osim toga, njihove bi usluge bile korisne za ubrzavanje otpusta pacijenata, što bi rezultiralo manjim odljevom financijskih sredstava za medicinske centre. Oftalmološke medicinske sestre također su ključni elementi u sustavima zdravstvene skrbi jer mogu pomoći u pružanju suvremenog oftalmološkog znanja i doprinijeti liječnicima opće prakse, akademski. Osim toga, oni bi mogli pomoći pacijentima koji pate od sljepoće ili gubitka vida da pronađu nacionalne organizacije koje pružaju usluge i obrazovanje. Oni mogu biti od velike pomoći pri upućivanju pacijenata kojima su potrebne subspecijalističke usluge i naknadno pridonijeti uštedi troškova zdravstvene skrbi dopuštajući pacijentima da dobiju odgovarajuće liječenje. Ove medicinske sestre mogle bi igrati značajnu ulogu u procesu poučavanja ljudi, postavljajući ispravne dijagnoze, administrirajući i rješavajući očne probleme (Hadavand, 2013).

5.2. Uloga medicinske sestre u primarnoj očnoj skrbi

Primarna očna skrb vitalna je komponenta primarne zdravstvene zaštite i uključuje promicanje zdravstvene zaštite oka, prevenciju i liječenje stanja koja mogu dovesti do gubitka vida, kao i rehabilitaciju onih koji su već slijepi. Cilj primarne očne skrbi je promijeniti obrazac usluga očne skrbi, trenutno često ograničenih na središnje bolnice i očne jedinice u gradovima, na programe prevencije sljepoće. Primarna očna skrb primarni je zdravstveni pristup prevenciji sljepoće i trebala bi biti sastavni dio primarne zdravstvene zaštite. Primarna zdravstvena zaštita definirana je kao osnovna zdravstvena zaštita koja se temelji na metodama i tehnologiji koje su praktične i znanstveno utemeljene, kao i društveno prihvatljive; pristupačan zajednici, pristupačan zajednici uz dobro sudjelovanje zajednice. U većini zemalja u razvoju sljepoća koja se može izbjeći predstavlja veliki javnozdravstveni problem. Postoje različite, blisko povezane komponente u pristupu primarne zdravstvene zaštite prevenciji sljepoće. Samo jedna od komponenti zahtijeva interakciju između bolesne osobe i medicinskog osoblja. U mnogim zemljama u razvoju nema dovoljno obučenog osoblja, a usluge očne njege moraju se pružati širokom i često rijetko raštrkanom stanovništvu.

5.3. Prevencija dijabetičke retinopatije

Upravljanje dijabetesom najbolji je način da se smanji rizik od dijabetičke retinopatije. To znači održavati razinu šećera u krvi u zdravom rasponu. To se možete postići redovitom tjelesnom aktivnošću, zdravom prehranom i pažljivim pridržavanjem liječničkih uputa za inzulin ili druge lijekove za dijabetes.

Vještine samokontrole bitan su dio upravljanja dijabetesom, a medicinske sestre u zajednici jedna su od prvih točaka skrbi koja to osigurava. Stoga je imperativ da medicinske sestre koje rade u primarnoj skrbi imaju znanje i vještine potrebne za podršku osobama u zajednici da učinkovito upravljaju svojim stanjem, poboljšaju svoje zdravstvene ishode i kvalitetu života.

Primarna zdravstvena zaštita ima zadatak pružanja i rutinske i složenije skrbi za dijabetes i naglašava rizik od štetnih ishoda ako se osobe s dijabetesom prebace u ordinacije opće prakse bez odgovarajuće podrške. Razvijanje pristupa za djelotvornu zajedničku suradnju primarne zdravstvene zaštite i specijalista za brigu o osobama s dijabetesom pod njihovom skrbi ključno je za prevenciju i upravljanje dijabetesom.

Kako bi bili sigurni da plan liječenja dijabetesa funkcionira, trebat će poseban laboratorijski test koji se zove A1C test. A1C test je krvni test koji pruža informacije o prosječnim razinama glukoze u krvi u posljednja 3 mjeseca. A1C test može se koristiti za dijagnosticiranje dijabetesa tipa 2 i predijabetesa. A1C test je također primarni test koji se koristi za liječenje dijabetesa. A1C test se ponekad naziva hemoglobin A1C, HbA1c, glikirani hemoglobin ili test glikohemoglobina. Hemoglobin je dio crvenih krvnih zrnaca koji prenosi kisik do stanica. Glukoza se veže za hemoglobin u krvnim stanicama ili se veže za njega, a test A1C temelji se na ovom vezivanju glukoze za hemoglobin. Što je viša razina glukoze u krvotoku, to će se više glukoze vezati za hemoglobin. A1C test mjeri količinu hemoglobina s pridruženom glukozom i odražava prosječnu razinu glukoze u krvi u posljednja 3 mjeseca. Rezultat A1C testa prijavljuje se kao postotak. Što je veći postotak, to su bile veće razine glukoze u krvi. Normalna razina A1C je ispod 5,7 posto. Zdravstveni radnici mogu koristiti test A1C sam ili u kombinaciji s drugim testovima za dijabetes za dijagnosticiranje dijabetesa tipa 2 i predijabetesa. Ne mora se postiti prije vađenja krvi za A1C test, što znači da se krv za test može izvaditi u bilo koje doba dana.

Visoki krvni tlak ili visoki kolesterol uz dijabetes povećavaju rizik od dijabetičke retinopatije. Stoga kontrola krvnog tlaka i kolesterola također može pomoći u smanjenju rizika od gubitka vida.

Dijabetička retinopatija je najčešći uzrok gubitka vida kod osoba s dijabetesom. Ali dijabetes također može povećati vjerojatnost razvoja nekoliko drugih očnih bolesti:

Katarakta. Ako pacijent ima dijabetes, postoji 2 do 5 puta veća vjerojatnost za razvoj katarakte. Također povećava vjerojatnost da ćete ih dobiti u mlađoj dobi.

Glaukom otvorenog kuta. Dijabetes gotovo udvostručuje rizik od razvoja vrste glaukoma koji se zove glaukom otvorenog kuta.

Medicinska sestra, pacijentu s dijabetesom može pomoći i spasiti ga od obolijevanja od dijabetičke bolesti oka educirajući ga o sljedećim smjernicama:

- Potaknuti pacijente od 30 godina i više da se podvrgnu temeljitom pregledu svoje vidne oštine i drugih aspekata koji provode oftalmolozi. Kao medicinska sestra, treba motivirati pacijente pri početnoj dijagnozi poremećaja.
- Dužnost je medicinskih sestara educirati dijabetičare o važnosti oftalmoloških rutinskih pregleda. Stoga bi te preglede trebalo obaviti barem jednom godišnje nakon dijagnoze dijabetesa. Važno je napomenuti da bi učestalost ovih pregleda trebala biti povećana kada pacijent nešto nije u redu s njegovim/njezinim okom.
- Medicinske sestre trebaju zamoliti svoje pacijentice s dijabetesom da idu na česte okularne preglede ako pokušavaju zatrudnjeti ili su već trudne. To je zato što trudnoća može izazvati ozbiljne ozljede u njihovim očima.
- Medicinska sestra bi trebala poticati pacijenta da se obrati medicinskom stručnjaku što je prije moguće ako pacijent doživi iznenadni gubitak vida ili sljepoću.
- Potaknuti dijabetičare da uz liječenje šećerne bolesti obrate pozornost i na zdravlje očiju i zamoliti ih da aktivno liječe očne bolesti kako bi izbjegli gubitak vida.
- Medicinske sestre mogu potaknuti dijabetičare da se aktivno uključe u pregled očiju. Kao medicinske sestre, svaka bi trebala razumjeti svoju neprocjenjivu ulogu u obrazovanju pacijenata, kako bi se kontrolirale očne bolesti kod dijabetičara u ranoj fazi.

Zaključak

Dijabetes je uobičajeno stanje koje pogađa ljude svih dobi. Postoji nekoliko oblika dijabetesa. Tip 2 je najčešći. Kombinacija strategija liječenja može vam pomoći da upravljate stanjem kako biste živjeli zdrav život i spriječili komplikacije. Svatko s bilo kojom vrstom dijabetesa može dobiti dijabetičku retinopatiju — uključujući osobe s tipom 1, tipom 2 i gestacijskim dijabetesom (tip dijabetesa koji se može razviti tijekom trudnoće).

Dijabetička retinopatija je stanje oka koje može uzrokovati gubitak vida i sljepoću kod ljudi koji imaju dijabetes. Kod dijagnoze dijabetesa važno je barem jednom godišnje otići na sveobuhvatan dilatacijski pregled oka. Dijabetička retinopatija u početku možda neće imati nikakvih simptoma - ali rano otkrivanje može pomoći da se poduzmu koraci za zaštitu vida.

Upravljanje dijabetesom - održavanjem tjelesne aktivnosti, zdravom prehranom i uzimanjem lijekova - također može pomoći spriječiti ili odgoditi gubitak vida.

Redovi oftalmološki pregledi svih bolesnika sa dijabetesom imaju važnu ulogu u ranom otkrivanju i pravovremenom liječenju bolesti. Najvažniji cilj je očuvati funkciju vida.

Oftalmološke medicinske sestre igraju ključnu ulogu u cijeloj domeni oftalmološkog zdravlja. Mnoga su istraživanja potvrdila pozitivnu korelaciju između stručnosti medicinske sestre i kvalitete njege bolesnika. Oftalmološke medicinske sestre doprinose troškovno učinkovitoj zdravstvenoj njezi, koja je od visokog prioriteta i za ustanove koje financira država i za ustanove koje financira privatno. Ako se poveća vidljivost ove karijere, područje bi privuklo više kandidata i rezultiralo višom razinom povjerenja pacijenata, što bi utrlo put boljim zdravstvenim sustavima.

Popis literature

1. Bădescu, S. V., Tătaru, C., Kobylinska, L., Georgescu, E. L., Zahiu, D. M., Zăgrean, A. M., & Zăgrean, L. (2016). The association between Diabetes mellitus and Depression. *Journal of medicine and life*, 9(2), 120–125.
2. Cerovski, B.: Oftalmologija, udžbenik za studente medicine. Zagreb, 2012.
3. Čupak, K. i dr.: Oftalmologija. Nakladni zavod Globus. Zagreb, 2004.
4. Hadavand, Mohammad Bagher et al. “Role of ophthalmic nurses in prevention of ophthalmic diseases.” *Medical hypothesis, discovery & innovation ophthalmology journal* vol. 2,4 (2013): 92-5.
5. Gračner, T. (2020). 'Prikaz rezultata dvanaestomjesečnog probira na dijabetičku retinopatiju', *Acta clinica Croatica*, 59.(3.), str. 430-430. <https://doi.org/10.20471/acc.2020.59.03.05>
6. Kaštelan, S., et al. (2009). 'Dijabetička retinopatija – patogeneza i klinička slika', *Medicina Fluminensis*, 45(2), str. 136-141. Preuzeto s: <https://hrcak.srce.hr/38808> (Datum pristupa: 02.07.2023.)
7. Knickelbein, J. E., Abbott, A. B., & Chew, E. Y. (2016). Fenofibrate and Diabetic Retinopathy. *Current diabetes reports*, 16(10), 90. <https://doi.org/10.1007/s11892-016-0786-7>
8. Nguyen KH, Patel BC, Tadi P. Anatomy, Head and Neck: Eye Retina. In: StatPearls. Treasure Island (FL): StatPearls Publishing; August 8, 2022.
9. Pavišić, Z.: Oftalmologija, Medicinska knjiga, Zagreb, 1971.
10. Vrhovac, Božidar; Jakšić, Branimir; Reiner, Željko; Vucelić, Boris. *Interna medicina*, IV izdanje. Zagreb: Naklada Ljevak, 2008
11. Wiafe B. (1998). Who can carry out primary eye care?. *Community eye health*, 11(26), 22–24., dostupno na: <https://www.ncbi.nlm.nih.gov/pmc/articles/PMC1706050/>

Web stranice

1. <https://www.mojeoko.hr/savjeti-za-zdrave-oci/njega-oka/gradja-oka>
2. <https://www.optometrija.net/anatomija-oka/mreznica/>
3. https://www.researchgate.net/figure/The-basic-retinal-structure-Histological-appearance-of-choroid-and-retinal-layers-The_fig1_318758129
4. Hejtmancik JF, Shiels A. Pregled leće. Prog Mol Biol Transl Sci. 2015;134:119-127. doi:10.1016/bs.pmbts.2015.04.006
5. Global Burden of Disease Collaborative Network. Global Burden of Disease Study 2019. Results. Institute for Health Metrics and Evaluation. 2020 (<https://vizhub.healthdata.org/gbd-results/>).
6. <https://medicoinfo.org/diabetes-mellitus/>
7. <https://www.dreamstime.com/diabetes-mellitus-as-high-blood-sugar-metabolic-illness-outline-diagram-chronic-pancreas-insulin-control-failure-glucose-level-image223364457>
8. <https://www.youtube.com/watch?v=IWspTG9wIsU>
9. <https://www.news-medical.net/health/Diabetic-eye-disease-diabetic-retinopathy-stages.aspx>
10. <https://hr.medic-life.com/vitreotomy-10239>
11. <https://www.healthline.com/health/eye-health/what-to-expect-during-an-anti-vegf-treatment#takeaway>
12. <https://www.mdpi.com/1422-0067/24/5/4408>

Popis slika

Slika 1 Građa oka.....	2
Slika 2 Građa mrežnice.....	5
Slika 3 Slojevi mrežnice	6
Slika 4 Mehanizam nastanka Diabetes mellitusa tipa 1.....	10
Slika 5 Razlika tipova dijabetesa	12
Slika 6 Vrijednosti glukoze u krvi	15
Slika 7 Neovaskularizacija.....	19
Slika 8 Razlika zdravog oka i oka s dijabetičkom retinopatijom	20
Slika 9 Stadiji dijabetičke retinopatije	22
Slika 10 Dilatacija zjenice	23

ŽIVOTOPIS

Ja Katarina Gović osnovnu i srednju medicinsku školu sam završila u Šibeniku. 2019 godine sam upisala prediplomski studij sestrinstva na Sveučilištu u Zadru.