

Dermoskopija u dermatologiji

Baljak, Jelena

Undergraduate thesis / Završni rad

2023

Degree Grantor / Ustanova koja je dodijelila akademski / stručni stupanj: **University of Zadar / Sveučilište u Zadru**

Permanent link / Trajna poveznica: <https://um.nsk.hr/um:nbn:hr:162:041154>

Rights / Prava: [In copyright](#)/[Zaštićeno autorskim pravom.](#)

Download date / Datum preuzimanja: **2024-06-30**



Sveučilište u Zadru
Universitas Studiorum
Jadertina | 1396 | 2002 |

Repository / Repozitorij:

[University of Zadar Institutional Repository](#)



zir.nsk.hr



DIGITALNI AKADEMSKI ARHIVI I REPOZITORIJ

Sveučilište u Zadru

Odjel za zdravstvene studije
Sveučilišni prijediplomski studij Sestrinstvo



Jelena Baljak

Dermoskopija u dermatologiji

Završni rad

Zadar, 2023.

Sveučilište u Zadru
Odjel za zdravstvene studije
Sveučilišni prijediplomski studij Sestrinstvo

Dermoskopija u dermatologiji

Završni rad

Student/ica:

Jelena Baljak

Mentor/ica:

Izv.prof.dr.sc Zrinjka Paštar, dr.med.

Zadar, 2023.



Izjava o akademskoj čestitosti

Ja, **Jelena Baljak**, ovime izjavljujem da je moj **završni** rad pod naslovom **Dermoskopija u dermatologiji** rezultat mojeg vlastitog rada, da se temelji na mojim istraživanjima te da se oslanja na izvore i radove navedene u bilješkama i popisu literature. Ni jedan dio mojeg rada nije napisan na nedopušten način, odnosno nije prepisan iz necitiranih radova i ne krši bilo čija autorska prava.

Izjavljujem da ni jedan dio ovoga rada nije iskorišten u kojem drugom radu pri bilo kojoj drugoj visokoškolskoj, znanstvenoj, obrazovnoj ili inoj ustanovi.

Sadržaj mojeg rada u potpunosti odgovara sadržaju obranjenoga i nakon obrane uređenoga rada.

Zadar, 18. srpnja 2023.

Zahvala

Veliku zahvalnost dugujem svojoj mentorici, Izv.prof.dr.sc Zrinjka Paštar, dr.med ,na svoj pruženoj pomoći, stručnom vođenju, korisnim savjetima tijekom izrade završnog rada.

Hvala i mojim prijateljima na svim pruženim ustupcima, podršci i motivaciji tijekom proteklih akademskih godina.

I za kraj, veliko hvala mojoj obitelji na bezuvjetnoj ljubavi prema meni, mojim ciljevima i ambicijama.

Popis kratica

DS - dermoskopija

Sadržaj

SAŽETAK.....	4
SUMMARY	5
1. UVOD	Pogreška! Knjižna oznaka nije definirana.
1.1 Povijest dermoskopije	2
1.2 Tehnika izvođenja	4
2. INSTRUMENTI U DERMOSKOPIJI.....	5
2.1 Ručni dermoskop.....	5
2.2 Stereomikroskop.....	5
2.3 Elektronički uređaji	5
3. PRAĆENJE PIGMENTNIH PROMJENA NA KOŽI	6
4. Algoritmi kod praćenja dermoskopskih promjena.....	7
4.1 Algoritam u dva koraka.....	7
4.2 Analiza uzorka.....	8
4.3 Algoritam u 7 koraka.....	9
4.4 Algoritam ABCDEF pravilo	10
5. Dijagnostika melanocitnih lezija kože	11
5.1 Dermoskopska dijagnostika benignih melanocitnih lezija kože	11
5.2 Dermoskopska dijagnostika melanoma.....	11
6. Dijagnostika nemelanocitnih lezija kože	13
6.1 Maligni epidermalni tumori	13
6.1.1 Bazocelularni karcinom.....	13
6.1.2 Planocelularni karcinom.....	13
6.2 Benigne nemelanocitne lezije.....	14
6.2.1 Seborejička keratoza.....	14
6.2.2 Dermatofibrom	14

6.2.3 Hemangiom	14
7. EDUKACIJA	15
8. ZAKLJUČAK	16
9. LITERATURA	17

SAŽETAK

Dermoskopija ili dermatoskopija (DS) je neizostavna dijagnostička metoda u dermatologiji. Neinvazivna je metoda kojom se pregled radi ručnim ili digitalnim dermoskopom. DS se vide morfološke strukture koje se ne vide kliničkim pregledom. Ručni dermoskop je postao sastavni i neizostavni dio dermatološkog pregleda, te je postao sinonim za dermatologa kao što je stetoskop sinonim za liječnike. DS se u početku koristila za pregled madeža s ciljem rane dijagnoze melanoma te potom i ostalih tumora kože, a danas se koristi i u općoj dermatologiji, kod upalnih, autoimunih i infektivnih bolesti kože.

Dermoskopiraju se sve promjene na koži, u smislu i pigmentiranih i nepigmentiranih te svih veličina, uključujući i promjene promjera od 1mm.

Ključne riječi: dermoskopija, dermatoskopija, dermoskop, neinvazivna tehnika, promjene na koži, madeži

SUMMARY

Dermoscopy in Dermatology

Dermoscopy or dermatoscopy (DS) is an indispensable diagnostic method in dermatology. It is a non-invasive method by which the examination is performed with a manual or digital dermoscope. Morphological structures can be seen in DS that cannot be seen by clinical examination. The hand-held dermoscope has become an integral and indispensable part of the dermatological examination, and has become a synonym for dermatologists as a stethoscope is a synonym for doctors. DS was initially used to examine moles with the aim of early diagnosis of melanoma and then other skin tumors, and today it is also used in general dermatology, in inflammatory, autoimmune and infectious skin diseases.

All changes on the skin, both pigmented and non-pigmented and of all sizes, including changes with a diameter of 1 mm, are dermoscoped.

Key words: dermoscopy, dermatoscopy, dermoscope, non- invasive method, changes on the skin, moles

1. UVOD

Dermoskopija ili dermatoskopija (DS) je postala uobičajena dijagnostička metoda u dermatologiji posljednjih dvadesetak godina. Radi se o neinvazivnoj tehnici koja omogućuje povećanje kožne lezije i njenih struktura koje su nevidljive golim okom. DS koristi zrcalne leće, polarizirano svjetlo, nepolarizirano svjetlo ili ultraljubičasto-induciranu fluoroscenciju te omogućuje vizualizaciju boja, struktura i drugih karakteristika lezije. Najčešće se koristi ručni dermoskop s uvećanjem 10 puta. Dermoskopska slika pruža mnoge korisne informacije koje se mogu koristiti za formuliranje dijagnoze i diferencijalnih dijagnoza. Boje, globalne i lokalne značajke lezije se analiziraju i uspoređuju s histološkim elementima kako bi se utvrdila dijagnoza. Ove karakteristike mogu pružiti dodatne informacije o melanocitnim i drugim kožnim lezijama te mogu pomoći u prepoznavanju znakova malignosti ili benignosti. Pri pregledu pacijenta važno je skrenuti pozornost na detaljne anamnestičke podatke, dob osobe, tip kože koju osoba ima (Fitzpatrick fototip skala), broj lezija te njihov raspored na koži, kao i podatak koliko je osoba izložena ultraljubičastom zračenju. Dermoskopski izgled varira ovisno o fototipu kože ispitanika. (1) To je zbog kontrasta boja koji pruža pozadinska pigmentna mreža. U dermatologiji, Fitzpatrick skala je jedna od najčešćih sustava za klasifikaciju kože pojedinca. Fakultativnom tipizacijom kože, klasifikacija se temelji na izjavi pacijenta kakva je bila njegova reakcija nakon izlaganja suncu na 3 minimalne doze izlaganja tijekom 24 sata te koliko se ten razvio u 7 dana. Tipovi kože od 1 do 4 će imati rezultate koji variraju od toga da uvijek izgore, nikad potamne do toga da nikad ne izgore, a uvijek potamne. Dok tipovi kože 5 i 6 nikad ne izgore i uvijek potamne. (32)

Prilikom pregleda poželjno je pregledati što veći broj lezija te se u kratkom vremenu tijekom pregleda mogu utvrditi suspektne lezije. Nakon kliničkog pregleda korištenjem algoritma nalaz dermoskopije se evaluira prema malignosti ili benignosti lezije. Najčešći algoritmi koji se koriste za melanocitne lezije su: analiza uzorka, algoritam u dva koraka, ABCD pravilo, lista 7 točaka. DS ima mnoge prednosti u odnosu na klinički pregled golim okom. Pomaže u ranom otkrivanju melanoma, smanjuje anksioznost pacijenata i omogućuje bolje praćenje promjena u kožnim lezijama tijekom vremena. Također može smanjiti potrebu za invazivnim postupcima poput biopsija. Jedan od najvećih napredaka koji je donijela primjena dermoskopije je mogućnost dugotrajnog praćenja madeža kroz određeno vremensko razdoblje, a što je posebno važno za rizične pacijente koji imaju mnogobrojne atipične madeže. Uz sve prednosti, važno je napomenuti da DS ima svoja ograničenja. Interpretacija dermoskopskih

slika zahtijeva iskustvo i obuku jer se mogu pojaviti varijacije u karakteristikama lezija koje mogu biti zbunjujuće. Također, DS nije apsolutno dijagnostičko sredstvo, već se koristi kao pomoćna metoda koja se kombinira s kliničkim pregledom i, ako je potrebno, histološkom analizom. Dermoskopski pregled pokazao je veliku korist u vidu jednostavnosti, niske cijene i jako visoke točnosti, ali s druge strane najvažnija je korist osobe jer je moguće rano otkrivanje tumora, bolji ishod i prognoza bolesti kao i posljedično bolju kvalitetu života.

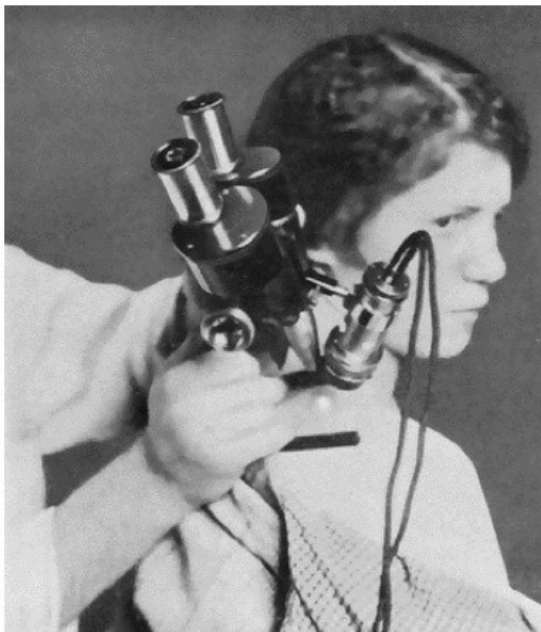
	SKIN TYPE	DETAILS
I		Skin burns very easily and doesn't tan. Likely to have light blonde or red hair.
II		Skin will usually burn in the sun, and has difficulty tanning.
III		Skin will sometime burn and will tan gradually.
IV		Skin will tan easily and rarely burn.
V		Skin will tan without burning.
VI		Skin never burns and will tan very quickly.

Slika 1. Prikaz Fitzpatrick fototip skale (preuzeto i prilagodeno prema Modified Fitzpatrick scale- skin color and reactivity (32) Tipovi kože od 1 do 4 će imati rezultate koji variraju od toga da uvijek izgore, nikad potamne do toga da nikad ne izgore, a uvijek potamne. Dok tipovi kože 5 i 6 nikad ne izgore i uvijek potamne.

1.1 Povijest dermoskopije

Korištenje optičkih uređaja nije nova praksa za dermatologe - već stoljećima se koriste povećala s ili bez izvora svjetlosti kako bi se pomoglo golom oku u pregledu kožnih lezija. Početkom 17. stoljeća, napretku dermoskopa su pridonijeli Rudolf Braun i Otto Braun-Falco. Razvili su epiluminiscentnu mikroskopiju, što je omogućilo naprednije vizualizacije kože uz pomoć reflektirajućeg svjetla. Prvi dermoskop razvio je njemački dermatolog Johann Saphier 1920.

godine. Taj uređaj, kojeg je nazvao "dermoskop", bio je prilično nepraktičan instrument koji se sastojao od binokularnog mikroskopa s ugrađenim izvorom svjetlosti. Koristio ga je za detaljna promatranja kože. Dermatolozi su uglavnom ignorirali Saphierove ideje te su se oslanjali na svoje oči i povremeno korištenje povećala, umjesto na takav specijalizirani instrument. Od tada su se dermoskopi kontinuirano razvijali i napredovali, uključujući razne tehnologije i poboljšane metode pregleda. Godine 1958. proizveden je i prvi portabilni dermoskop čime započinje razdoblje razvoja dermoskopske dijagnostike. (5) Sljedećih pedesetak godina stručnjaci u dermatovenerologiji razvili su algoritame, tehnike i kriterije za dijagnostiku i diferencijaciju pojedinih pigmentnih i nepigmentnih kožnih lezija. U prvom redu to su već nabrojani analiza uzorka, algoritam u dva koraka, ABCD pravilo, lista 7 točaka.(7). Godine 2003 osnovano je Međunarodno dermoskopsko društvo koje provodi velike studije s kojima unapređuje znanstvene dokaze na području dermoskopije, također organizira kongrese s kojima poboljšava stručna znanja(3). Iako je primarno uvedena kao pregled s ciljem otkrivanja malignih kožnih lezija u posljednja dva desetljeća uporaba dermoskopa se proširila po cijelom svijetu te je to doprinijelo proširenju dermoskopske uloge u sve grane dermatologije. Osim tumorskih promjena DS je učinkovita radi diferencijacije dijagnoza upalnih, autoimunih i infektivnih bolesti. Također jedna od najbitnijih uloga istaknulo bi se posjedovanje znanja i vještina potrebne za interpretaciju dermoskopskih slika.



Slika 2. Prikaz binokularnog mikroskopa s ugrađenim izvorom svjetlosti Johanna Saphiera. Preuzeto sa: <https://www.cosmeticsandskin.com/ded/complexion-analyser.php> (33)

1.2 Tehnika izvođenja

Kroz povijest liječnici su na razne načine pokušavali približiti strukture koje nisu vidljive golom oku pa je upravo zbog toga dermoskop postao instrument koji se najčešće koristi da izvođenje dermoskopije. Također dobio je i nadimak „stetoskop dermatologa“(2). Glavni dijelovi dermoskopa su skup leća s povećanjem, ugrađeni sustav za osvjetljavanje sastavljen od halogenih svjetiljki i izvor energije. Osim ručnih standardnih dermatoskopa postoje i digitalni dermatoskopi, a napredni uređaji imaju sustave fotografiranja cijelog tijela(30). U kliničkoj primjeni najčešće se radi o dermoskopu s uvećanjem 10 puta. Upotrebom dermoskopa koji koriste svojstva križno polariziranog svjetla, vizualiziranje dubokih struktura kože može se postići direktnim dodiranjem kože s instrumentom(3). Tehnika izvođenja klasične DS, koristi ulje ili neko drugo tekuće sredstvo (mineralno ulje, alkohol, voda) koje se nanosi preko lezije koja se pregledava te se na tekućinu prsloni uređaj za dermoskopiju (povećalo ili ručna leća, dermoskop, stereomikroskop, digitalni aparat za snimanje). Tekućina eliminira refleksiju svjetlosti na površini i čini rožnati sloj kože prozirnim, omogućujući vizualizaciju boja i struktura dublje u površinskom sloju i epidermisu. Ovom metodom bolje se vizualiziraju krvne žile površinskog vaskularnog pleksusa kože. (4)

1. INSTRUMENTI U DERMOSKOPIJI

Kada bi sami uzeli povećalo u ruke i išli promatrati kožu ili madeže vjerojatno ništa ne bi vidjeli zato što se svjetlost odbija kao posljedica reflektivnih svojstava rožnatog sloja kože. Upravo iz tog razloga je izgrađen dermoskop. Glavni dijelovi dermoskopa su skup leća s povećanjem, ugrađeni sustav za osvjetljavanje sastavljen od halogenih svjetiljki i izvor energije. Jedan od načina kako bi bila moguća vizualizacija dubljih slojeva kože potrebno je primijeniti tekući medij između leće i mjesta koje promatramo. Drugi način bi bio korištenje polariziranog svjetla. Prilikom dermoskopije minimalan je rizik za prijenos infekcije, naravno ako se postupa u aseptičnim uvjetima. No, međutim moguće su i pogrešne interpretacije kožnih lezija zbog prisutnosti tetovaža, boje za kosu. Potrebno je prepoznati na vrijeme kako ne bi došlo do podvrgavanja nepotrebnim postupcima koji mogu donijeti neželjene komplikacije.

2.1 Ručni dermoskop

U današnje vrijeme najjednostavniji instrument pri dermoskopiji je ručni dermoskop. Jednostavan je za upotrebu, napaja se pomoću baterije. Dijelimo ih na 3 vrste: standardni dermoskopi koji koriste imerzijsku tekućinu, polarizirane nekontaktne dermoskope i polarizirane kontaktne dermoskope. (24)

2.2 Stereomikroskop

Stereomikroskop je binokularni optički instrument koji omogućava uvećanje slike od 6 do 40 puta. Slika koju stereomikroskop prikazuje je visoke kvalitete i rezolucije. (8)

2.3 Elektronički uređaji

Kod elektroničkih uređaja koji se koriste u DS radi se o videokamerama. Slike koje takav uređaj zabilježi mogu se pohraniti u računalo, vizualizacija kože se odvija na računalu. Korisna je za dugotrajno praćenje kao i kod rizičnih pacijenata.

2. PRAĆENJE PIGMENTNIH PROMJENA NA KOŽI

DS, kao neinvazivna tehnika, postala je sastavni i neizostavni dio pregleda madeža, pregleda pigmentiranih, nepigmentiranih ili hipopigmentiranih promjena radi rane dijagnoze tumora kože, te u općoj dermatologiji, radi diferencijacije dijagnoza. Dermoskopiraju se sve promjene na koži, u smislu i pigmentiranih i nepigmentiranih te svih veličina, uključujući i promjene promjera od 1mm. DS je od iznimne važnosti u praćenju osoba s većim rizikom za melanoma. Veći rizik za melanom je veliki broj madeža na koži, više od 20 madeža na nadlakticama, više od 20 madeža na licu, sindrom atipičnih ili displastičnih madeža, pozitivna osobna i obiteljsku anamneza za melanom, velik broj atipičnih madeža, tip kože 1 i 2 po Fitzpatricku (32). U našem vremenu sve je više popularna uporaba novih modela koji predstavljaju daljnji razvoj, a temelje se na kombinaciji slika visoke rezolucije cijelog tijela i primjeni umjetne inteligencije. Takva uporaba omogućava brzo i efikasno izoliranje slike kožnih lezija. Najveća prednost ovih metoda je činjenica da omogućuju evaluaciju kožnih lezija sa sličnom preciznosti kao dermoskop (ova aparatura omogućava uvećanje promjene i do 400 puta), a bez nužnosti korištenja samog dermoskopa, uvelike ubrzavajući proces analize suspektnih kožnih lezija (23). Dva su osnovna tipa dermoskopskog praćenja, to su kratkoročno i dugoročno praćenje.

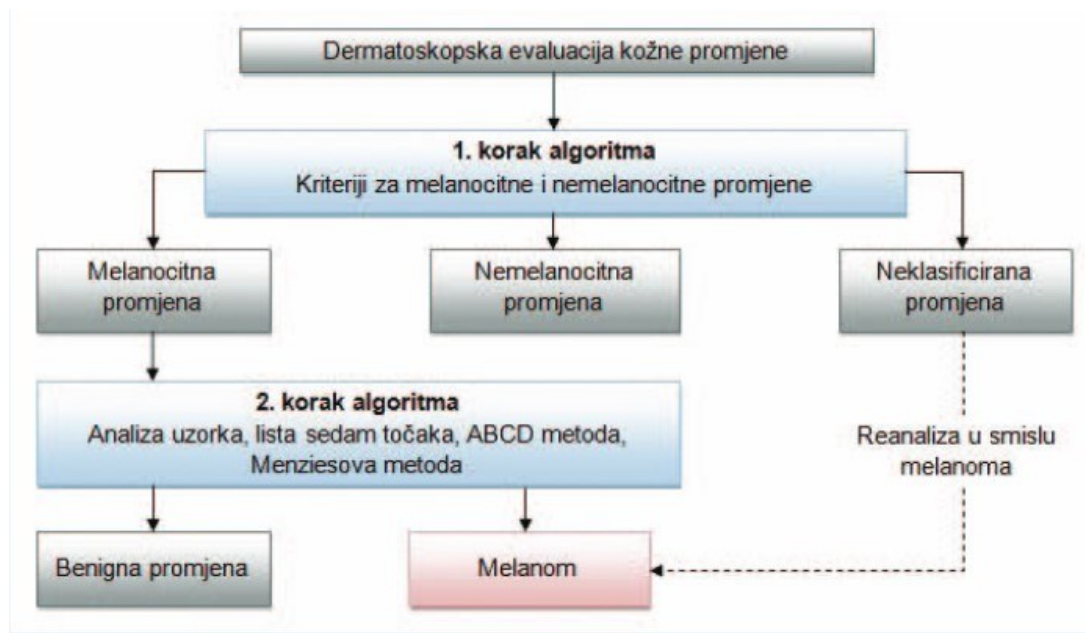
Kratkoročno praćenje (engl. Short term monitoring) usporedba je digitalnih kliničkih i dermoskopskih slika pri kliničkom pregledu za četiri mjeseca kod suspektne lezije kada se treba odlučiti za daljnje praćenje ili za eksciziju.

Dugoročno praćenje (engl. Long term monitoring) usporedba digitalnih kliničkih i dermoskopskih fotografija pri kliničkom pregledu svakih 6- 12 mjeseci.

3. Algoritmi kod praćenja dermoskopskih promjena

Dermoskopska dijagnostika ima veliku ulogu u otkrivanju maligniteta, a brojni su učinkoviti algoritmi (analiza uzorka, algoritam u dva koraka, ABCDEF pravilo, lista 7 točaka). Svi algoritmi su osmišljeni za što ranije i točnije postavljanje dijagnoze. Sa svojom specifičnošću i definiranim dermoskopskim značajkama kožnih lezija pomažu u određivanju potencijalnog maligniteta.

4.1 Algoritam u dva koraka



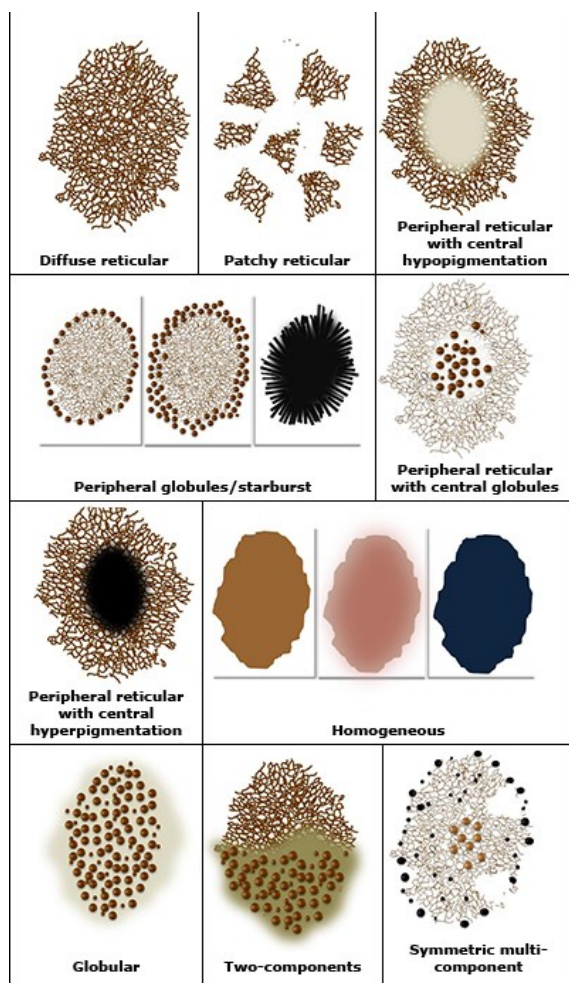
Slika 3. prikaz algoritma u dva koraka. Preuzeto i prilagođeno prema Salerni G, Carrera C, Lovatto L, Puig-Butille JA, Badenas C, Plana E, Puig S, Malvehy J. Benefits of total body photography and digital dermatoscopy ("two-step method of digital follow-up") in the early diagnosis of melanoma in patients at high risk for melanoma. (23)

Jedan od osnovnih algoritama u sklopu dermatologije je algoritam u dva koraka. U prvom koraku se procjenjuje je li primjena melanocitna ili nemelanocitna. Melanocitnu promjenu prepoznajemo na temelju prisutnosti najmanje jedne od tipičnih struktura poput pigmentne mreže, crnih točki, smeđih globula, homogene pigmentacije, radijalni tračci i paralelni uzorak. Ako se radi u melanocitnoj promjeni u drugom koraku određuje se je li se radi o malignoj ili benignoj promjeni. Ukoliko se dijagnoza postavi u prvom koraku, drugi korak nije potreban. Naime, ako dijagnoza nije uspješno postavljena treba promatrati leziju i pokušati isključiti

melanoma. U tom slučaju osim dermoskopije važno je uzeti u obzir dob, spol, ABCDEF pravilo, listu 7 točaka kako bi učinkovito diferencirali dijagnozu.

4.2 Analiza uzorka

Pri razlikovanju malignih od benignih melanocitnih promjena najčešće se koristi algoritam analize uzorka. Uzorci se imenuju prema općim dermoskopskim obilježjima iz čega proizlazi globalni uzorak. Uzorci su prikazani na slici broj 3. Neki od globalnih uzoraka su retikularni i globularni uzorak, homogeni uzorak, točkasti uzorak, paralelni uzorak, uzorak zvjezdanog praska, višekomponentni uzorak. Ukoliko nisu prisutne opće karakteristike pokušava se pronaći specifičan kriterij iz kojeg proizlaze lokalni uzorci. Lokalne značajke, plavo- bijeli veo, regresija struktura i atipična pigmentna mreža, visoko su prognostička obilježja za melanom. S druge strane, ako se radi o strukturama kao što su točkice, kuglice, pruge upućuju na melanom samo ako su nepravilnog oblika ili asimetričnog rasporeda u leziji.



Slika 4. prikaz algoritma analize uzorka. Preuzeto

i prilagođeno prema Wilkison D, Argenziano G, Lallas A. The definitive guide Dermoscopy and Diagnosis of benign and malignant skin lesions. Helathcert 2018 (32)

4.3 Algoritam u 7 koraka

Osim uzorka analize i algoritma u 2 koraka za diferencijaciju malignih i benignih lezija koristi se i lista 7 koraka. Izvodi se na principu bodovanja lezije koja se promatra dermoskopom na osnovi prisutnih ili ne prisutnih struktura koje su zadane u algoritmu. S obzirom na ostvareni rezultat koji dobije promatrana lezija postavlja se prognoza za dijagnozu melanoma. Za lezije koje ostvare 3 ili više bodova pri dermaskopiji preporuča se ekscizija u cijelosti. Kod lezija koje dobiju manje od 3 boda vjerojatno se radi o benignim kožnim lezijama koje nemaju indikacije za eksciziju. Strukture i metoda bodovanja su navedene u tablici 1.

Tablica 1. prikaz algoritma u 7 koraka. Tablica kreirana prema Argenziano i sur. 2003.g. i Argenziano i sur. 1998.g (7 i 9).

Dermoskopske strukture	Bodovi	Opis strukture
Atipična pigmetna mreža	2	Crna, smeđa ili siva mepravilna mreža
Plavo- bijeli veo	2	Područje bez strukture s plavom pigmentacijom i bijelim filmom
Atipične vaskularne strukture	2	Točkaste, linearno neregularne krvne žile, krvne žile unutar regresije struktura
Iregularne pruge	1	Neppravilno distribuirane na rubovima lezije
Iregularne pigmentacije	1	Područja crne ili smeđe pigmentacije koje su nepravilno raspoređene unutar lezije
Iregularne točkice, kuglice	1	Crne ili smeđe pigmentirane točkice i kuglice koje su nepravilno raspoređene unutar lezije
Regresijske strukture	1	Područja izgleda bijelog ožiljka ili plavo- sive granule

		na klinički ravnim dijelovima lezije
--	--	---

4.4 Algoritam ABCDEF pravilo

U procjeni lezija pomoću ABCDEF pravila naglasak je na evaluaciji asimetrije (A= asimetrija), nepravilnost rubova (B= border), različitost boja (C= color)- prisutnost više boja i nijansa smeđe, crne, plavosive i crvene, dermoskopskih struktura (D= dermoscopic structures- promjer veći od 5milimetara lezija, promjena veličine (E= evolution) i osjećaj (F= feeling), poput osjeta svrbeža, peckanja ili boli. Nakon evaluacije sva četiri parametra njihovi rezultati (dobiveni množenjem svakog posebno s težinskim faktorom) se zbrajaju za dobivanje krajnjeg ukupnog rezultata za svaku pojedinu dermoskopski promatranu leziju. Ukupni rezultat manji od 4,75 smatra se da imaju benigne lezije, rezultat između 4,75 i 5,45 imaju sumnjive lezije za koje se preporuča intenzivno praćenje ili eventualna ekscizija, dok se za lezije s rezultatom većim od 5,45 preporuča ekscizija jer su visoko suspektne na malignitet. (6, 9)

4. Dijagnostika melanocitnih lezija kože

5.1 Dermoskopska dijagnostika benignih melanocitnih lezija kože

Najčešća benigna melanocitna kožna lezija je madež, poznat i kao nevus. Madeži mogu biti prisutni od rođenja (kongenitalni nevusi) ili se mogu razviti tijekom života (stečeni nevusi).

Kongenitalni madeži su prisutni pri rođenju ili se pojave do 5 godine života, najčešće smeđe boje, simetrični; dermatoskopski imaju karakterističnu kongenitalnu strukturu. Mogu imati dlake. Histološki spadaju u skupinu kompozitnih madeža kongenitalnog tipa. (10)

Madeži u dječjoj dobi su dermatoskopski globularne strukture.

Stečeni madeži su od svijetlo smeše do smeđe boje i različitih veličinama, do promjera 15mm. Dermoskopski su većinom retikularne globalne strukture s pravilnom pigmentnom mrežom kroz cijelu leziju prilično jednako. (10)

Plavi nevusi karakterizirani su homogenim dermatoskopskim uzorkom gdje prevladava plava boja. Mogu biti kongenitalni ili stečeni, većinom su postojani do kraja života. Histološki specifični, a nalaze se unutar dermisa gdje su smješteni dendritički melanociti između kojih su prožete niti kolagena (10).

U posljednoj skupini po klasifikaciji spadaju neklasificirani madeži. To su madeži koji po svojim dermatoskopskim slikama teško mogu svrstati u neku od već navedenih skupina. Predstavljaju dijagnostički izazov i razlikovanje između malignih i benignih lezija. Zahtijevaju pažnju i posvećenost tijekom pregleda kako bi se na vrijeme diferencirali benigne od malignih lezija te da bi se izbjegla nepotrebna ekscizija.

5.2 Dermoskopska dijagnostika melanoma

Dermoskopski, rani melanomi imaju retikularnu ili multikomponentnu osnovnu globalnu strukturu kao i uznapredovali melanomi, ali su slabije izražene. Dermoskopski kriteriji specifični za melanom su atipična pigmentna mreža, plavo-bijeli veo, atipični vaskularni uzorak, atipične točke i globuli, nepravilni tračci, asimetrična pigmentacija i regresijske strukture. S obzirom na to da je melanom jedan od najagresivnijih tumora uopće, rana dijagnoza je temeljni cilj i preduvjet uspješnog liječenja (30). Dermoskopija povećava osjetljivost i specifičnost dijagnoze melanoma u usporedbi s kliničkom dijagnozom (25). Dermoskopija nije 100% točna metoda u dijagnozi melanoma.(25) Melanomi koji se teško dijagnosticiraju

dermoskopski također se mogu teško dijagnosticirati i kliničkim pregledom te se zbog toga dermoskopski prate odabrane pigmentne lezije posebno kod osoba sa mnogobrojnim atipičnim madežima.(25). Važno je da se suspektne lezije dermoskopski prate zbog osoba koje imaju visok rizik za nastanak melanoma, također kako bi se uočile morfološke promjene u već praćenih madeža. Unatoč velikom tehnološkom napretku u dijagnostici melanoma vizualna procjena i dalje je najvažnija u ovom procesu. Klinička procjena melanoma značajno je poboljšana u posljednjih 30 godina. Iako su smjernice pomogle liječnicima da se bolje upoznaju sa značajkama melanoma, još uvijek je potrebno temeljito poznavanje povijesti pacijenta kako bi se najučinkovitije i pravovremeno dijagnosticirao melanom. U ranom otkrivanju melanoma dermoskopska dijagnostika ima veliku ulogu, a brojni efikasni algoritmi (analiza uzorka, ABCD pravilo, algoritam u 7 koraka) kreirani su za što ranije postavljanje točne dijagnoze.

Melanome možemo podijeliti u četiri glavne skupine: površinsko šireći melanom, nodularni melanom, lentigo maligni melanom i akralni lentiginozni melanom. (11)

Rjeđi oblici melanoma uključuju melanome sluznica, amelanotične melanome, verukozne melanome, spitzoidne melanome, «nested» melanom.

TNM klasifikacija melanoma prema American Joint Committee on Cancer thickness categories iz 2018.g. definira podjelu melanoma prema debljini lezije u skupine:

T1 [debljina ≤ 1.00 mm, gdje T1a uključuju melanome < 0.80 mm bez ulceracije, dok T1b uključuje melanome $0.80-1.00$ mm s ili bez ulceracije i one < 0.8 mm s ulceracijom],

T2 [$1.00\text{mm} < \text{debljina} \leq 2.00\text{mm}$],

T3 [$2.00\text{mm} < \text{debljina} \leq 4.00\text{mm}$]

i skupina T4 [debljina > 4.00 mm]. (12)

Obzirom na prisutnosti broj metastaza u regionalnim (sentinel) limfnim čvorovima, kao prvim lokacijama širenja melanoma, klasifikacija dijeli tumore dodatno na N0, N1, N2 i N4. (12) Treća dimenzija TNM klasifikacije melanoma odnosi se na prisutnost udaljenih metastaza (M0, M1a, M2b i M2c skupine). (12)

Liječenje melanoma je zahtjevno i u današnje vrijeme obzirom da se često uoči u uznapredovanim stadijima s udaljenim metastazama (jetra, pluća, kosti, mozak) i velike debljine lezije.

5. Dijagnostika nemelanocitnih lezija kože

Kako bi se dijagnosticirale nemelanocitne lezije kože trebaju izostati kriteriji koji su specifični za melanocitne lezije kao što su pigmentna mreža, globuli, homogeni i paralelni uzorci, pruge.

6.1 Maligni epidermalni tumori

6.1.1 Bazocelularni karcinom

Bazocelularni karcinom je maligni te jedan od najčešćih kožnih tumora. Nastaje iz stanica bazalnog sloja epidermisa, lojnih žlijezda i folikula dlake. Nastaje zbog prevelikog izlaganja ultraljubičastim zrakama. Učestalost oko 0,002-0,01% (26). Oko 80% lezija se pojavljuje na glavi i licu, iznad zamišljene linije koja spaja usni kut i lobul uške, a oko 15% lezija se nalazi na prsima ili leđima, dok su ostale lokalizacije rijetkost (27).

Pojavnost je češća u dobi između 50 i 80 godina, neovisno o spolu. stopa smrtnosti je oko 0,1% i opada zbog preciznijih dijagnostičkih metoda, što posljedično utječe i na odabir optimalnog načina liječenja (28). Postoji nekoliko vrsta, a neki od najpoznatijih su nodularni, ulcerozni, morfeiformni, superficijalni, pigmentirani i cistični fibroepiteliom. Dijagnoza se postavlja na temelju kliničke slike, dermoskopije, potvrđuje se patohistološkom analizom.

6.1.2 Planocelularni karcinom

Planocelularni karcinom je maligni tumor koja nastaje iz suprabazalnih keratinocita. Za razliku od bazocelularnog karcinoma koji najčešće nastaje de novo, pločasti karcinom češće nastaje iz prekursorskih lezija poput aktinične keratoze, ožiljaka i kroničnih ulkusa te se tada naziva Marjolinov ulkus i on čini 2-5% svih planocelularnih karcinoma kože (29). Pojavnost je najčešća u dobi od 60 do 80 god.

Planocelularni karcinom in situ je stadij tumora koji nije invadirao u dermis. Makroskopski se manifestira u obliku ljuskavog plaka ili keratotične papule ružičaste boje, a histološki se sastoji od atipičnih keratinocita ograničenih iznad bazalne membrane. Dijagnoza se postavlja na temelju kliničkog pregleda, dermoskopije i patohistološke analize.

6.2 Benigne nemelanocitne lezije

U benigne melanocitne lezije ubrajamo seborejična keratoza, dermatofibrom, hemangiom.

6.2.1 Seborejička keratoza

Seborejička keratoza pojavljuje se na svakom dijelu tijela izuzevši dlanove i tabane(17). Najčešće se javlja u starijoj životnoj dobi. Specifični dermoskopski kriteriji i strukture koje se pojavljuju najčešće su otvori nalik komedonima i ciste nalik milijama koje histološki koreliraju s cistama i folikulima ispunjenim keratinom unutar epidemisa(17). Još se može vidjeti uzorak koji nalikuje na pigmentiranu mrežu. Vrlo često lezije seborejičke keratoze ne pokazuju ni jedan od navedenih kriterija pa znaju biti pogrešno dijagnosticirani.

6.2.2 Dermatofibrom

Dermatofibrom je benigna tvorba koja nastaje kao reakcija na mikrotraumu, ubode kukaca ili folikulitis (31). Najčešće se pronalazi na udovima i odlikuje se kao nodularna lezija koja na pritisak se udubljuje u središtu. U sredini lezije pojavljuje se struktura nalik bijeloj zakrpi, okrugla, mliječno bijele boje na površini(13).

6.2.3 Hemangiom

Hemangiom je čest benigni tumor koji se najčešće pojavljuje u novorođenačkoj i dojenačkoj dobi. Odlikuje se kao tvorba crveno- ljubičaste boje smještena na licu ili vlasištu. Pri pregledu dermoskopom vidljive su strukture crveno- plavih lakuna koje su oštro ograničene i gusto raspoređene.

6. EDUKACIJA

Edukacija pacijenata o DS može biti izuzetno korisna kako bi se povećala svijest o važnosti redovitih pregleda kože i samopregleda. Nekoliko ključnih aspekata koji se mogu uključiti u edukaciju pacijenata o DS jesu da se objasni svrha DS, istakne njena važnost u ranoj dijagnozi raka kože i otkrivanju kao i praćenju sumnjivih lezija, naglasiti da DS omogućuje detaljniji pregled kožnih promjena pružajući mogućnost bolje procjene rizika i potrebnih koraka za dijagnostiku. Dalje, bitno ih je upoznati s postupkom koji instrument se koristi, na koji način se izvodi i da ne uzrokuje bolnost. Poučiti o važnosti redovitih pregleda kože. Naglasiti važnost redovitih pregleda kože kod dermatologa. Preporučiti pacijentima da se podvrgnu redovitim pregledima, osobito ako imaju povećani rizik od tumora kože, kao što su svjetla put, obiteljska anamneza tumora kože ili velik broj madeža. Omogućiti da postavljaju pitanja. Još jedna bitna stavka je poučiti samopregledu kože, kako pregledati cijelo tijelo uključujući teško dostupna područja i objasniti sumnjive znakove koje trebaju reci svom liječniku dermatologu. I za kraj, ali ne manje važno, je važnost zaštite od sunca. Ukazati osobama na važnost zaštite od sunca kako bi se smanjio rizik od razvoja tumora kože. Trebaju se podijeliti savjeti o korištenju kvalitetnih sunčanih krema, nošenju zaštitne UV odjeće i izbjegavanju intenzivnog sunčevog zračenja.

Edukacija pacijenata o DS pomaže u stvaranju svijesti o važnosti redovitih pregleda kože i samopregleda te im daje alate i znanja koja su im potrebna da budu svjesni promjena na svojoj koži i pravodobno reagiraju.

7. ZAKLJUČAK

DS, inovativna tehnika za proučavanje kože, predstavlja nevjerojatan napredak u području dermatologije. Kroz upotrebu specijaliziranih dermoskopa, ovaj postupak omogućuje precizno vizualiziranje i analizu različitih pigmentacija i struktura kože, čime se olakšava dijagnostika i praćenje promjena u kožnim lezijama. Zahvaljujući DS, dermatolozi i stručnjaci za kožne bolesti sada imaju moćan alat u rukama koji im pomaže u ranom otkrivanju melanoma i drugih malignih tumora kože. Time se povećava šansa za uspješno liječenje i preživljavanje pacijenata. Također, DS smanjuje potrebu za invazivnim ekcijama, što je veliki korak prema manje invazivnom pristupu u dermatološkoj dijagnostici. Pomaže u razumijevanju različitih oblika kožnih lezija i pridruženih promjena, doprinoseći razvoju stručnog znanja i boljem razumijevanju dermatoloških stanja. Sve to zajedno čini DS nezamjenjivim alatom u praksi dermatologije, donoseći nadu i napredak u skrbi za zdravlje naše kože.

8. LITERATURA

1. Dogra, S., Vinay, K Dermoscopy of Primary Cutaneous Amyloidosis in Skin of Color, *Dermatol Pract Concept*,2019, 232-234.
2. Argenziano G, Ferrara G, Francione S, et al. Dermoscopy-the ultimate tool for melanoma diagnosis. *Semin Cutan Med Surg* 2009;28:142-148
3. Technique. U: Soyer PH, Argenziano G, Hofmann-Wellenhof R, et al. *Dermoscopy, The Essentials* 2nd ed. Philadelphia: Saunders Elsevier 2012;str:78-93.
4. Argenziano G1, Soyer HP. Dermoscopy of pigmented skin lesions-a valuable tool for early diagnosis of melanoma. *Lancet Oncol* 2001;2:443-449.
5. Goldman L. A simple portable skin microscope for surface microscopy. *AMA Arch Derm* 1958;78:246-247.
6. Stolz W, Riemann A, Cagnetta AB, et al. ABCD-rule of dermatoscopy: a new practical method for early recognition of malignant melanoma. *Eur J Dermatol* 1994;7:521-528.
7. Argenziano G, Fabbrocini G, Carli P, et al. Epiluminescence microscopy for the diagnosis of doubtful melanocytic skin lesions. Comparison of the ABCD rule of dermatoscopy and a new 7- point checklist based on pattern analysis. *Arch Dermatol* 1998;134:1563-1570.
8. Duma S. *Dermoscopy of Pigmented Skin Lesions*. U: Katsambas AD, Lotti TM, Dessinioti C, D'Erme AM. *European Handbook of Dermatological Treatments*, 3rd ed. Berlin: Springer Verlag Berlin Heidelberg 2015;str:1167-1179
9. Argenziano G, Soyer HP, Chimenti S, et al. Dermoscopy of pigmented skin lesions: results of a consensus meeting via the Internet. *J Am Acad Dermatol* 2003;48:679-693
10. Argenziano G, Zalaudek I, Ferrara G, et al. Proposal of a new classification system for melanocytic naevi. *Br J Dermatol* 2007;157:217-227.
11. Šitum M. Melanom. U: Basta-Juzbašić i sur. *Dermatovenerologija*. Zagreb: Medicinska Naklada 2014.str:687-703.
12. Gershenwald JE, Scolyer RA. Melanoma Staging: American Joint Committee on Cancer (AJCC) 8th Edition and Beyond. *Ann Surg Oncol* 2018;25:2105-2110.
13. Pašić A, Čeović R. Maligni epidermalni tumori. U: Basta Juzbašić i sur. *Dermatovenerologija*. Zagreb: Medicinska Naklada 2014.str:661-679.
14. Adnexal Tumors. U: Sterry W, Paus R, Burgdorf W. *Dermatology*. Stuttgart: Thieme 2006;str:424-438.

15. Lallas A, Argenziano G, Moscarella E, et al. Diagnosis and management of facial pigmented macules. *Clin Dermatol* 2014;32:94-100.
16. Altamura D, Menzies SW, Argenziano G, et al. Dermatoscopy of basal cell carcinoma: morphologic variability of global and local features and accuracy of diagnosis. *J Am Acad Dermatol*. 2010;62:67-75
17. Cysts and Epidermal Tumors. U: Sterry W, Paus R, Burgdorf W. *Dermatology*. Stuttgart:Thieme 2006;str:407-423.
18. Schmults CD, Karia PS, Carter JB, et al. Factors predictive of recurrence and death from cutaneous squamous cell carcinoma: a 10-year, single-institution cohort study. *JAMA Dermatol*. 2013;149:541-547.
19. Rosendahl C, Cameron A, Argenziano G, et al. Dermoscopy of squamous cell carcinoma and keratoacanthoma. *Arch Dermatol* 2012;148:1386-1392.
20. Lallas A, Pyne J, Kyrgidis A, et al. The clinical and dermoscopic features of invasive cutaneous squamous cell carcinoma depend on the histopathological grade of differentiation. *Br J Dermatol* 2015;172:1308-1315.
21. Zalaudek I, Giacomel J, Schmid K, et al. Dermatoscopy of facial actinic keratosis, intraepidermal carcinoma, and invasive squamous cell carcinoma: a progression model. *J Am Acad Dermatol* 2012;66:589-597
22. Bowling J, Argenziano G, Azenha A, Bandic J, Bergman R, Blum A, Cabo H, Di Stephani A, Grichnik J, Halpern A, Hofman-Wellenhof R, Johr R, Kittler H, Kopf A, Kreusch J, Langford D, Malvey J, Marghoob A, Menzies S, Ozdemir F, Peris K, Piccolo D, Pizzichetta MA, Polsky D, Puig S, Rabinovitz H, Rubegni P, Saida T, Scalvenzi M, Seidenari S, Soyer HP, Tanaka M, Zalaudek I, Braun RP. Dermoscopy key points: recommendations from the international dermoscopy society. *Dermatology*. 2007;214(1):3-5.
23. Salerni G, Carrera C, Lovatto L, Puig-Butille JA, Badenas C, Plana E, Puig S, Malvey J. Benefits of total body photography and digital dermatoscopy ("two-step method of digital follow-up") in the early diagnosis of melanoma in patients at high risk for melanoma. *J Am Acad Dermatol*. 2012 Jul;67(1):e17-27.
24. Benvenuto-Andrade C, Dusza SW, Agero ALC, et al. Differences Between Polarized Light Dermoscopy and Immersion Contact Dermoscopy for the Evaluation of Skin Lesions. *Arch Dermatol*. 2007;143(3):329–338.

- 25 Dermoscopy in Melanoma Prevention, Paštar, Z., Lipozenčić J. Medicus 2007; Vol 16, No. 1, 59 – 67.
25. Pašić A, Lončarić D. Maligni epidermalni tumori. Maligni mezenhimalni tumori kože. U: Lipozenčić J i sur, ur. Dermatovenerologija. Zagreb: Medicinska naklada; 2014. Str. 661-686.
26. Göppner D, Leverkus M. Basal cell carcinoma: from the molecular understanding of the pathogenesis to targeted therapy of progressive disease. Journal of skin cancer. 2011.
27. Rubin AI, Chen EH, Ratner D. Basal-cell carcinoma. The New England journal of medicine. 2005;353(21):2262–2269.
28. Que S, Zwald FO, Schmults CD. Cutaneous squamous cell carcinoma: Incidence, risk factors, diagnosis, and staging. Journal of the American Academy of Dermatology. 2018;78(2):237–247
29. Majnarić, T., Prpić Massari, L., Dermatoskopija u dijagnostici različitih kliničkih tipova melanoma, Medicina Fluminensis : Medicina Fluminensis, 2020, 56, 113 - 120
30. Soft Tissue Tumors. U: Sterry W, Paus R, Burgdorf W. Dermatology. Stuttgart: Thieme 2006;str:438-445
31. Santiagai S, Brown R., Shao K., Hooper J., Perez M.; Modified Fitzpatrick scale- Skin color and reactivity. Department of Dermatology, Univesrity of Conneticut Health Center.
32. Wilkison D, Argenziano G, Lallas A. The definiteive guide Dermoscopy and Diagnosis of benign and malignant skin lesions. Helathcert 2018, 427-434.
33. Cosmetics and skin , complexion analysers (Dermoscopes) <https://www.cosmeticsandskin.com/ded/complexion-analyser.php>.(Posjećeno 01.07.2023)