

# Prenatalni razvoj i utjecaj teratogenih faktora na kasniji rast i razvoj djeteta

---

**Konjuh, Paula**

**Master's thesis / Diplomski rad**

**2022**

*Degree Grantor / Ustanova koja je dodijelila akademski / stručni stupanj:* **University of Zadar / Sveučilište u Zadru**

*Permanent link / Trajna poveznica:* <https://um.nsk.hr/um:nbn:hr:162:088079>

*Rights / Prava:* [In copyright](#) / [Zaštićeno autorskim pravom.](#)

*Download date / Datum preuzimanja:* **2024-12-22**



**Sveučilište u Zadru**  
Universitas Studiorum  
Jadertina | 1396 | 2002 |

*Repository / Repozitorij:*

[University of Zadar Institutional Repository](#)



Sveučilište u Zadru

Odjel za izobrazbu učitelja i odgojitelja – Odsjek za predškolski odgoj

Rani i predškolski odgoj i obrazovanje

**Paula Konjuh**

**Prenatalni razvoj i utjecaj teratogenih faktora na  
kasniji rast i razvoj djeteta**

**Diplomski rad**



Zadar, 2022.

Sveučilište u Zadru

Odjel za izobrazbu učitelja i odgojitelja – Odsjek za predškolski odgoj

Rani i predškolski odgoj i obrazovanje

**Prenatalni razvoj i utjecaj teratogenih faktora na  
kasniji rast i razvoj djeteta**

**Diplomski rad**

Student/ica: Paula Konjuh

Mentor/ica: Mira Klarin, prof. dr. sc.

Zadar, 2022.



## Izjava o akademskoj čestitosti

Ja, **Paula Konjuh**, ovime izjavljujem da je moj **diplomski** rad pod naslovom **Prenatalni razvoj i utjecaj teratogenih faktora na kasniji rast i razvoj djeteta** rezultat mogega vlastitog rada, da se temelji na mojim istraživanjima te da se oslanja na izvore i radove navedene u bilješkama i popisu literature. Ni jedan dio mojeg rada nije napisan na nedopušten način, odnosno nije prepisan iz necitiranih radova i ne krši bilo čija autorska prava.

Izjavljujem da ni jedan dio ovog rada nije iskorišten u kojem drugom radu pri bilo kojoj drugoj visokoškolskoj, obrazovnoj ili inoj ustanovi.

Sadržaj mojeg rada u potpunosti odgovara sadržaju obranjenog i nakon obrane uređenog rada.

Zadar, 13. srpanj 2022.

## SAŽETAK

Sve donedavno znanost i tehnologija nisu bile u stanju istraživati i pratiti razvoj ljudskog bića tijekom prvih 9 mjeseci života. Prenatalni ljudski razvoj je napredak koji osoba čini od trenutka začeća do rođenja; ako se dijete ne rodi prerano, pri rođenju će težiti oko 3 kilograma i biti dugačko oko 50 centimetara. Stanice koje su jedva vidljive golim okom razvit će se u novorođenče koje može vidjeti, čuti, kretati se i ponašati se. Muške (spermij) i ženske (jajašce) spolne stanice moraju se spojiti da bi došlo do začeća. Dobivena stanica ima 46 kromosoma: 23 iz očevih gena i 23 iz majčinih gena. Stanica sadrži vrlo detaljan genetski nacrt, koji utječe na visinu, boje kože i spol osobe. Porod označava kraj trudnoće te do njega može biti doći od 37. do 42. tjedna. U nekim slučajevima može doći i do prijevremenog poroda. Tijekom trudnoće jako je važno da majka izbjegava teratogene faktore jer oni mogu imati veliki utjecaj na kasniji rast i razvoj djeteta.

**KLJUČNE RIJEČI:** prenatalni razvoj, začeće, porod, teratogeni faktori.

## **ABSTRACT**

### **Prenatal development and the influence of teratogenic factors on the subsequent growth and development of the child**

Until recently, science and technology were not able to detect the development of a human being during the first 9 months of life. Prenatal human development is the progress made by a person from conception to birth; if the child is not born prematurely, it will weigh around 3 kilograms at birth and be about 50 centimeters long. Cells that are barely visible to the naked eye can gradually develop into newborns that can see, hear, move and behave. Male (spermium) and female sex cells must be merged to obtain conception. The resulting cell has 46 chromosomes: 23 from father genes and 23 from maternal genes. The cell contains a very detailed genetic design, which affects things such as height, skin color and, a person's sex. Birth marks the end of pregnancy and can take place between week 37 and week 42. Early childbirth may also occur in some cases. During pregnancy, the mother must avoid teratogenic factors, as these can have a major impact on the child's subsequent growth and development.

**KEY WORDS:** prenatal development, conception, birth, teratogenic factors.

## SADRŽAJ:

|  |    |
|--|----|
| 1. UVOD.....   | 1  |
| 2. Oplodnja.....   | 2  |
| 3. Prvo tromjesečje trudnoće.....  | 5  |
| 4. Drugo tromjesečje trudnoće.....   | 13 |
| 5. Treće tromjesečje trudnoće.....   | 24 |
| 6. Porod.....  | 35 |
| 6.1. Porod zatkom.....   | 38 |
| 6.2. Carski rez.....   | 40 |
| 7. Utjecaj teratogenih činitelja na razvoj.....                                | 42 |
| 7.1. Važnost i uloga prenatalnog razvoja za kasniji rast i razvoj djeteta..... | 48 |
| 8. ZAKLJUČAK.....  | 50 |
| 9. LITERATURA.....   | 51 |
| 10. ŽIVOTOPIS.....   | 53 |
| 11. POPIS TABLICA.....   | 54 |
| 12. POPIS ILUSTRACIJA.....   | 54 |

## 1. UVOD

Prenatalni razvoj započinje oplodnjom, a da bi do oplodnje došlo potrebno je da se jajašce i spermij stope u jednu jajnu stanicu. Razdoblje od začeća do drugog tjedna nazivamo razdoblje zigote, a razdoblje embrija je od trećeg do osmog tjedna dok razdoblje fetusa započinje od devetog tjedna i traje sve do trideset osmog tjedna (Vasta, Haith i Miller, 2005).

Tijekom faze zigote imamo dvije faze: fazu brazdanja i fazu implantacije, a tijekom embrionalnog stadija započinje faza gastrulacije u kojoj se dovršavaju potporne strukture (amnionska vrećica, posteljica i pupkovina) potrebne za zaštitu i rast (Tatalović Vorkapić, 2013).

Trudnoću dijelimo na tri tromjesečja. Prvo tromjesečje traje od prvog do trinaestog tjedna, drugo tromjesečje je od četrnaestog do dvadeset sedmog tjedna, a treće od dvadeset osmog do četrdesetog tjedna. Krajem trećeg mjeseca u fetusa je moguće razaznati spol, a mozak je poprimio temelje koji će služiti za kasnije funkcioniranje (gledanje, slušanje, mišljenje itd.). U četvrtom mjesecu oči postaju osjetljive na svjetlost, a u petom zvuk izaziva reakciju fetusa. Do sedmog mjeseca veze u mozgu postaju takve da mogu pokazivati reflekse. Kasnije faze prenatalnog razvoja fetus pripremaju za život van majčine utrobe (Vasta i sur., 2005).

Prema Vasta i sur. (2005) fetus u dobi od šest i sedam mjeseci može preživjeti izvan majčina tijela, no ipak djetetu rođenom u tako ranoj fazi treba osigurati kisik, regulaciju disanja i tjelesne temperature. U osmom mjesecu ispod kože se pojavljuje masno tkivo te majčino tijelo počinje fetusu davati antitijela koja mu pomažu u zaštiti od infekcija.

Porod u pravilu počinje u trideset osmom tjednu, no to i ne mora biti tako te žene znaju roditi i kasnije. Porod se sastoji od tri faze: širenje vrata maternice, porođanje djeteta i izbacivanje posteljice. Porod može ići prirodnim vaginalnim putem ili carskim rezom (Vasta i sur., 2005).

Trudnoća je poseban proces života za ženu. No, sami proces trudnoće i razvoj djeteta uvelike ovisi o životnim navikama buduće majke. Neki poremećaji u trudnoći mogu nastati zbog genetskih oštećenja, a negenetski činitelji koji mogu uzrokovati poremećaj embrija ili fetusa nazivaju se teratogeni (Vasta i sur., 2005).



## 2. OPLODNJA

Razvoj čovjeka započinje oplodnjom, a oplodnja je spajanje muške i ženske spolne stanice. „Taj razvoj traje deset lunarnih mjeseci ili 280 dana, računajući od prvog dana posljednje menstruacije“ (Kurjak, Stanojević i sur, 2013: 11). Prema Murkoff i Mazel (2011) ženski reproduktivni organi su: jajnici, jajovodi, maternica, vrat maternice te rodnica (vagina), a muški su testisi, sjemenik, sjemenovod, sjemeni mjehurić i prostata.

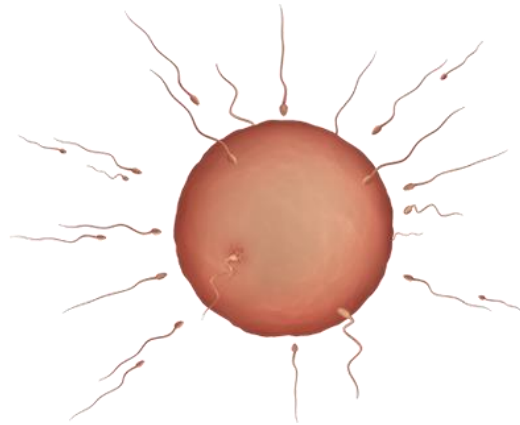
Žensko tijelo svaki se mjesec priprema za oplodnju i to tako da jajna stanica sazrijeva u jajnicima te ih napušta i ulazi u jajovod odakle se spušta u maternicu te ta jajna stanica bude spremna za oplodnju samo 24 sata. Kod muškarca najveću ulogu imaju spermiji te ejakulacijom može biti i do 300 milijuna spermija (Hüther i Weser, 2019). „Spermij se sastoji od glave u kojem se nalazi očev materijal, i repa, koji ih pokreće. Tako opremljeni kreću na put od oko 17 centimetara kroz grlić maternice i jajovoda do jajnika“ (Hüther i Weser, 2019: 58).

Treba imati na umu da od 300 milijuna spermija trećina njih neće moći izvršiti oplodnju bilo zbog toga što su slabi plivači ili nekog drugog hendikepa te samo nekolicina spermija, otprilike njih 50-ak, stigne do jajovoda (Hüther i Weser, 2019). „Iako se mnoge muške spolne stanice okupljaju oko jajašaca i pokušavaju prodrijeti kroz njegov vanjski sloj, samo će jedna uspjeti probiti površinu i oploditi ga. Kada se to dogodi, vanjski sloj jajne stanice brzo očvrstne kako bi odbio druge suparničke muške stanice, tako da svako jajašce može oploditi samo jedna muška spolna stanica“ (Blott, 2010: 51).

Prema Hüther i Weser (2019) oplodnja nije niti malo jednostavan proces te, da bi ona bila uspješna, potrebno je da spermij dođe do maternice u onom trenutku kada je sluzni čep vlaknast i rupičast tako da može proći jer inače sluzni čep zatvara maternicu i čini je neprobojnom za spermij. Prema Murkoff i Mazel (2011) kada spermij dođe do jezgre jajne stanice spermij oslobađa vlastiti genetski doprinos i time jajna stanica postaje oplodena.

„Mikroskopska oplodena jajna stanica (zvana zigota) za nekoliko sati se podijeli te nastavlja diobu. Dijeli se spuštajući niz jajovod prema maternici – taj put traje oko šest dana – do trenutka kada ta nakupina stanica (zvana blastocista) stigne do maternice, sastoji se od čak stotinjak stanica“ (Murkoff i Mazel, 2011: 87). Blastocista u maternici se dijeli na embrij i posteljicu koja će fetusu omogućavati potrebne hranjive tvari, a istovremene odnositi i

otpadne. Beta hCG je hormon koji se luči samo u trudnoći i počinje se lučiti kada se jajna stanica usadi (Murkoff i Mazel, 2011).



Slika 1. Oplodnja

<https://www.plivazdravlje.hr/zdravlje-online/kalendar-trudnoce/tjedan/2>

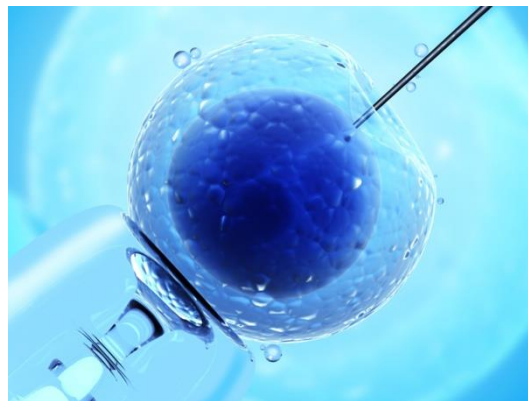Prema Murkoff i Mazel (2011) najvažniji faktor za uspješnu oplodnju je ovulacija. Da bi žena znala prepoznati kada je njeno vrijeme da ovulira potrebno je poznavati vlastiti menstrualni ciklus jer upravo duljina ciklusa određuje vrijeme ovulacije, a svaka žena može imati različitu duljinu ciklusa. Bazalna tjelesna temperatura također može pripomoći za uspješnu oplodnju jer tijekom ovulacije tjelesna temperatura poraste za pola stupnja (mjeri se bazalnim termometrom).

„Bilježenje bazalne temperature tijekom nekoliko mjeseci pomoći će da se utvrdi obrazac ciklusa te će omogućiti predviđanje kada će se u sljedećim mjesecima dogoditi ovulacija – i kada će uvjeti biti pogodni za začeće“ (Murkoff i Mazel, 2011: 91).

Osim bazalne temperature cervikalna sluz također može pomoći u određivanju ovulacije. Murkoff i Mazel (2010) navode da se cervikalna sluz mijenja po fazama i to tako da bude: suha, ljepljiva, kremasta ili skliska. Skliska cervikalna sluz je najplodnija i ona obavještava da se događa ovulacija i to je onda najbolje vrijeme za spolni odnos. Potrebno je razlikovati vlažnu i sklisku sluz jer ona cervikalna sluz koja je plodna jest ona koju žena osjeća tijekom cijelog dana, dok je vlažna prisutna samo pri seksualnom uzbuđenju. Postoje još neki znakovi plodnosti koji nisu toliko učestali, a to su: grčevita bol u donjem dijelu trbuha, otečene stidne usne i krvavi iscjedak.

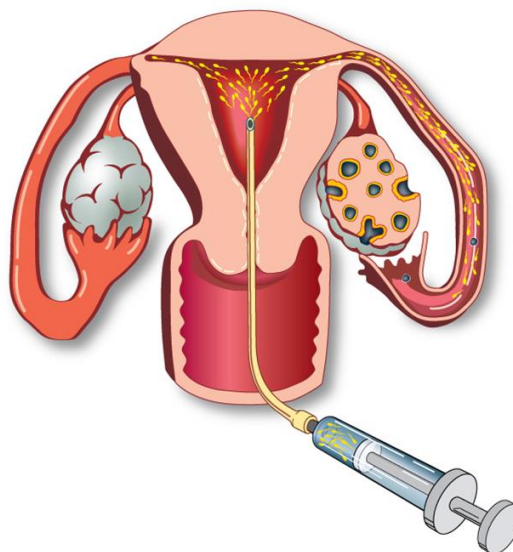
Blott (2010) navodi da neki parovi mogu imati poteškoća sa začećem te, ako ne dođe do trudnoće u razdoblju od godine dana, ginekolog preporučuje provjeru plodnosti obaju partnera. „Jedan od načina liječenja neplodnosti je izvantjelesna oplodnja ili IVF. Ona uključuje uzimanje lijekova koji potpomažu otpuštanju jajnih stanica. One se prikupljaju i oplođuju sjemenom partnera u laboratoriji, a ženi se daje hormonalna terapija kako bi se maternica pripremila za prihvaćanje oplođenih jajašaca“ (Blott, 2010: 51).

„Ako je sjeme slabe kakvoće, može se primijeniti postupak zvan mikrofertilizacija, ili ICSI, pri čemu se sjeme ubrizgava injekcijom izravno u jajnu stanicu, a oplođeno jajašce prenosi se u maternicu“ (Blott, 2010: 51). Blott (2010) također još navodi i postupak inseminacija (IUI) kojim se odabrani spermiji unose u maternicu – ova metoda primjenjuje se kod slabe pokretljivosti.



Slika 2. Mikrofertilizacija

[https://www.google.com/search?q=mikrofertilizacija&source=lnms&tbn=isch&sa=X&ved=2ahUKEwixk\\_ij](https://www.google.com/search?q=mikrofertilizacija&source=lnms&tbn=isch&sa=X&ved=2ahUKEwixk_ij)

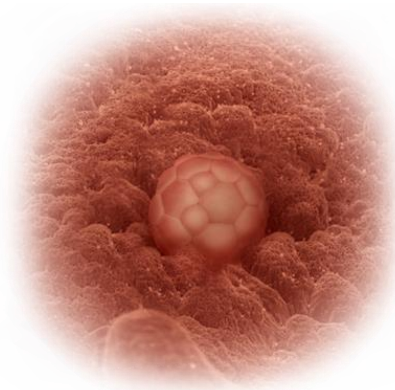

Slika 3. Inseminacija

<https://www.google.com/search?q=inseminacija&source=lnms&tbn=isch&sa=X&ved=2ahUKEwiVy6Org>

### 3. PRVO TROMJESEČJE TRUDNOĆE

Trudnoća traje oko 40 tjedana i dijeli se na tri tromjesečja. Prvo tromjesečje trudnoće obuhvaća period od 1. do 13. tjedna (MacKonochie, 1997). Prema Blott (2010) prvi dan trudnoće računa se po prvom danu zadnju menstruacije, a to se radi zato što većina žena vjerojatno ne zna datum ovulacije ili datum točnog začeća. U drugom i trećem tjednu prema Harms (2012) dolazi do ovulacije, oplodnje i implantacije jajašca u maternicu.



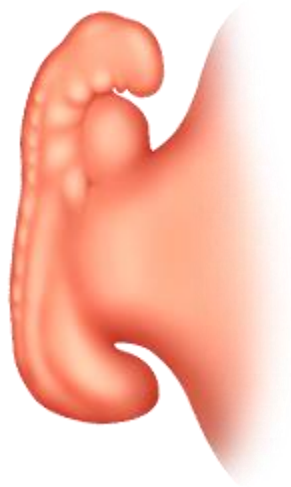Slika 4. Implantacija

<https://www.plivazdravlje.hr/zdravlje-online/kalendar-trudnoce/tjedan/4>

Prema MacDougall (2000) u četvrtom tjednu blastocista pretvara se u embrio koji će razviti tri vrste različitog tkiva unutar tri listića. „Unutarnji listići (endoderm) poslije će oblikovati pluća, jetru, probavni sustav i gušteraču. Srednji listić (mesoderm) postat će kostur, mišići, bubrezi, krvne žile i srce. Vanjski listić (ektoderm) postat će koža, kosa, leće u oku, zubna caklina i živčani sustav“ (MacDougall, 2000: 13).

Prema Harms (2012) u ranoj trudnoći četvrtog tjedna dolazi do značajnih tjelesnih promjena kod majke. Srce i krvotok već na samom početku trudnoće proizvode više krvi jer time se osigurava dovod kisika i hranjivih tvari do ploda. Dojke su u najviše slučajeva prvi simptom trudnoće koji žena primijeti jer su punije, teže, osjetljivije. Također, maternica se mijenja u 4. tjednu trudnoće – dolazi do zadebljanja sluznice i povećanja krvnih žila. Još jedna od značajnih promjena u ovome tjednu je vrat maternice (cerviks) koji povećanjem stadija trudnoće omekšava.

Peti tjedan trudnoće je tjedan kada nakupina stanica postaje embrio. „Različiti dijelovi embrija sada postaju vidljivi. Razlikuju se gornja i donja, lijeva i desna te prednja i stražnja strana. Pruga se na leđima savija stvarajući žlijeb koji se potom zatvara i tvori takozvanu neuralnu cijev iz koje će se razviti leđna moždina i mozak. U središtu embrija razvija se ispupčenje gdje će se nalaziti srce, a rudimentarne krvne žile urastaju na svoja mjesta“ (MacDougall, 2000: 15). Nakon začeća, točnije 21. ili 22. dan, pojavljuju se prvi otkucaji srca, ali oni se još ne mogu čuti, no vidljive su kretnje na ultrazvuku. „U trenutku začeća djeteta je bilo samo jedna stanica mikroskopske veličine, zvana zigota. Do petog tjedna trudnoće, tri tjedna nakon začeća, ono je oko 1,5 milimetara dugo, veličine vrška kemijske olovke“ (Harms, 2012: 58).



Slika 5. Početak embrionalnog razdoblja

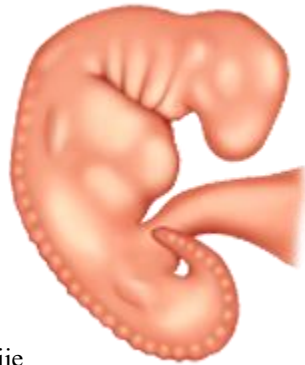<https://www.plivazdravlje.hr/zdravlje-online/kalendar-trudnoce/tjedan/5>

Šesti tjedan trudnoće označava ubrzan razvoj, a veličina djeteta se utrostručuje. Tijekom ovog tjedna razvijaju su prve crte lica, očni mjehurići od kojih kasnije nastaju oči, razvija se prolaz gdje će biti srednje uho, formira se otvor za usta, a ispod usta nabori koji će se razviti u vrat i donju čeljust, zatim se također formiraju i počeci probavnog i dišnog sustava. Zanimljivo, u ovom tjednu na površinu pupaju male okrajine iz kojih će se razviti ruke i noge (Harms, 2012). „U ovoj ranoj fazi za sve potrebe nerođena djeteta dovoljna je žumanjčana vrećica. Spojena s embrijem povezanom niti, ova struktura nalik balonu označava mjesto ploda i obično se može vidjeti mikroskopom i to kao kugla promjera 3-4 milimetra. U žumanjčanoj vrećici nalaze se stanice čija je uloga slična ulozi jetre. Ona luči trudničke hormone i stvara prve crvene krvne stanice embrija“ (Blott, 2010: 80). MacKonoche (1997) navodi da srce počinje kucati i otkucaji su vidljivi na ultrazvuku te se krajem šestog tjedna spoj embrija s placentom pretvara u pupčanu vrpču i formiraju se krvne žile.

Prema Blott (2010) srce se razvoja tako da se dijeli u 4 komore:

1. gornja komora na lijevoj strani (lijeva pretklijetka) – preuzima krv iz pluća,
2. glavna lijeva komora (lijeva klijetka) – glavnom arterijom izbacuje krv iz srca u tijela,
3. desna gornja komora (desna pretklijetka) – prikuplja krv koja se vraća iz tijela,
4. glavna desna komora (desna klijetka) – pumpa krv u pluća.

„U ovoj razvojnoj fazi krvotok je veoma jednostavan, sa srčanom cijevi koja šalje krv kroz cijelo tijelo djeteta“ (Blott, 2010: 87.) U ovom šestom tjednu (četvrtom tjednu od začeća) zametak je dug oko 3,1 milimetar (Harms, 2012).

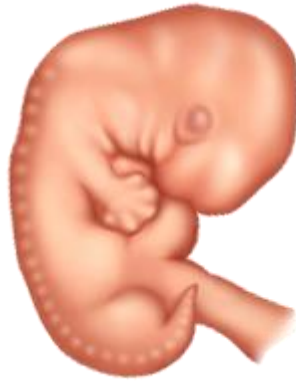

Slika 6. Početak srčane akcije

<https://www.plivazdravlje.hr/zdravlje-online/kalendar-trudnoce/tjedan/6>

„U sedmom tjednu na mjestu implantacije jasno je vidljiva pupčana vrpca, vitalna veza između djeteta i posteljice. Pupčana vrpca sadrži dvije arterije i jednu veliku venu. Hranjive tvari i krv bogata kisikom kroz posteljicu dolaze do zametka jednom venom, a vraćaju se dvjema arterijama. Za taj je cijeli put krvnim stanicama potrebno oko 30 sekundi“ (Harms, 2012: 58). Autorica Blott (2010) navodi da se u sedmom tjednu počinju razvijati pluća izbijanjem plućnog pupoljka na cijevi između usta i želuca te iz tog pupoljka nastaje dušnik koji se zatim dijeli na bronhije koji će se formirati u dva plućna krila. Nadalje, MacDougall (2000) tvrdi da se nadziru obrisi lica s pigmentacijom šarenice oka kao i male nosnice, a pupoljci koji su nastali u šestom tjednu iz kojih će se razviti gornji udovi sada su podijeljeni u dva dijela (ramena i ruke). Autorica Blott (2010) napominje da gornji udovi prethode razvoju donjih udova.

Razvoj mozga značajno napreduje te su formirane šupljine i potrebni prolazi za cirkulaciju moždane tekućine, a lubanja je i dalje prozirna. Zametak je sada dug oko 8,5 milimetara, a težine je oko 0,8 grama (Harms, 2012).

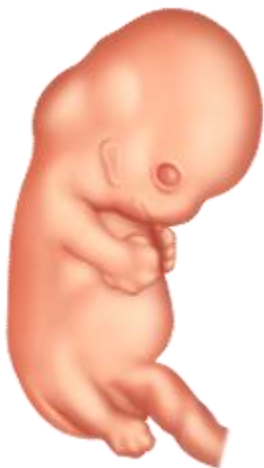

Slika 7. Početak rasta ruku i nogu

<https://www.plivazdravlje.hr/zdravlje-online/kalendar-trudnoce/tjedan/7>

Cooper (2009) navodi da je dijete u osmom tjednu duljine oko 2,5 centimetara te da su sada već vidljivi obrisi lica – nosnice, usne, jezik. Također, ukazuje na to da dijete još uvijek u ovom stadiju nalikuje na punoglavca i to zato što mu je glava znatno veća od ostatka tijela, a donji dio još je uvijek savijen poput repa. Dolazi do oblikovanja prstiju na rukama i nogama, a između njih postoji plivaća kožica. Stopala su vidljiva kao i zglobovi ruku, laktovi i gležnjevi. Vjeđe se također počinju oblikovati te uši, gornja usna i vrh nosa počinju poprimati prepoznatljiv oblik (Harms, 2012). S obzirom na rast ruku i nogu fetus se u ovoj fazi počinje micati i ritati, ali je premalen da bi majka to osjetila. Također, u ovome tjednu razvijaju se oči (koža koja ih sada prekriva oformit će očni kapak), uši te srednje uho koje je zaduženo za ravnotežu i sluh (MacKonoche, 1997).

MacDougall (2000) navodi da u osmom tjednu dolazi do fiziološke hernijacije, a to je stanje u kojem su crijeva djeteta preduga te će dio njih ispasti u pupčanu vrpču. Težina iznosi oko 3 grama.

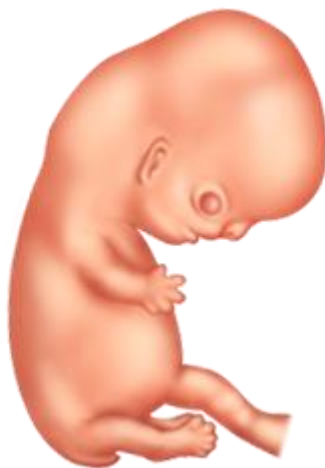

Slika 8. Početak pokretanja

<https://www.plivazdravlje.hr/zdravlje-online/kalendar-trudnoce/tjedan/8>

U devetom tjednu zametak poprima ljudski oblik, embrionalni repić se skuplja i nestaje, a lice postaje sve više zaobljeno. Glava je i dalje znatno veća od tijela te je savijena prema prsima, a ruke i noge razvijaju prste te laktovi postaju izraženiji, a pojavljuju se folikuli kose i prsne bradavice (Harms, 2012).

„Oblikovani su i gušterača, žučni kanal i anus, a crijeva se nastavljaju produživati. Ovog tjedna počinju se razvijati unutarnji spolni organi, kao što su testisi i jajnici, no vanjske genitalije još nemaju primjetne muške ili ženske karakteristike“ (Harms, 2012: 71). Prema Blott (2010) dijete u ovom tjednu ima malene zubne pupoljke iz kojih će se kasnije u životu formirati mliječni, a zatim i trajni zubi. Ako žena u ovom tjednu ode na ultrazvučni pregled moći će vidjeti male pokrete jer se mišići počinju razvijati. U ovome tjednu dijete teži oko 4 grama, te je dugačko od 2,5 do 3 centimetra (MacDougall, 2000).



Slika 9. Formiranje prstiju

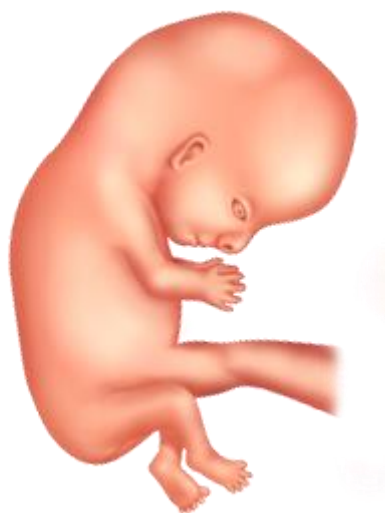<https://www.plivazdravlje.hr/zdravlje-online/kalendar-trudnoce/tjedan/9>



Deseti tjedan je posljednji tjedan faze embrija. Dijete u ovoj fazi savija zapešće te se glava malo odiže od prsa i samim time pojavljuje se vrat, a kosti prednjeg djela lubanje počinju rasti iznad čela i pretvaraju se iz hrskavice u kost. U ovom tjednu čelo je i dalje ispupčeno, a vrh glave je mekan zbog daljnjeg razvoja mozga (Blott, 2010). Također, embrionalni repić je nestao, a prsti gornjih i donjih ekstremiteta su oblikovani i razdvojeni te se pojavljuju i okusni pupoljci (MacDougall, 2000).

Harms (2012) ukazuje na brži rast mozga u kojem se svake minute proizvodi 250 000 novih neurona. Naime, ovaj tjedan je značajan i po proizvodnji muškog spolnog hormona – testosterona, ako je plod muško te upravo testosteron razvoj usmjerava prema maskulinizaciji (MacDougall, 2000).

Prema MacKonochie (1997) na glavi djeteta vidljive su uške, te je ono sada teško oko 5 grama i dugačko oko 4,5 centimetra.



Slika 10. Posljednji tjedan embrionalne faze

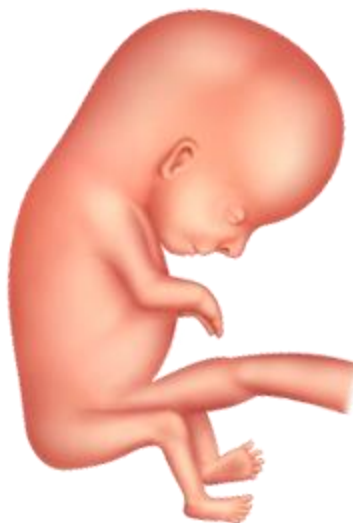<https://www.plivazdravlje.hr/zdravlje-online/kalendar-trudnoce/tjedan/10>

U jedanaestom tjednu zametak se službeno naziva fetusom i/ili plodom. Fetus u ovom periodu ima razvijene sve organske sustave te započinje ubrzan rast i razvoj te, sukladno tome, u posteljici se stvaraju nove krvne žile zbog opskrbe kisikom i hranom (Harms, 2012). „Na razvoj nerođena djeteta sada djeluju hormoni te se formiraju jajnici ili testisi. Testisi će se postepeno spuštati, no njihov strukturalni razvoj neće završiti do puberteta. Jajnici će stvarati jajne stanice, no one će se zadržati u ranoj fazi razvoja. Vanjski spolni organi sastoje se od malog genitalnog kanala, no u ovoj fazi oba spola izgledaju jednako“ (Blott, 2010: 130).

Autorica Blott (2010) također navodi da su mokraćni mjehur i bubrezi sada odvojeni, no bubrežima će trebati još vremena da se razviju. Također, u ovome tjednu vrat se izdužuje iako glava još uvijek čini oko pola ukupne dužine djeteta. Izduženje vrata omogućava djetetu nove pokrete. Dijafragma se razvila te omogućuje djetetu da izvodi pokrete disanja. „U utrobi se cijelom svojom dužinom otvara dvanaestnik, a tanko crijevo počinje se okretati i pripremati za povratak u trbušnu šupljinu. U djetetovim ustima nastaje tvrdo nepce; relativno velik jezik omogućuje prolaz plodne vode kroz nosnice umjesto kroz usta prilikom svakog udisaja“ (Blott, 2010: 132).

Uši se nastavljaju razvijati i sve se više približavaju konačnom položaju, no dijete još uvijek nema osjetilo sluha jer se za to trebaju razviti srednje i unutarnje uho te živčana povezanost unutrašnjeg uha s mozgom. Oči sada imaju leće i začetak mrežnice, no još ne mogu vidjeti svjetlost jer je leća neprozirna, a očni živac još ne reagira na podražaje (Blott, 2010).

MacKonoche (1997) navodi da srce sada tjera krv u sve glavne organe te da je fetus sad težak oko 10 grama i dugačak oko 5,5 centimetara.



Slika 11. Početak ubrzanog rasta i razvoja

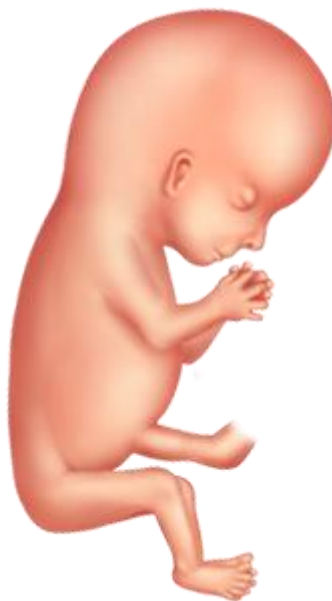Dvanaesti tjedan je zadnji tjedan prvog tromjesečja te je, prema Cooper (2009), u ovome razdoblju posteljica mnogo veća od djeteta, a to je zato što u ranim tjednima posteljica raste ubrzanije nego dijete zbog osiguravanja hrane. Posteljica omogućava opskrbu svega onoga što je djetetu potrebno te ona ujedno i štiti dijete od mnogih toksina. „Posteljica omogućava majci i djetetu da razmjenjuju tekućine, hranjive tvari i plinove, bez miješanja krvi majke i fetusa. Razmjena se odvija na mjestu gdje je posteljica pričvršćena uz stijenku maternice“ (Cooper, 2009: 31).

Blout (2010) navodi da dijete do sada već može napraviti mnogo toga: otvoriti usta i zijevati, štucati, gutati, njegovo srce kuca ubrzano (oko 160 otkucaja u minuti) te glava postaje zaobljenija. Sada je i trbušna šupljina dovoljno velika da se u njoj mogu smjestiti crijeva.

U ovome se tjednu počinju razvijati nokti na rukama i nogama te fetus može sisati svoj palac. Također, guta amnijsku tekućinu i otpušta ju natrag kao urin, a amnijska tekućina se potpuno izmjenjuje svaka 24 sata (MacKonochie, 1997).

„Fetalni mišići sada su toliko razvijeni da su sposobni za spontane pokrete, ali još uvijek bez voljne kontrole vaše bebe. Poruke mišićima odašiljaju se iz leđne moždine, a ne iz mozga, koji još nije dovoljno razvijen“ (MacDougall, 2000: 29).

Fetus je sada dugačak oko 6,5 centimetara te teži oko 20 grama (MacKonochie, 1997).



Slika 12. Pojavljuju se nokti

<https://www.plivazdravlje.hr/zdravlje-online/kalendar-trudnoce/tiedan/12>

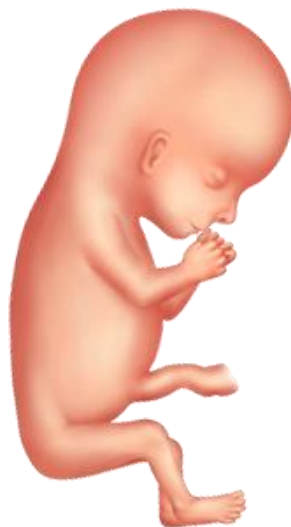## 4. DRUGO TROMJESEČJE TRUDNOĆE

Drugo tromjesečje obuhvaća razdoblje od 13. do 26. tjedna te u ovom razdoblju većina budućih roditelja odluči podijeliti sretnu vijest sa svojom okolinom. Naime, u ovome razdoblju jako je teško skrivati trudnoću jer će trbuh dosta narasti kroz ovo tromjesečje (Blott, 2010).

U trinaestom tjednu razvijeni su svi organi, živci i mišići fetusa te počinju zajedno funkcionirati. Uši i oči jasno su vidljivi iako su vjeđe još uvijek spojene i samim time štite oči u razvoju te su također vidljiva i sitna rebra (Harms, 2012). U ovom periodu bebine ruke su dovoljno dugačke pa može doći do stavljanja palca u usta, ali nema još pravilnog refleksa za sisanje. U trinaestom tjednu posteljica je jako dobro razvijena te preuzima hormone od jajnika (progesteron i estriol) koji su od iznimne važnosti za održavanje trudnoće kao i za njezin daljnji razvoj (MacDougall, 2000).

„Mozak djeteta naglo se razvija. Lijeva i desna moždana polutka počinju se povezivati. Svaka upravlja suprotnom stranom tijela, stoga desna polutka upravlja mišićima na lijevoj strani tijela, dok lijeva polutka upravlja mišićima na desnoj strani“ (Blott, 2010: 156).

Također, autorica Blott (2010) navodi da se prvo razvijaju motorička vlakna te upravo zbog toga dijete može izvoditi pokrete, dok se osjetilni živci razvijaju poslije te se prvo javljaju na rukama i ustima. Živci su u ovom periodu nerazvijeni te fetus nema predodžbu o položaju, boli, temperaturi ili dodiru. Prosječna duljina fetusa je oko 7 centimetara, a težina oko 30 grama.



Slika 13. Početak drugog tromjesečja

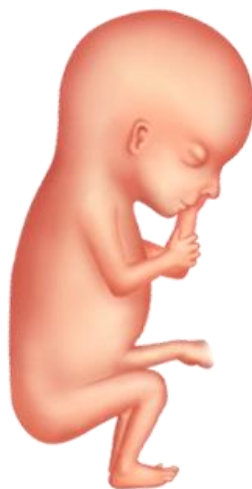<https://www.plivazdravlje.hr/zdravlje-online/kalendar-trudnoce/tjedan/13>

U četrnaestom tjednu beba ima sve razvijenije lice te se pojavljuju obrazi kao i korijen nosa, a oči i uši pomiču se sve bliže krajnjoj točki. U ovome tjednu počinju se razvijati lanugo dlačice koje rastu po cijelom tijelu i imaju zaštitnu funkciju. Njihova zaštitna funkcija je pridržavanje voštanog pokrova kože koji će se izlučivati u narednim mjesecima. Lanugo dlačice otpadnu prije rođenja, a zamijenit će ih deblje i krupnije dlake. Također, u ovome tjednu sazrijeva štitna žlijezda te počinje proizvoditi hormone. U muškog fetusa pojavljuje prostata, a kod ženskog se jajnici spuštaju iz trbuha u zdjelicu (MacDougall, 2000).

Prema Blott (2010) djetetov mjehur puni se i prazni svakih 30-ak minuta. Ta mokraća nastaje tako da dijete guta plodnu vodu, a zatim je propušta kroz bubrege. Mokraća je u ovom periodu razrijeđena zbog ograničenosti bubrega za upijanje vode i stoga posteljica odrađuje veći dio uloge bubrega do rođenja. Krvni sustav sada može razvijati, ali i uništavati krvne ugruške, a posteljica ima sposobnost stvaranja krvnih ugrušaka u svrhu smanjenja opasnosti od krvarenja.

„Dijete sada stvara manju količinu bijelih krvnih stanica, no u borbi protiv infekcija još se uvijek oslanja na majčina. Njegove crvene krvne stanice sadrže hemoglobin, koji prenosi kisik u sve tjelesne stanice. Prije rođenja dijete ima nekoliko vrsta hemoglobina koji se razlikuje od majčinog. Djetetov je stabilniji, manje je kiselosti i lakše se veže s kisikom.“ (Blott, 2010: 162).

U ovom tjednu gotovo sva djeca su jednako velika te će tako i biti do dvadesetog tjedna. Posteljica je sada u potpunosti zadužena za prehranu te je ona ujedno i veća od djeteta. Posteljica izdvaja aminokiseline iz majčinog krvotoka i prenosi ih djetetu, a one obiluju bjelančevinama koje služe za razvijanje mišića i organa (Blott, 2010). Prema MacKonoche (1997) fetus je sad dugačak oko 9 centimetara, a teži oko 60 grama.



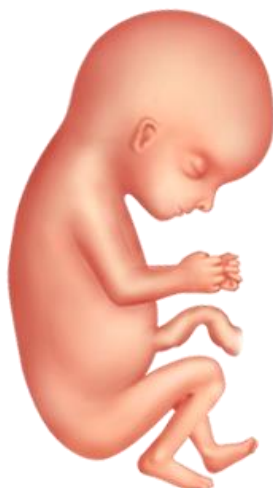Slika 14. Hormonski uzlet

Petnaesti tjedan, kako navodi Harms (2012), je tjedan u kojem se pojavljuju obrve i kosa te folikuli kose već sada stvaraju pigmente koji će odrediti boju kose. Također, stvara se i koža koja je jako tanka te se kroz nju mogu vidjeti krvne žilice. U ovome tjednu nastavlja se razvoj kosti i koštane srži koji su sastavni dio kostura, a nastavlja se i razvoj mišića.

Fetus postaje sve pokretniji i savitljiviji te rukama može dotaknuti obrve, može se osloniti na ručne zglobove i može stisnuti prste u šaku (MacDougall, 2000). Nadalje, autorica Blott (2010) navodi da djetetov vrat raste te zbog toga sve više nalikuje čovjeku. Štitnjača se postepeno formira na svom mjestu i to tako da se prvo razvija u dnu jezika, a zatim se postepeno pomiče prema dolje te smješta u vratu. Štitnjača stvara tiroksin pomoću joda kojeg preuzima iz majčinog organizma preko posteljice.

„Djetetovi bubrezi počinju raditi. Nefroni u bubrezima produžuju se i dozrijevaju te osnove jedinice omogućuju rad bubrega pročišćavajući krv i uklanjajući otpadne tvari iz organizma. Novi nefroni nastaju do trideset sedmog tjedna, a bubrezi rastu oko 1 milimetar tjedno tijekom cijele trudnoće“ (Blott, 2010: 170). Nadalje, autorica Blott (2010) navodi da se u ovoj fazi formiraju kosti unutrašnjeg uha te da dijete može čuti. Ono sada može čuti majčin i očev glas te će ih nakon porođaja prepoznati. Leđna moždina povezana je sa svakom skupinom kralježaka, no ona ne raste srazmjerno s djetetom zbog čega donji dio trenutno završava na pola puta između kukova i zadnjeg rebra.

„Krajem ovog tjedna dijete će moći koristiti masnoću kao izvor energije. To, međutim, nije važan izvor energije jer se potrebe za energijom zadovoljavaju glukozom koja dolazi preko posteljice iz majčinog krvotoka. Slobodne masne kiseline iz majčine krvi služe za rast organa, izgradnju staničnih stijenki, stvaranje mijelinskih ovojnica za zaštitu živaca i slično“ (Blott, 2010: 174).



Slika 15. Rast kostiju i mišića

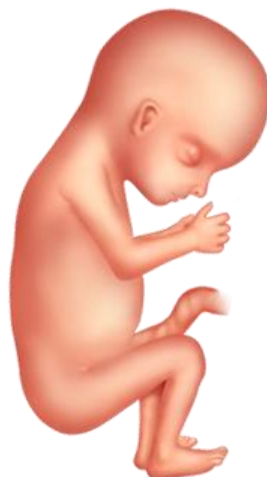U šesnaestom tjednu dijete postaje iznimno aktivno, a majka to za sada može osjetiti kao lagane trepetave pokrete, točnije osjetit će samo one pokrete u kojima dijete dodiruje unutrašnjost stijenke maternice. Koliko će uistinu osjetiti ovisi i o položaju posteljice. Naime, posteljica smještena s prednje strane prigušuje udarce djeteta i stoga će udarce prije osjetiti majke čija je posteljica smještena otraga odnosno bliže leđima (Blott, 2010).

Prema Cooper (2009) sada su djetetove noge duže od ruku te dijete izgleda mnogo proporcionalnije nego s 12 tjedana. No, ono i dalje izgleda jako mršavo te mu je koža prozirna i pod njom su vidljive krvne žile, a sloj masnog tkiva još se nije stvorio. Također, u ovoj fazi razvoja dijete može imati jasne pokrete: savijanje i pružanje udova i prstiju, udaranje nogama, pokreti u plodnoj vodi. Osim posteljice i plodna voda može ublažiti udarce, a pupčana vrpca omogućava dovod krvnih zrnaca koji su neophodni za disanje.

Pluća se nastavljaju razvijati. „Stanice koje oblažu dišne puteve stalno stvaraju tekućinu koja izlazi iz pluća kada dijete radi pokrete disanja. Ispuštanje tekućine određuje glasnice, koje se nalaze unutar grla“ (Blott, 2010: 182). U plućima se još nalaze i žlijezde koje stvaraju sluz koja nakon rođenja sprječava sušenje plućnog tkiva stalnim protokom zraka te sprječava čestice prašine i djeluje kao prepreka infekcijama (Blott, 2010).

Mišići lica sada su dovoljno razvijeni pa su mogući razni izrazi lica, ali ti pokreti nisu svjesni odrazni emocija (žmirkanje, mrštenje). Sada dijete može imati česte napade štucavice koja nema karakterističan zvuk jer se u dušiku nalazi voda, a ne zrak (Harms, 2012).

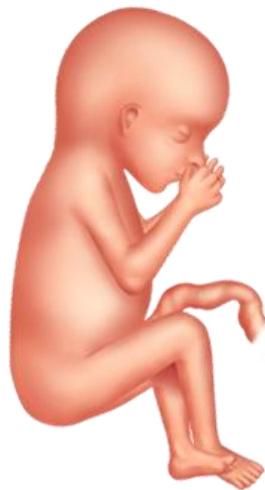Autorica MacKonochie (1997) navodi da je sada moguće pomoću ultrazvuka utvrditi spol djeteta. Naravno, hoće li se moći vidjeti spol uvelike ovisi o položaju djeteta tijekom pregleda. Duljina fetusa sada je između 10 i 13 centimetara, a teži oko 80 grama.



Slika 16. Prvi izrazi lica

Sedamnaesti tjedan donosi razvoj potkožnog masnog tkiva koje će pomoći djetetu pri porodu da se ugrije jer će doći do značajne promjene temperature pri izlazu iz maternice i dolasku u vanjski svijet. Kako trudnoća bude odmicala tako će se razvijati sve više slojeva masnoće. Također, u ovome tjednu nastavlja se pojavljivanje kose i obrva. Štucavicu, koja se počela pojavljivati u prošlom tjednu, u ovome bi tjednu majka mogla osjetiti (Harms, 2012).

„Nevjerojatnom brzinom kojom raste fetus, raste i posteljica. Taj životno važan organ razvija se u paru s fetusom – od prstolikih izdanaka poput resica u prvom tjednu, do dva i pol centimetara debele tkivne mase, teške na porođaju do pola kilograma. Sa sedamnaest tjedana posteljica je velika i ima dobru razvijenu gustu mrežu krvnih žila koje zauzimaju golemu površinu na kojoj se izmjenjuju hranjivi sastojci i otpadne tvari“ (MacDougall, 2000: 39).



Slika 17. Stvaranje masnog tkiva

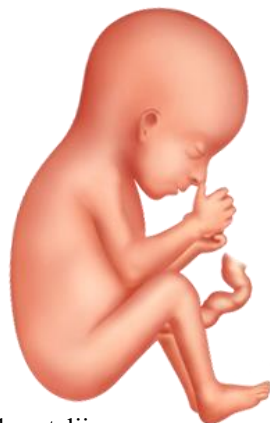<https://www.plivazdravlje.hr/zdravlje-online/kalendar-trudnoce/tjedan/17>

Osamnaesti tjedan je tjedan u kojem je fetus prvi puta veći od posteljice, a do termina poroda bit će teži od nje čak šest ili sedam puta. Nadalje, čeljust djeteta razvija se kroz cijelu trudnoću, a sada su vidljivi prvi zubni pupoljci kod kojih se (kao i kod ostalih kostiju) taloži kalcij za jačanje njihove strukture (Blott, 2010).

Prema Harms (2012) kosti postaju sve čvršće (taj se proces naziva okoštavanje), a među prvima okoštavaju se kosti nogu i unutarnjeg uha. Upravo zbog okoštavanja unutarnjeg uha dolazi do dovoljno razvijenih krajeva neurona koji su povezni samim uhom i zbog toga dijete sada može čuti majčine otkucaje srca, kruljenje želudca ili protok krvi kroz pupčanu vrpцу. Zbog mnogo novih zvukova postoji mogućnost da se dijete uplaši glasnih zvukova. Harms



(2012) navodi da sada dijete može gutati te da dnevno može progutati dosta amnionske tekućine. U ovome stupnju razvoja mjesta u maternici još uvijek ima pa će dijete biti poprilično aktivno i zauzimat će razne položaje: prekrizit će noge, nasloniti se dok sisa palac, a može se i potpuno okrenuti. Duljina bebe je sada oko 14 centimetara, a teži oko 150 grama (MacDougall, 2000).



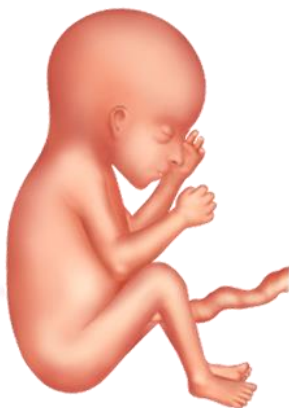Slika 18. Fetus je prvi put veći od posteljice

<https://www.plivazdravlje.hr/zdravlje-online/kalendar-trudnoce/tjedan/18>

„Jedna od zadivljujućih pojava fetalnog razvoja jest rast mozga. To je jedan od prvih organa koji se pojavljuju, a prevelika glava embrija i fetusa označava važnost mozga u razvojnom redoslijedu. U nekoliko proteklih tjedana motorni su živci koji povezuju mišiće i mozak, urasli na svoja mjesta pa beba svjesno upravlja svojim pokretima“ (MacDougall, 2000: 43).

U devetnaestom tjednu kožu počinje pokrivati sklizak zaštitni sloj bijele boje naziva verniks (vernixcaseosa) koji pomaže u zaštiti osjetljive kože bebe i sprječava napuknuća i ogrebotine. Ispod tog zaštitnog sloja nalaze se lanugo dlačice. Također, bubrezi su sada dovoljno razvijeni da mogu proizvoditi mokraću koja se izlučuje u amnionsku vrećicu (vodenjak) (Harms, 2012).

Autorica Blott (2010) navodi da se oči i uši sada nalaze na svom konačnom mjestu na licu te da se oči pomiču ispod kapaka, a da će se otvoriti tek u dvadeset i šestom tjednu. Nadalje, nabrani uzorci na dermi prstiju sada su potpuno razvijeni te će se iz njih razviti otisci prstiju. Duljina bebe sada je oko 15 centimetara, a težina oko 200 grama.



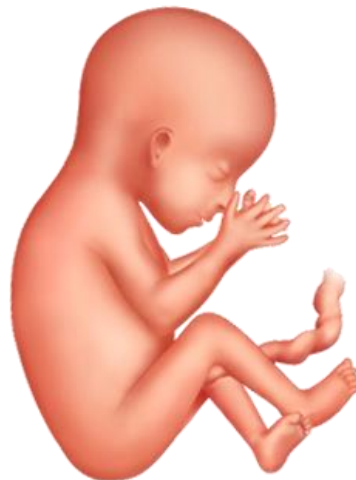Slika 19. Devetnaesti tjedan trudnoće

<https://www.plivazdravlje.hr/zdravlje-online/kalendar-trudnoce/tjedan/19>

Dvadeseti tjedan donosi zadebljanje kože i razvijaju se zaštitni slojevi pod verniksom. „Slojevi kože uključuju epidermu, krajnji vanjski sloj kože, dermu, srednji sloj koji čini 90% kože, te subkutis, najdublji sloj kože koji se većinom sastoji od masnoće“ (Harms, 2012: 94). Nadalje, Harms (2012) tvrdi da koža i nokti nastavljaju rasti te da plod nalikuje na bebu s tankim obrvama, kosom i poprilično razvijenim udovima.

Prema Blott (2010) majka će tijekom dvadesetog tjedna prvi put osjetiti udarce bebe iako se ono počelo micati već u šestom tjednom. Zubni pupoljci su sada već razvijeni te razlikujemo mliječne pupoljke i trajne (oni se nalaze ispod mliječnih). Mliječni pupoljci sada su u potpunosti razvijeni, dok su trajni tek u nastajanju.

Cooper (2009) navodi da dijete sada ima jednak broj živčanih stanica kao što će ih imati kao odrasla osoba stoga itekako postaje svjesno onoga što se događa oko njega. „Okusni pupoljci su se razvili na jeziku, uskoro će dijete moći razlikovati slatke okuse od gorkih“ (Cooper, 2009: 38). Nadalje, koža postaje osjetljivija na dodir te dotakne li majka svoj trbuh ona će osjetiti da je ono svjesno dodira te možda na njega i odgovori.



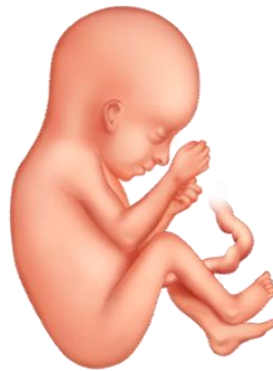Slika 20. Dvadeseti tjedan – polovica puta

<https://www.plivazdravlje.hr/zdravlje-online/kalendar-trudnoce/tjedan/20>

U dvadeset i prvom tjednu fetus će početi apsorbirati šećer iz amnijske tekućine, a to je moguće zato što je probavni sustav dovoljno napredovao te šećer iz amnijske tekućine čini samo dio prehrane jer ipak većina dolazi iz posteljice (Harms, 2012).

Dijete sad ima već poprilično velik broj crvenih krvnih stanica, a počinju se proizvoditi i bijele krvne stanice koje pomažu u borbi s infekcijama. Duljina djeteta je sad oko 18 centimetara, a težina oko 300 grama (MacDougall, 2000).

„U ovome razdoblju dijete počinje koristiti svoja osjetila i raspoznavati podražaje svjetlosti pritiska, boli i temperature. Živci koji od djetetova tijela provode navedene osjete dopiru od leđne moždine, a zatim putuju do hipotalamusa smještenog u središtu mozga. Signali se zatim šalju u drugi dio djetetova mozga kako bi se podražaji mogli prepoznati i izazvati emocionalnu reakciju“ (Blott, 2010: 225). Nadalje, Blott tvrdi da dijete sada ima razdoblje kretanja i aktivnosti te razdoblje odmora i mirovanja te će ta razdoblja uskoro postati točno određeni ciklusi aktivnosti čime će kretanje dobiti svoju rutinu. Djetetova koža više nije toliko prozirna zbog nakupljanja masnog tkiva.

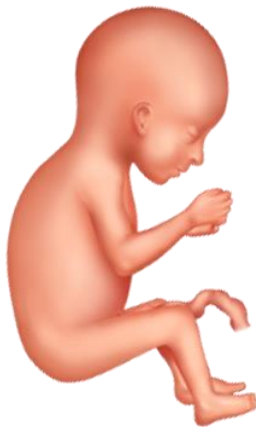

Slika 21. Početak probave

<https://www.plivazdravlje.hr/zdravlje-online/kalendar-trudnoce/tjedan/21>

Dvadeset i drugi tjedan donosi razvoj osjeta okusa i opipa. Dijete sada eksperimentira s dodirima i to tako da si opipava lice, siše palac ili pak dodiruje druge dijelove tijela. Ako majka nosi dječaka u ovome tjednu njegovi će se testisi početi spuštati iz trbuha, no ako je u pitanju djevojčica njezina rodnica je već razvijena, a maternica i jajnici su na svom mjestu (Harms, 2012).

Prema Blott (2010) u ovome tjednu dijete počinje pohranjivati masnoće, a one su važne za pravilan razvoj živaca i mozga. Krajem ovog tjedna analni stezni mišići postaju funkcionalni te će to spriječiti ulazak komadića mekonija (prva stolica nakon poroda) u plodnu vodu.

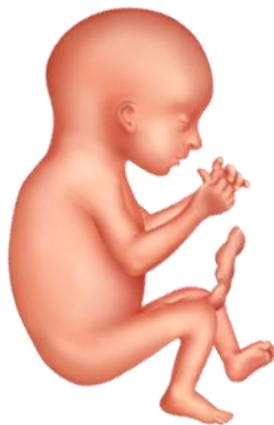

Slika 22. Trudnoća postaje vidljiva okolini

<https://www.plivazdravlje.hr/zdravlje-online/kalendar-trudnoce/tjedan/22>

U dvadeset trećem tjednu unutarnje uho dovoljno je razvijeno da može pretvarati zvuk u živčane moždane signale. U narednim tjednima sposobnost reagiranja na zvuk će se poboljšavati. Osim što je unutarnje uho zaduženo za sluh, ono također nadzire i razvoj ravnoteže koja također započinje u ovom tjednu. „S razvojem živčanog sustava osobito nakon pojave sluha, dijete ima mogućnosti učiti i pamtiti iz iskustva“ (Blott, 2010: 240). Nadalje, kako stijenka maternice postaje tanja tako i više zvukova dopire do djeteta. Dijete će se možda nekih zvukova prepasti, no kako se oni budu ponavljali tako će se ono na njih i naviknuti. Zbog razvoja živčanog sustava i koordinacije mišića dijete je sada posjeduje refleks hvatanja (Blott, 2010).

„Početak pripreme za vanjski život bebe obilježava ubrzan razvoj njenih pluća. Pluća počinju stvarati surfaktant – tvar koja oblaže plućne alveole. Ta tvar omogućuje otvaranje plućnih alveola te ih sprječava da se smanje ili međusobno zalijepe pri ispuhivanju“ (Harms, 2012). Harms (2012) nadalje tvrdi da se krvne žilice u plućima razvijaju i rastu i tako se pripremaju za disanje te navodi da već postoje pokreti disanja, ali su to za sada samo probe jer će dijete do rođenja neće imati kisik u plućima već će ga primiti preko posteljice. Dijete je sada duljine oko 20 centimetara i teži oko 450 grama.



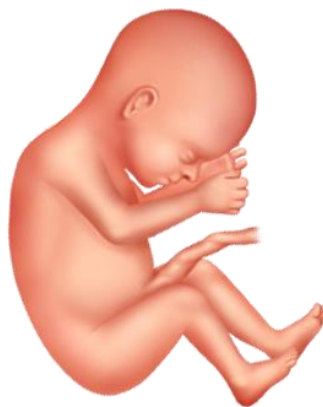Slika 23. Razvoj ravnoteže

<https://www.plivazdravlje.hr/zdravlje-online/kalendar-trudnoce/tjedan/23>

U dvadeset četvrtom tjednu se dijete, prema Cooper (2009), počinje popunjavati te mu koža više nije prozirna, a to se događa zbog razvoja masnog tkiva koje je ključno za reguliranje tjelesne temperature nakon poroda. Tjelesni sustavi sada su oblikovani i počinju funkcionirati te svi organi, osim pluća, rade. Dijete postaje sve svjesnije okoline, zvukova i pokreta izvan maternice, i to zbog brzog razvoja mozga i živčanog sustava.

MacDougall (2000) navodi da je razvoj djeteta sada više-manje završen – oči su se približile prednjoj strani lica, uši su se smjestile na pravo mjesto, trepavice su razvijene, kosa i nokti rastu te ono izgleda sada gotovo isto kao što će izgledati kad se rodi. Dijete sada već počinje biti ograničeno veličinom maternice te ne može izvoditi neke pokrete.

U slučaju da dođe do poroda u dvadeset i četvrtom tjednu liječnici imaju zakonsku obavezu da učine sve što je moguće kako bi dijete preživjelo. Naime, porod u ranijim tjednima bio bi jako rizičan te bi šanse za preživljavanje bile male i/ili nikakve, dok je sada, zbog iznimnog napretka medicine i tehnologije, omogućeno preživljavanje prijevremeno rođene djece te su zdravstveni problemi svedeni na minimum (Blott, 2010).



Slika 24. Dijete sada izgleda kao što će izgledati kad se rodi

<https://www.plivazdravlje.hr/zdravlje-online/kalendar-trudnoce/tjedan/24>

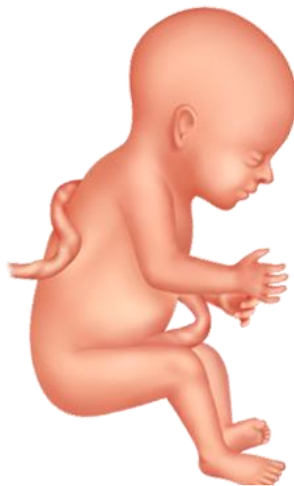Dvadeset peti tjedan je zadnji tjedan drugog tromjesečja te je omjer dijelova tijela postaje sve više nalik onima kod novorođenčeta. Do ovoga trenutka većina djece je otprilike jednake duljine i težine te će od sljedećeg tromjesečja veliku ulogu u određivanju duljine i težine imati genetski čimbenici i okruženje. Dok je dijete u maternici prirodni regulatori topline omogućuju mu da mu nikad ne bude hladno te je temperatura u maternici za nekih pola

stupnja veća od tjelesne temperature majke. Također, u ovome tjednu počinje se taložiti na vratu, prsima i leđima naslage smeđeg masnog tkiva te ono poslije rođenja stvara energiju i toplinu. Dijete sada počinje sve više zijevati, a točan razlog zijevanja nije sa sigurnošću objašnjen, no postoje dvije pretpostavke:

1. slabokrvna djeca zijevaju češće,
2. zijevanje pomaže djetetu regulirati količinu tekućine ili protoka krvi u plućima (Blott, 2010).

„Završeno je razlučivanje spola bebe. U muškog ploda testisi se počinju spuštati u skrotum, a u ženskom plodu vagina dobiva šupljinu“ (MacDougall,2000: 55). Nadalje, MacDougall (2000) navodi da se pojavljuje sklonost ka korištenju lijeve odnosno desne ruke što dovodi do toga da ono može stinuti šaku, počinju se razvijati crte na prstima te to daje jedinstven otisak prstiju. Dijete sada već ima neki svoj dnevni ritam spavanja i aktivnosti te će majka moći pratiti ta razdoblja i otprilike već pretpostavljati kada će ono postati aktivno, no ono ipak najviše bude aktivno kada majka odmara.

Prema Harms (2012) dijete sada rukama otkriva različite dijelove tijela, istražuje unutrašnjost maternice te hvata pupčanu vrpцу, no neurološki put do djetetovih ruku je jako dug te, ako ono želi dohvatiti svoj nožni palac, za njega to neće biti tako jednostavan zadatak. Dijete je sada duljine oko 22 centimetara, a teži oko 700 grama.



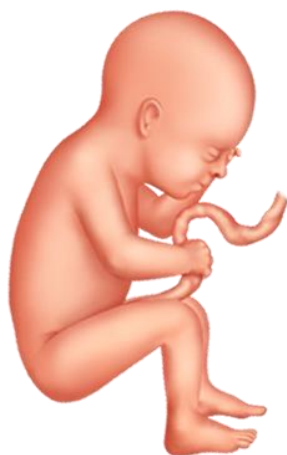Slika 25. Kraj drugog tromjesečja

<https://www.plivazdravlje.hr/zdravlje-online/kalendar-trudnoce/tjedan/25>

## 5. TREĆE TROMJESEČJE TRUDNOĆE

Treće tromjesečje obuhvaća razdoblje od dvadeset i šestog tjedna pa sve do kraja trudnoće, majčin trbuh u ovome periodu znatno naraste, a dijete se počinje živahno micati te reagira za zvuke kao što su buka i glazba (Blott, 2010).

U dvadeset i šestom tjednu djetetova koordinacija znatno je uznapredovala te ono stalno dodiruje lice, ponajviše usne. Djetetovo tijelo sada je jako gipko te se ono može savijati s lakoćom, a što ide starije ti pokreti postaju snažniji (Blott, 2010). Obrve i trepavice su se razvile, a kosa postaje sve gušća i duža. Ono još uvijek izgleda smežurano i crvenkasto, ali kako tjedni odmiču sve će više dobivati na kilaži. Oči su u ovom tjednu potpuno razvijene, ali još uvijek ostaju zatvorene. Dijete je sada oko dugo oko 23 centimetara, a teži oko 800 grama (Harms, 2012).



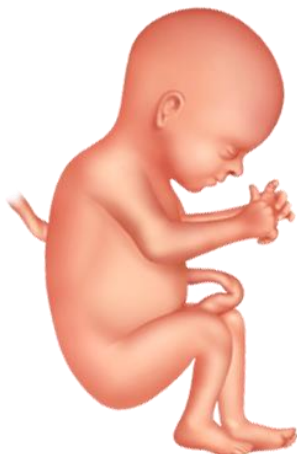Slika 26. Početak trećeg tromjesečja

<https://www.plivazdravlje.hr/zdravlje-online/kalendar-trudnoce/tjedan/26>

U dvadeset sedmom tjednu oči fetusa su otvorene te, iako one postoje od devetog tjedna trudnoće, sve do sada su bile čvrsto zatvorene. Bez obzira na to što su oči sada otvorene, očne jabučice su i dalje zaštićene tankom opnom koja će nestati tijekom posljednjeg mjeseca trudnoće. Dijete još ne može reagirati na svjetlost, ali se može okrenuti prema jakom izvoru svjetlosti ili trepnuti kopcima ako se uplaši nečega (Blott, 2010).

Nadalje, autorica Blott (2010) navodi da dijete često plazi jezik, a to se najčešće događa prilikom velikog gutanja plodne vode koja odlazi u želudac. Ako majka nosi muško dijete, u ovome tjednu završava spuštanje testisa u mošnjku te to često zna biti popraćeno s tekućinom oko svakog testisa. Ta tekućina nosi naziv hidrokela, a nestat će prije, ali moguće i poslije

rođenja. Prema MacKonochie (1997) fetus je sada dugačak oko 36 centimetara, a teži oko 900 grama.

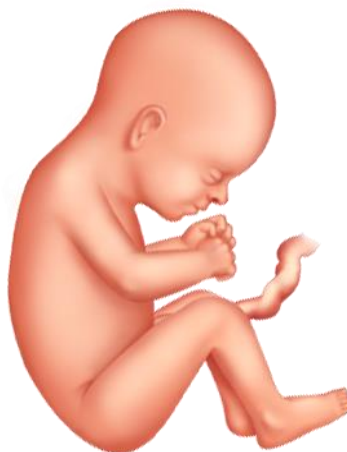

Slika 27. Fetus otvara oči

<https://www.plivazdravlje.hr/zdravlje-online/kalendar-trudnoce/tjedan/27>

Dvadeset osmi tjedan donosi daljnji brzi rast i razvoj mozga te fetus nastavlja prikupljati masti ispod kože. Već znamo da fetus u utrobi ima periode aktivnosti te periode odmora. Naime, ono u utrobi spava samo 20 do 30 minuta (Harms, 2012).

Prema Blott (2010) zijevanje postaje učestalije te dijete zijeva čak i po nekoliko puta zaredom. Nadalje, obrve i trepavice su narasle, a kosa postaje sve duža. MacDougall (2000) navodi da je dijete sada dovoljno veliko da zauzme konačan položaj. Konačan položaj naziva se prezentacija, iako je dijete sada najvjerojatnije okrenuto na zadak (obrnut položaj). No, autorica Blott (2010) navodi da to ne treba biti zabrinjavajuće jer se konačan položaj djeteta neće ustaliti prije trideset šestog ili trideset sedmog tjedna.



Slika 28. Dvadeset osmi tjedan trudnoće

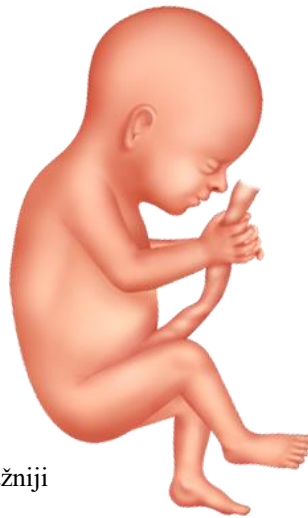<https://www.plivazdravlje.hr/zdravlje-online/kalendar-trudnoce/tjedan/28>



Dvadeset deveti tjedan donosi nastavak s dobivanjem na masti i visini. Majka može osjećati povećanu aktivnost unutar maternice jer su pokreti sve češći, ali i snažniji, a ponekad udarci mogu biti toliko snažni da oduzmu dah (Harms, 2012).

Ovaj tjedan je od velike važnosti jer se potiče proizvodnja mlijeka u grudima preko fetusa. „Iznad bebinih bubrega nalaze se nadbubrežne žlijezde koje sada proizvode supstanciju sličnu androgenu (muškom spolnom hormonu). Ta supstancija teče kroz krv ploda do posteljice koja je pretvara u estrogen i smatra se da to uzrokuje proizvodnju prolaktina u tijelu trudnice“ (MacDougall, 2000: 63).

Prema Blott (2010) pupkovina bude veličine djeteta te ima do četrdeset zavijutaka koji imaju sedam puta veću vjerojatnost savijanja u lijevu nego u desnu stranu. Pupkovina sadrži tri krvne žile: dvije arterije koje odnose deoksidiranu krv i otpadne tvari od djeteta prema posteljici te jedna vena koja od posteljice prema djetetu dovodi krv bogatu kisikom. Njen je promjer oko dva centimetra, a krvne žile zaštićene su zaštitnim slojem želatine te ono sprečava njeno nagnječenje.



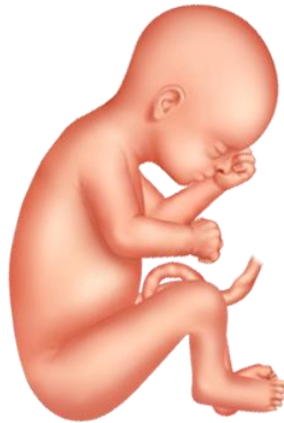Slika 29. Pokreti su sve snažniji

<https://www.plivazdravlje.hr/zdravlje-online/kalendar-trudnoce/tjedan/29>

U tridesetom tjednu dijete nastavlja dobivati na masti te će od sada pa do trideset i sedmog tjedna dobivati oko 250 grama tjedno. Dijete bi moglo vježbati pokrete disanja te tako pomicati svoj ošit i ti bi pokreti mogli izazvati štucavicu te kako nastavlja s tim pokretima majka bi mogla osjetiti zatezanje u maternici odnosno Braxton-Hicksove kontrakcije. S trideset tjedana teži oko 1500 grama, a duljine je oko 39 centimetara (Harms, 2012).

Blott (2010) navodi da su živčane stanice u mozgu razvijaju u raspoznatljiva područja koja će kasnije služiti za pamćenje i koordinaciju pokreta iako, za sada, neuronska mreža još nije dovoljno razvijena. Nadalje, amnijska ovojnica više neće rasti, no njena opna je jako

rastezljiva i kako dijete raste, ona će se širiti. „Amnijsku ovojniciu sačinjavaju dva zasebna sloja ili opne: unutrašnji amnion i vanjski korion. Korion je isprva imao vlastiti dotok krvi, no to je sada nestalo. Ni jedna od ovih opni ne sadrži živčane stanice što objašnjava nepostojanje boli kada opne prsne, odnosno kada pukne vodenjak“ (Blott, 2010: 304).

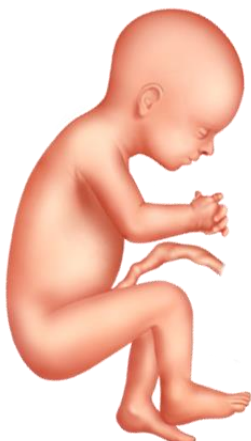

Slika 30. Dijete počinje dobivati više kilograma

<https://www.plivazdravlje.hr/zdravlje-online/kalendar-trudnoce/tjedan/30>

Trideset i prvi tjedan donosi sve više razvijena pluća premda još uvijek nisu potpuno zrela. „Sada se u alveolama razvija sloj epitelnih stanica koje izlučuju surfaktant. To je tvar koja sprječava kolabiranje – skupljanje alveola kada je beba rođena, omogućujući joj da pluća ispuni zrakom i pravilno diše“ (MacDougall, 2000: 67).

Prema Blott (2010) još uvijek se ne zna kako dijete uspostavlja ciklus spavanja i budnog stanja u utrobi. Ne zna se utječe li na to ritam spavanja od majke ili, pak, dijete razvija vlastiti unutrašnji sat. „Postoji prepoznatljiv ciklus u kojemu se smanjuju razdoblja mirnog sna, sna s brzim pokretima očiju (REM), budnog stanja s aktivnošću, ali bez pokreta očiju te budnog stanja s izraženom aktivnošću i pokretima očiju“ (Blott, 2010: 310). Navedeni ciklusi djetetove kretnje postaju bolje koordinirani jer su razdoblja aktivnosti povezana s ritmičnim disanjem, ubrzanim radom srca i pokretima očiju.



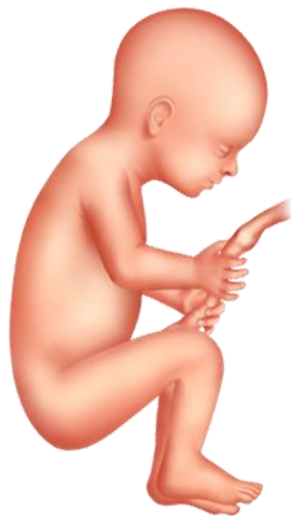Slika 31. Pluća su skoro potpuno razvijena

<https://www.plivazdravlje.hr/zdravlje-online/kalendar-trudnoce/tjedan/31>

Trideset i drugi tjedan donosi nastavak povećanja zaliha masnog tkiva i mišića, a koža je deblja i manje prozirna te umjesto crvene počinje dobivati ružičastu boju zbog toga što sve više tkiva prekrivaju krvne žile. Hipofiza stvara hormon rasta, no ona neće utjecati na rast prije poroda te umjesto njega glavnu ulogu za rast sada imaju inzulin i inzulinu sličan faktor rasta. Također, poboljšala se kontrola glave, a oblikovaniji nožni mišići omogućuju koordiniranije i složenije pokrete (Blott, 2010).

„U nekoliko posljednjih tjedana na ultrazvuku najčešće vidimo fetalni položaj, a razlog tome nije samo nedostatak prostora nego i to što su u svim udovima djetetovi mišići fleksori (oni koji pregibaju laktove, kukove i koljena) jači od mišića ekstenzora (onih koji pružaju ruke i noge) (Blott, 2010: 322).

Prema Harms (2012) lanugo dlačice počinju otpadati i kroz naredne tjedne trebale bi sve otpasti iako postoji mogućnost da se nakon poroda vidi njihov ostatak na ramenima i leđima. Dijete je sada teško oko 2000 grama, a duljine je oko 41 centimetar.

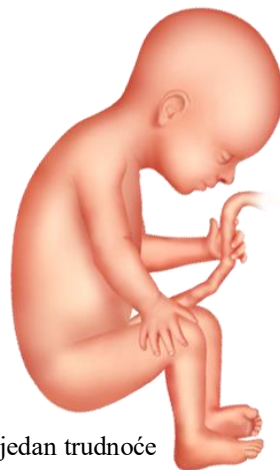

Slika 32. Dijete se manje giba, ima sve manje mjesta u maternici

<https://www.plivazdravlje.hr/zdravlje-online/kalendar-trudnoce/tjedan/32>

U trideset i trećem tjednu tjelesna masa se znatno povećava te će dijete u naredim tjednima dobivati oko 500 grama po tjednu. Zjenice su sada dovoljno razvijene te se mogu širiti i sužavati te prepoznavati svjetlost. Pluća su također znatno napredovala u razvoju (Harms, 2012). Prema MacDougall (2000) kada je dijete budno ono je živahno: sluša i osjeća, može prepoznati neke mutne obrise, ali je jako bitno to što uči jer milijuni neurona stvaraju trilijune veza.

Blott (2010) navodi da dijete guta i prerađuje pola litre plodne vode svakog dana. Plodna voda dijete opskrbljuje s hranjivim tvarima, ali je ujedno i jako bitna za zdrav razvoj crijeva. Također, djetetov okus je do sada toliko razvijen da ono u plodnoj vodi koju pije može osjetiti ako je majka jela nešto jako začinjeno. Plodna voda, kao što smo do sada već vidjeli, putuje u želudac, a želudac se sada puni svakih 40 minuta, ali poslije trideset i petog tjedna to će biti na svakih 80 minuta. Plodna voda također odlazi prema crijevima, dio se izlučuje, a dio odlazi u debelo crijevo (mekonij). Nokti na rukama su sada izrasli do vrhova prstiju, dok oni na nogama će malo kasnije izrasti jer od samog početka prenatalnog razvoja ruke se razvijaju brže od nogu.



Slika 33. Trideset i treći tjedan trudnoće

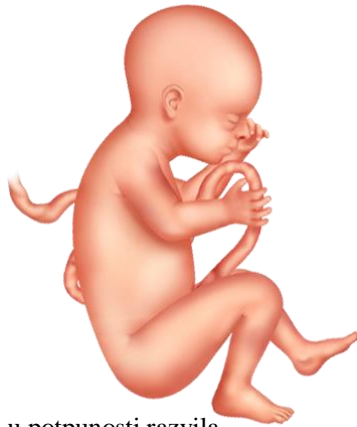<https://www.plivazdravlje.hr/zdravlje-online/kalendar-trudnoce/tjedan/33>

U trideset i četvrtom tjednu dijete u maternici više nije u tolikoj tišini jer su prisutni stalni zvukovi otkucaja majčinog srca, njenog želuca, disanja i sl. Iako stijenka maternice sprječava dopiranje nekih tiših zvukova, glasovi se čuju jako dobro te se dijete već naučilo prilagođavati na opetovane zvukove, a također se i razvija pamćenje za već poznate zvukove. Naravno, djetetu najpoznatiji glas je onaj majčin (Blott, 2010).

Nadalje, autorica Blott (2010) navodi da je količina plodne vode dosegla svoj maksimum te da se oko djeteta sad može nalaziti između 300 ml do 2 l vode. Kao što već znamo, plodna voda omogućava razvoj pluća i crijeva te služi za opskrbu bjelančevina i kontrolu temperature.

„Osamdeset posto djetetove potrebe za energijom ispunjavaju ugljikohidrati, uglavnom u obliku glukoze, a gotovo dvadeset posto bjelančevine. Masnoće se ne koriste kao izvor energije, već služe za rast. Sve potrebe za mineralima, vitaminima i kalcijem podmiruje iz majčina organizam“ (Blott, 2010: 340).

Ono što dijete ne može dobiti iz majčina organizma su željezo i folat koji su potrebni za stvaranje eritrocita te se stoga često događa da se majkama u ovome tjednu propisuje od strane liječnika dodatno uzimanje istih. Crijeva djeteta su dosegla stupanj razvoja koji bi omogućio hranjenje u slučaju da se ono sada rodi (Blott, 2010). Prema MacDougall (2000) dijete rođeno u ovome tjednu smatralo bi se prijevremeno rođenom bebom, a ne prematurisem i to zbog toga što su pluća relativno razvijena, a probavni je sustav razvijen.

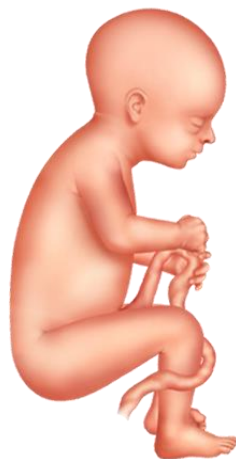

Slika 34. Crijeva su se u potpunosti razvila

<https://www.plivazdravlje.hr/zdravlje-online/kalendar-trudnoce/tjedan/34>

Trideset i peti tjedan donosi daljnje taloženje masnog tkiva po cijelom tijelu, ali ponajviše na ramenima. Naredna tri tjedna bit će razdoblje najintenzivnijeg rasta. Dijete sada ima sve manje mjesta u maternici i samim time bi se mogli i manje kretati, no majka će svejedno osjetiti pokrete, ali će umjesto dosadašnjeg udaranja to biti više nalik vrpoljenju (Harms, 2012).

Prema Blott (2010) sada se u stražnjem dijelu djetetova oka razvijaju živčane stanice koje će služiti za prepoznavanje boja i crno bijelog prikaza. Stanice za raspoznavanje boja razvijaju se zadnje. Nadalje, refleks sisanja postaje sve koordiniraniji te, zahvaljujući razvoju tog refleksa, dijete će nakon poroda imati razvijen refleks traženja usnama koji će mu biti od iznimne važnosti za hranjenje jer dijete okrene glavu prema onome što mu dotakne obraz te, okrećući glavu u tom smjeru i micanjem usnama, pronađe izvor hranjenja. Pluća su još ispunjena tekućinom koja će nestati kada dijete prvi put udahne zrak te ne postoji mogućnost da plodna voda koji dijete guta dođe u pluća. Nakon rođenja, dijete dobiva niz refleksa čija je uloga da razdvaja disanje i gutanje te da bi se omogućilo hranjenje, djeca uvijek dišu na nos.



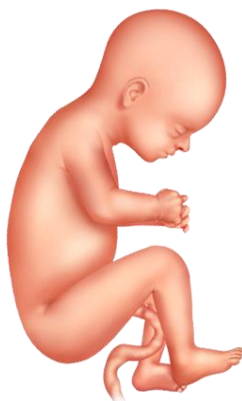Slika 35. Razvoj refleksa

<https://www.plivazdravlje.hr/zdravlje-online/kalendar-trudnoce/tjedan/35>

U trideset i šestom tjednu struktura pluća je u potpunosti razvijena kao i bubrezi te jetra može obrađivati neke otpadne tvari. S obzirom na to da je dijete sada sve veće, u maternici ima manje plodne vode, a posteljica nastavlja stvarati hormon koji potiče dojke na stvaranje mlijeka. Dijete u ovoj fazi kada je budno ima stalno otvorene oči (Cooper, 2009).

Glava djeteta mogla bi se početi spuštati u zdjelicu i približavati se porođajnom kanalu i tako se pripremati za početak poroda. U maternici je sada jako malo mjesta pa dijete većinom stoji savinuto s udovima stisnutim uz tijelo. Djetetovo srce radi znatno brže nego srce odrasle osobe te su mu otkucaji između 110 i 160 u minuti i nastaviti će kucati tom brzinom i nakon rođenja te će proći nekoliko godina prije nego što se otkucaji smanje na 70 u minuti (Blott, 2010).

Prema MacDougall (2000) lice se sada popunilo te je ono glatko i pomalo debeljuškasto, a popunjeni obrazi odraz su odlaganja masti i živčanih mišića. Lubanja je oblikovana, ali mekana kako bi se olakšao njezin prolaz kroz porođajni kanal. Harms (2012) navodi da je u ovom tjednu dijete teško između 2700 i 3000 grama te da je duljine oko 46 centimetara.

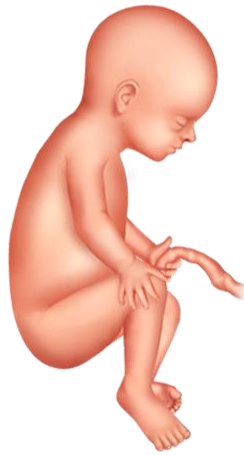

Slika 36. Glava se počinje spuštati u zdjelicu

<https://www.plivazdravlje.hr/zdravlje-online/kalendar-trudnoce/tjedan/36>

Trideset sedmi tjedan obilježava dijete koje je klinički zrelo i spremno za porođaj. „To ne znači da je prestalo rasti ili razvijati se. Mast se odlaže u količini većoj od 14 grama na dan, a mijelinizacija nekih živčanih stanica mozga tek što je započela i nastaviti će se nakon rođenja“ (MacDougall, 2000: 79).

Umjesto lanugo dlačica sada se na tijelu pojavljuju kratke dlačice zvane velus dlake koje nemaju pigmenta. Nadalje, u ovoj kasnoj fazi trudnoće zvukovi do maternice prodiru iznimno lako te nema nikakve sumnje da ih dijete ne može učiti i ujedno na njih i reagirati. Ono sada prepoznaje širok raspon raznih zvučnih frekvencija te razlikuje različite glasove, naravno, najpoznatiji zvuk mu je majčin glas i glas oca. „Kada se koncentrira na zvukove, dijete brže diše, a otkucaji njegova srca povećavaju se. Iako ono nakon rođenja može čuti, bubnjić i nadalje postaje sve tanji i pokretljiviji te bolje reagira na zvukove“ (Blott, 2010: 367).



Slika 37. Duljina fetusa iznosi oko 50 centimetra, a težina oko 3 kilograma

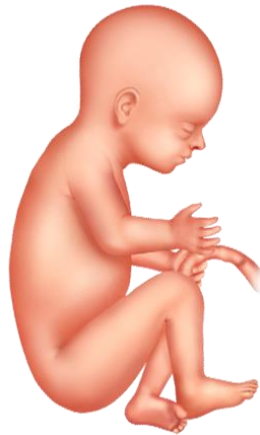<https://www.plivazdravlje.hr/zdravlje-online/kalendar-trudnoce/tjedan/37>

S trideset i osmim tjednom dijete je doseglo puni termin te su njegove crte lica sada jasno oblikovane. Ako se dijete do sada nije smjestilo u položaj s glavom prema dolje to će učiniti uskoro te kada dođe do tog položaja i kada se smjesti, ono će se teško okrenuti. „Dijete se sada ponaša kao novorođenče: okreće se prema izvoru svjetlosti, zijeva, nastavlja vježbati udisanje i izdisanje plodne vode pravilnim, ritmičnim pokretima“ (Blott, 2010: 370).

Dijete je u maternici razvilo snažni palmarni refleks, odnosno stisak toliko jak da može izdržati njegovu težinu. Dijete ima sličan refleks i u stopalima (plantarni refleks), a on potiče nožne prste da obuhvate prst kojim držite stopalo. Taj refleks nestaje obično tijekom prve godine života. Kako dani u trudnoći odmiču to je porod sve vjerojatniji i majka može sada

često osjetiti Braxton-Hicksove kontrakcije. One pomažu grliću maternice da se omekša i pripremaju ga za porođaj (Blott, 2010).

„Mozak i živčani sustav vaše bebe svakim danom rade sve bolje, premda će taj proces razvoja trajati tijekom cijelog djetinjstva čak i u kasnijim pubertetskim godinama“ (Harms, 2012: 145). Dijete sada teži oko 3400 grama.



Slika 38. Razvoj djeteta je gotov, spremno je za život van maternice

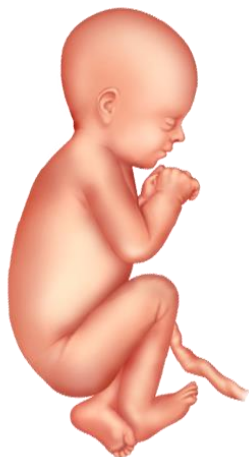<https://www.plivazdravlje.hr/zdravlje-online/kalendar-trudnoce/tjedan/38>

U trideset i devetom tjednu dijete ima dovoljno masnih zaliha ispod kože te sada može održavati tjelesnu temperaturu stalnom. Glava je najveći dio tijela te bi upravo zbog toga bilo dobro da se ona prva i rodi. Posteljica i dalje nastavlja davati protutijela odnosno bjelančevine koje pomažu u obrani protiv virusa i bakterija (Harms, 2012).

Protutijela koje dijete dobiva pomažu imunološkom sustavu jer ono nema sposobnosti da samostalno stvara antitijela te će ona nestati kroz prvih šest mjeseci života. Nokti na nogama narasli su do vrhova prstiju. Pupčana vrpca sada je debela oko 1,3 centimetra te postoji mogućnost da se omota oko djetetovog vrata (MacDougall, 2000).

„Oko djeteta sada je veliko i pravilno oblikovano iako njegove neuronske mreže još nisu dovoljno profinjene da bi dijete moglo fokusirati. Vid novorođenčadi slab je još nekoliko tjedana nakon rođenja dok se oko ne razvije“ (Blott, 2010: 376). Međutim, to nikako ne znači da dijete neće moći vidjeti, ono će moći vidjeti predmete udaljene 30 centimetara te nakon šest do osam tjedana ono će moći predmete pratiti okom, a nakon četiri mjeseca moći se prosuditi udaljenost i tek u dobi od dvije godine vid će se usavršiti (Blott, 2010).



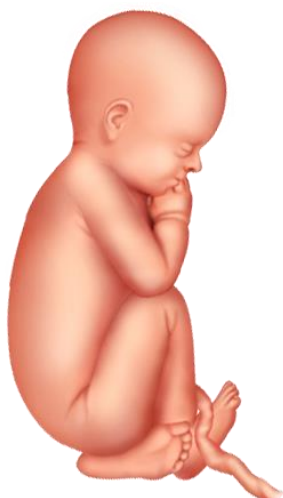

Slika 39. Glavica je prema dolje u 96% porođaja

<https://www.plivazdravlje.hr/zdravlje-online/kalendar-trudnoce/tjedan/39>

Četrdeseti tjedan obilježava tjedan u kojem je termin porođaja. No, mali postotak žena rodi u terminu te se to zna često dogoditi tjedan/dva kasnije ili, pak, ranije. Prosječna težina novorođenčeta u terminu je oko 3500 grama, no treba imati na umu da se normalnom težinom smatra sve između 2500 i 4000 grama. Djetetovo tijelo u potpunosti funkcionira te pluća i živčani sustav, iako su sazrijevali sporije, rade normalno. Nakon rođenja, dijete će antitijela nastaviti dobivati preko majčinog mlijeka (Cooper, 2009).

Prema Harms (2012) tijekom porođaja dijete pretrpi mnogo promjena, uključujući i skok u razini hormona te bi mu to trebalo pomoći u održavanju krvnog tlaka i razine glukoze nakon poroda. Nadalje, MacDougall (2000) navodi da dijete nakon poroda može biti prekriveno različitim tvarima kao što su: voštani verniks, krv, ostatak lanugo dlačica te je moguće da na koži ima čitav spektar boja i mrljica koji će s vremenom izbljedjeti.



Slika 40. Četrdeseti tjedan trudnoće

<https://www.plivazdravlje.hr/zdravlje-online/kalendar-trudnoce/tjedan/40>

## 6. POROD

Svaki porođaj prije trideset i sedmog tjedna smatra se prijevremenim, a dijete rođeno tada nazivamo nedonošče. Isto tako, kako porod može biti prijevremen, tako i trudnoća može biti prenesena odnosno majka može roditi iza četrdesetog tjedna trudnoće. Prijevremeni porod nosi svoje rizike te dijete može imati razna oštećenja jer nije doseglo potrebnu razinu razvoja (Kurjak, Stanojević i sur., 2013). Kako se bliži vrijeme poroda tako se ženino tijelo na to priprema i to tako da se dijete spušta sve dublje u zdjelicu, zatim lažni trudovi ili tzv. Braxton Hicksove kontrakcije te ispadanje sluzavog čepa. Kao što smo već rekli u prethodnom poglavlju, dijete se može početi spuštati u zdjelicu dva do četiri tjedna prije poroda te majka može uvidjeti da se položaj trbuha promijenio i lakše disati jer, kako se dijete spušta tako slabi pritisak na ošit, no zato će povećan pritisak biti na mokraćnom mjehuru. Nadalje, Braxton Hicksove kontrakcije javljaju se i kroz trudnoću i one pripremaju tijelo za porod te približavanjem termina poroda kontrakcije postaju sve intenzivnije. Važno je da majka razlikuje lažne trudove od pravih, a razlika je u tome što su lažni nepravilni i najčešće se pojavljuju tijekom odmaranja, dok pravi trudovi dolaze u pravilnim razmacima i pojačava im se snaga i intenzitet bez obzira na majčinu aktivnost. Sluzavi čep tijekom trudnoće sprječava ulazak bakterija u maternicu, a maternica ga može izbaciti nekoliko tjedana, dana ili sati prije rođenja te može biti popraćen malom količinom krvave, smečkaste sluzi (Harms, 2012).

Nadalje, Harms (2012) navodi nekoliko znakova da porod počinje:

1. nestajanje i omekšavanje vrata maternice,
2. otvaranje vrata maternice (od 0 do 10 centimetara),
3. puknuće vodenjaka (počinje curiti plodna voda),
4. probavne smetnje,
5. kontrakcije.

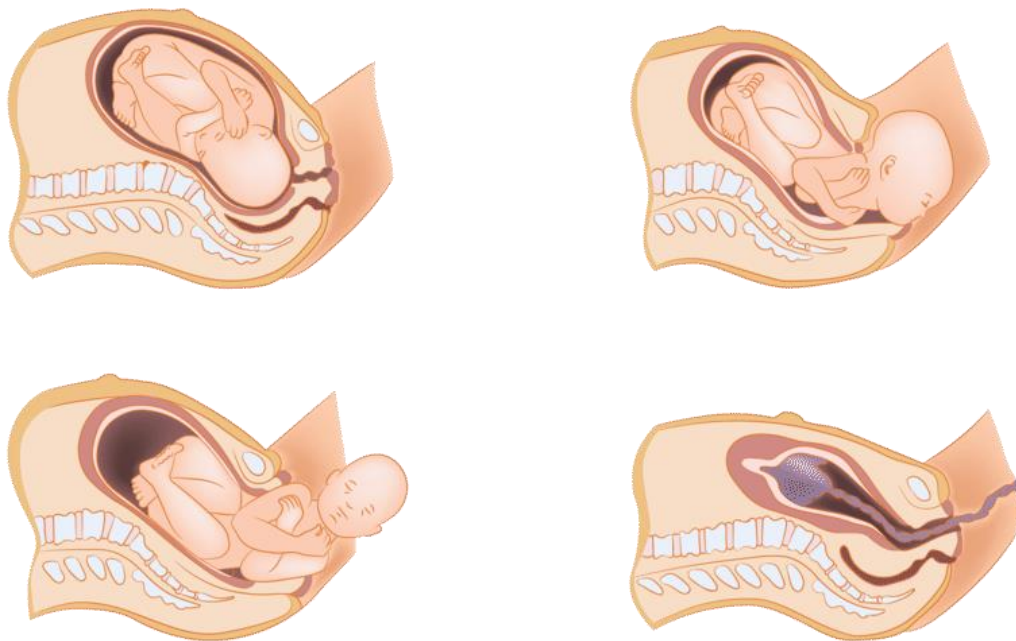
Prema Matijević (2010) porod se sastoji od tri faze, a autori Eisenberg, Murkoff i Hathaway (2007) navode da se te faze nazivaju: trudovi (oni se također dijele na tri stadija), zatim faza poroda (istiskivanja) te, konačna i treća, faza - porod posteljice.

Prva faza, faza trudova prema Matijeviću (2010) karakterizirana je kontrakcijama maternice odnosno trudovima koji tiskaju plod prema dolje i tako dolazi do širenja vrata maternice. „Rani ili latentni trudovi su najdulji, ali najmanjeg intenziteta. Dilatacija (otvaranje) grlića do 3 centimetra i popratno istanjivanje koje je svojstveno za ovaj stadij može se protegnuti i kroz period od nekoliko dana ili tjedana bez primjetnih ili neugodnih kontrakcija ili, pak, može trajati dva do šest sati neporecivih trudova“ (Eisenberg, Murkoff i Hathaway, 1995: 297). Trudovi u ovom stadiju traju od 30 do 45 sekundi i s razmakom od 5 do 20 minuta te postepeno postaju sve učestaliji. Drugi stadij trudova naziva se aktivni trudovi te ono traje obično kraće od prvog stadija, ali su trudovi jači, dulji i češći te općenito traju od 40 do 60 sekundi i s razmakom od 3 do 4 minute, a grlić se otvara do 7 centimetara. „Slijed trudova i dalje može biti nepravilan. Svaki trud sada ima različit vrhunac, koji sačinjavaju 40% do 50% njegovog cijelog trajanja i manje je vremena za odmor između trudova“ (Eisenberg, Murkoff i Hathaway, 1995: 300-301). Treći, a ujedno i zadnji stadij trudova, jest odmakli aktivni ili prijelazni trudovi koji su najnaporniji i najzahtjevniji te je njihovo trajanje od 60 do 90 sekundi, a razmak između njih je svega par minuta te u ovome stadiju dolazi do otvaranja posljednja 3 centimetra. „Općenito, kada se govori o trajanju porođaja, obično se misli na trajanje prvoga porođajnog doba jer ono najdulje traje“ (Matijević, 2010: 177).

Druga faza poroda započinje kada se ušće vrata maternice potpuno otvori te tada dolazi do spuštanja i istiskivanja djeteta odnosno poroda. Kontrakcije u ovoj fazi su znatno dulje, traju više od jedne minute i bol je znatno veća. „Tijekom drugog porođajnog doba događaju se dvije stvari. Prva je ulazak i spuštanje ploda unutar kostiju zdjelice, a druga je njegova rotacija unutar kostiju zdjelicu – kako bi se položaj prilagodio obliku izlaznog dijela kostiju zdjelice i obliku vagine“ (Matijević, 2010: 178). Prema Kurjak, Stanojević i suradnicima (2013), za pravovremeno i uspješno svladavanje ove faze potrebno je aktivno sudjelovanje roditelje te uspješna suradnja između roditelje i liječničkog tima u rađaoni. Rodilja svojim tiskanjem pomalo pomiče djetetovu glavicu prema dolje odnosno izvan porođajnog kanala. Matijević (2010) navodi da se izlazak iz porođajnog kanala može olakšati epiziotomijom odnosno malim kirurškim zahvatom u kojem se radi rez na lijevoj ili desnoj strani spolovila i time se omogućuje lakši izlazak djeteta te se time smanjuje mogućnost pucanja međice. Druga faza završava rođenjem djeteta. Nakon rođenja, dijete je još uvijek pupkovinom povezano s posteljicom. Pupkovina se prereže škarama, ali postoji vjerojatnost da se prereže prije izlaska ramena, a to se događa u situacijama ako je omotana djetetu oko vrata. Odmah nakon poroda dijete se daje majci u naručje te nedugo nakon ono ide na preglede i mjerenja (Harms, 2012).

Treće faza poroda odnosi se na porod posteljice, a ona se može poroditi spontano kontrakcijama maternice ili povlačenjem za pupkovinu. U slučaju da posteljica ne može izaći tada se obavlja operacija te se operativnim zahvatom uklanja iz maternice. Posteljica mora biti pažljivo pregledana od strane liječničkog tima kako bi se sa sigurnošću utvrdilo nedostaje li dio posteljice. U slučaju da komad posteljice ostaje u majčinom tijelu to može izazvati infekcije ili krvarenja (Matijević, 2010).

Autori Kurjak, Stanojević i sur. (2013) navode još i četvrtu fazu poroda. „Nakon rođenja posteljice maternica se sve jače steže, krvarenje se smanjuje jer se stezanjem mišićnih niti komprimiraju sitne otvorene žile. To stezanje i formiranje ugrušaka koji također pomažu prestanku krvarenja traje neko vrijeme i zato je roditelj u četvrtom porođajnom dobu pod nadzorom medicinskog osoblja“ (Kurjak, Stanojević i sur., 2013: 126).



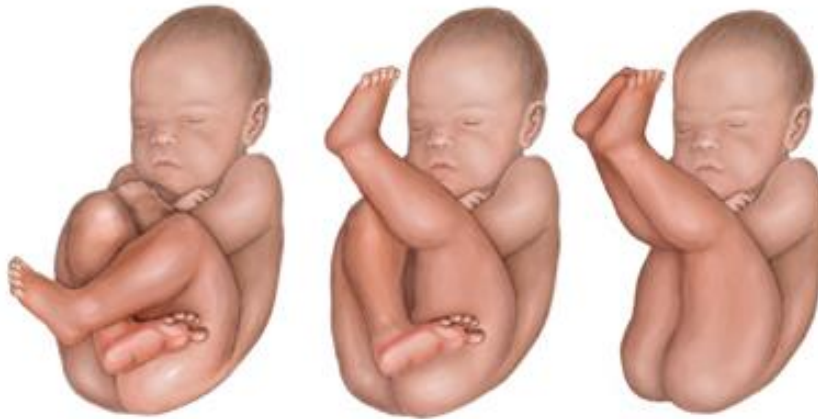Slika 41. Porod

[https://www.google.com/search?q=stages+of+delivery+of+baby&tbm=isch&hl=hr&sa=X&ved=2ahUKEwjN\\_a-3c75AhXN\\_aQKHbu-C6sQrNwCKAB6BQgBEIIC&biw=1349&bih=657#imgrc=7PclwS0QUlu3fM&imgdii=jwUjhZNNP-wBIM](https://www.google.com/search?q=stages+of+delivery+of+baby&tbm=isch&hl=hr&sa=X&ved=2ahUKEwjN_a-3c75AhXN_aQKHbu-C6sQrNwCKAB6BQgBEIIC&biw=1349&bih=657#imgrc=7PclwS0QUlu3fM&imgdii=jwUjhZNNP-wBIM)

## 6.1. POROD ZATKOM

Autori Kurjak, Stanojević i sur. (2013) navode tri položaja zatka:

1. kompletni zatad – obje noge savinute u koljenima, a stopala su uz zadak,
2. inkompletni zatad – jedna noga je uz zadak, a druga je ispružena prema glavi,
3. jednostavna prezentacija – posve ispružene noge fetusa prema glavi.



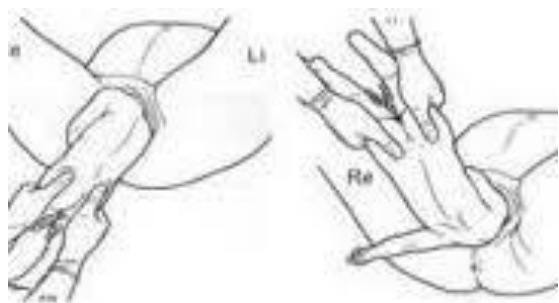
Slika 42. Tri položaja zatka

[https://medlineplus.gov/ency/presentations/100193\\_3.htm](https://medlineplus.gov/ency/presentations/100193_3.htm)

Autor Matijević (2010) navodi da ova vrsta poroda može biti rizična i to zbog toga što su moguće anomalije ploda i genitalnih organa majke, a to se događa zbog toga što tijelo ima manji promjer od djetetove glave. Nadalje Kurjak, Stanojević i sur. (2013) navode da se najveći rizik odnosi na hipoksiju i asfiksiju (nedostatak kisika i gušenje) te traumatske porođajne ozlijede. Kod majke su česta postnatalna krvarenja i oštećenje vrata maternice te epiziotomija može biti znatno opsežnija i dublja nego kod poroda glavom.

Kada se tijekom ultrazvučnog pregleda ustanovi da dijete okrenuto na zadak, liječnik može pokušati okrenuti plod vanjskim okretom. „VOG je zahvat kojim se plod izvana, preko majčina trbuha, uz manualnu pomoć porodničara okreće iz stava zatkom u stav glavom“ (Kurjak, Stanojević i sur, 2013: 133). Vanjski okret ne mora biti uspješan kod svih trudnica te se ne preporučuje ako postoji bilo kakvih indikacija za carski rez, ako je trudnoća komplicirana ili ako je višeploidna. Okret se može raditi samo kada dođe do terminske trudnoće (Matijević, 2010).

Porod na zadak razlikuje se od poroda glavicom prema trajanju prve faze poroda i to zbog toga što može trajati znatno duže jer zadak slabije pritišće ušće maternice, pa su samim time i trudovi slabiji. Druga faza započinje kao i u prvoj fazi kada se ušće maternice otvori, a razlikuje se od poroda glavicom jer se radi znatno veća epiziotomija i tada se često pojavi mekonij zbog porođajnog tlaka. „Najvažniji trenutak istiskivanja počinje kada se pojavi donji rub lopatice. Tada u zdjelicu ulazi glavica i pritišće pupkovinu uz njezin koštani obruč. To je najkritičniji trenutak jer, za razliku od porođaja glavicom koja se rađa satima, glavicu kod zatka treba poroditi za tri minute“ (Kurjak, Stanojević i sur., 2013: 134). Liječnik procjenjuje na koji način će poroditi plod, a to može biti pasivnim pristupom što znači potpuno izbjegavanje pomoći rukom te se dijete porađa spontano – ovaj način naziva se porođaj prema Vermelinu. Metode prema Thiessenu i Covjanovu dijete se pasivno pridržava, a prema Brachtu dijete se porađa pridržavanjem za zadak i savijanjem leđa prema majčinoj stidnoj kosti uz pomoć ruke asistenta na djetetovoj glavi preko majčina trbuha. Zadnji postupak uključuje oslobađanje zaostale ručica, ramena i glave predstavlja kombinaciju dvaju spomenutih postupaka. Od postupaka za oslobađanje glavice gotovo u pravilu se primjenjuju Mauriceau-Levretov ili Veit-Smeliev. Radi se o istom postupku različita nazivlja“ (Kurjak, Stanojević i sur., 2013: 135). Treća i četvrta faza razvoja odvijaju se isto kao i normalni porod.



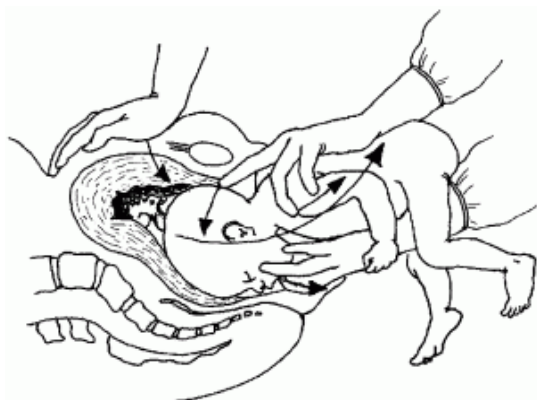
Slika 43. Postupak prema Mülleru

<https://www.tajev.org/tajevDATA/Uploads/files/tajev2014>



Slika 44. Postupak prema Bickenbachu

<https://www.tajev.org/tajevDATA/Uploads/files/tajev2014>



Slika 45. Postupak prema Veit-Smeliev

[https://hetv.org/resources/reproductive-health/impac/Procedures/Breech\\_delivery\\_P37\\_P42.html](https://hetv.org/resources/reproductive-health/impac/Procedures/Breech_delivery_P37_P42.html)

## 6.2. CARSKI REZ

Prema Drandić (2019) sve se više djece rađa carskim rezom te se smatra da je to najviše zbog dobi roditelja, prekomjerne težine, bolesti ili, pak, zbog toga što roditelja sama želi porod carskim rezom. Carski rez je porod koji se izvodi pomoću reza na maternici, a ipak se većina njih događa neplanirano. Mnogo čimbenika može dovesti do carskog reza: porod ne napreduje normalno, poremećaji u otkucajima djetetova srca tijekom poroda, nepravilan položaj, roditelja ima neki zdravstveni problem, glavica je u nepravilnom položaju, komplikacije povezane s posteljicom ili pupkovinom, dijete je izrazito veliko ili ima neki zdravstveni problem ili je, pak, trudnoća višeplodna (Harms, 2012).

„Carski rez može biti hitan ili planiran postupak. Ginekolog procjenjuje hitnost pomoću obrasca stupnjevanja. Carski rez prvog stupnja izvodi se ako je život bebe ili majke u neposrednoj opasnosti. Carski rez drugog stupnja jest onaj kada postoji zabrinutost za zdravlje bebe ili majke, ali nema neposredne životne opasnosti. Treći stupanj carskog reza izvodi se kad nema neposrednog razloga za zabrinutost za majku ili bebu, ali se savjetuje raniji porođaj, možda zbog zdravstvenog stanja majke ili bebe. Četvrti stupanj carskog reza jest elektivni porođaj planiran tako da to odgovara roditelji i bolnici“ (Blott, 2010: 438).

Carski rez sa sobom nosi i neke rizike jer to je doista velika operacija premda predstavlja siguran zahvat. Rizici za majku su:

- pojačano krvarenje,
- reakcija na anesteziju,
- nehoteična ozljeda mokraćnog mjehura ili crijeva,
- endometritis,
- infekcija mokraćnog sustava,
- smanjenje funkcija crijeva,
- trombi u nogama, plućima ili organima zdjelice,
- infekcija rane,
- ruptura rane,
- prirasla posteljica i histerektomija,
- ponovna hospitalizacija.

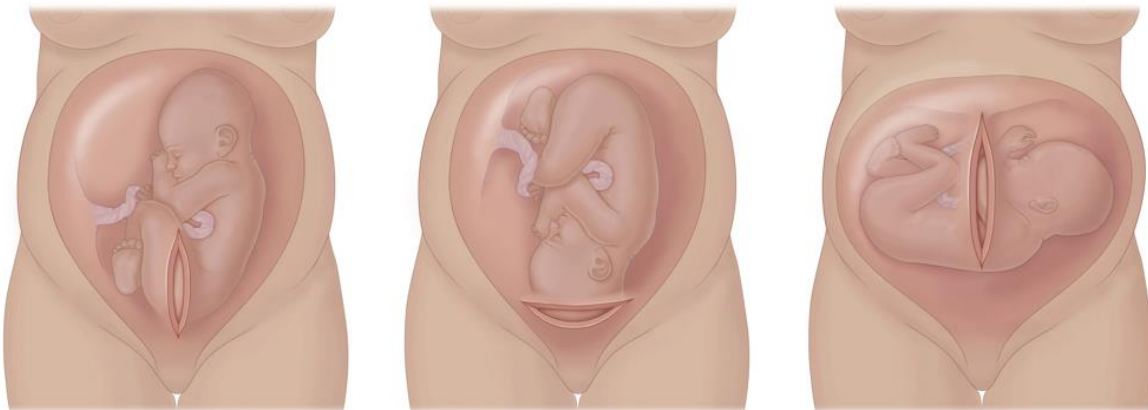Također tijekom izvođenja carskog reza postoje i rizici za dijete:

- prijevremeni porod,
- poteškoće disanja,

- ozljede kirurškim skalpelom (Harms, 2012: 192-194).

Matijević (2010) navodi da se carski rez može izvršiti općom ili spinalnom odnosno epiduralnom anestezijom, a razlike između ovih anestezije su u tome što se lijekovi za spinalnu anesteziju daju u tekućinu koja okružuje živce kraljezničke moždine, a u epiduralnoj lijekovi se daju izvan prostora u koji okružuju tekućinu kraljezničnu moždinu. Opća anestezija je anestezija u kojoj je roditelj nesvjesna okoline te se obično koristi kada u je u pitanju hitni carski rez (Harms, 2012).

Nadalje, Harms (2012) navodi da se carski rez provodi u operacijskoj sali te, nakon što se roditelju pripremi za izvođenje istog, operacija započinje rezom na trbuhu koji će biti dugačak oko 15 centimetara, a najčešće se izvodi u području bikini zone. Najbrži carski rez jest onaj po Misglav Ladach tehnici, a on je niski poprječni rez.



Slika 46. Vrste carskih rezova (niski poprječni rez, klasični rez, niski okomiti rez)

[https://www.babycenter.com/pregnancy/your-body/c-section\\_160](https://www.babycenter.com/pregnancy/your-body/c-section_160)

Nakon trbušnog reza i pomicanja mokraćnog mjehura radi se rez na stijenci maternice te se najčešće koristi niski poprječni rez jer se s njime najlakše pristupi djetetu, manje je krvarenja i postoji manji rizik od ozljede mokraćnog mjehura. „U prošlosti su se carski rezovi gotovo uvijek radili klasičnim rezom u gornjem djelu maternice. Danas se klasični rez koristi u manje od 10% carskih rezova, uglavnom zbog povećanog rizika krvarenja i puknuća maternice u sljedećim trudnoćama“ (Harms, 2012: 199). Nakon reza na maternici kirurg otvara amnijsku vrećicu i tada vadi dijete te presiječe pupkovinu. Nakon rođenja odvaja se posteljica od stijenke maternice te se rez zatvara sloj po sloj. Unutarnji šavovi nestat će sami od sebe, dok onaj vanjski može biti urađen pomoću šavova ili kopči. Carski rez traje od 45 do 60 minuta s tim da će dijete biti rođeno u prvih 5 do 10 minuta zahvata (Harms, 2012).

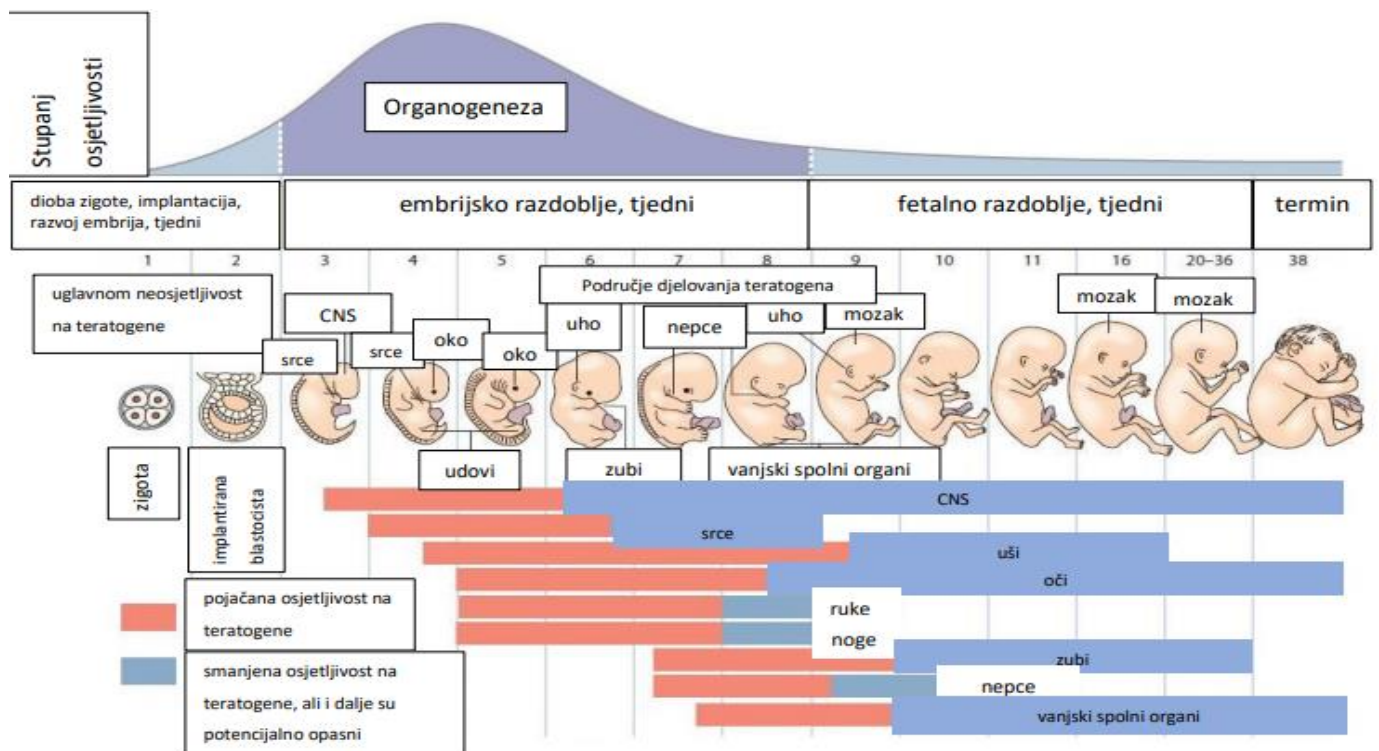


## 7. UTJECAJ TERATOGENIH ČINITELJA NA RAZVOJ

Vasta i sur. (2005) prema Hogge (1990) i Wilson (1977) navode 6 načina djelovanja teratogena:

„Učinak teratogena ovisi o genetskoj strukturi organizma koji mu je izložen, učinak teratogena na razvoj djelomice ovisi o vremenu kada teratogen djeluje, svaki teratogen može imati jedinstven učinak, abnormalni razvoj prouzročen teratogenima može rezultirati deformacijama, zastojem u rastu, funkcionalnim poremećajima, poremećajima ponašanja ili smrću, teratogeni se razlikuju po načinu na koji dopijevaju do fetusa, vjerojatnost i stupanj abnormalnog razvoja rastu s količinom štetne tvari, a kreću se od nikakvih posljedica pa sve do onih smrtonosnih“ (Vasta i sur., 2005: 133-137).

Kada kažemo da teratogen ovisi o vremenu djelovanja to znači da postoji mogućnost da čak i prije začeća ono može oštetiti spolne stanice roditelja te tako oštetiti organe fetusa. Teratogeni do fetusa dopijevaju na različite načine npr. zračenjem ili putem krvi (kemijske tvari). Kod kemijskih tvari posteljica može zaštititi fetus odnosno može usporiti dovod istih do fetusa, ali se ne moraju nužno zaustaviti.



Slika 47. Shematski prikaz osjetljivih ili kritičkih razdoblja u prenatalnom razvoju

<https://expectingparent.weebly.com/fertility--pregnancy.htm>

Rizik od strukturnih oštećenja uslijed djelovanja teratogena najveći je u prvom tromjesečju. Organogeneza (crveno) traje oko 6 tjedana. Kasniji učinci teratogenih sredstava (plavo-zeleni) javljaju se primarno tijekom fetalnog razvoja, ne strukturalnog oštećenja, već veće mogućnosti zaostajanja u razvoju ili disfunkcije pojedinih organa (Moore, 1989: 118).

Virusne i bakterijske infekcije majke također mogu utjecati na razvoj djeteta, a neke od najčešćih su: rubeola, herpes, AIDS, gripa i zaušnjaci, toksoplazmoza te sifilis i gonoreja. Rubeola može oštetiti živčani sustav fetusa te samim time može dovesti do gluhoće, sljepoće i mentalne retardacije i, ovisno o tome u kojem je vremenu došlo do infekcije, moguća su oštećenja srca, jetre i kostiju. Nadalje, kod herpesa razlikujemo dvije vrste koje mogu dovesti do oštećenja središnjeg živčanog sustava, a to su citomegalovirus (CMV) i herpes virus tip 2. „Citomegalovirus može uzrokovati abnormalni rast mozga i glave, encefalitis, sljepoću i mentalnu retardaciju. Može se prenijeti spolnim kontaktom, transfuzijom krvi ili miješanjem tjelesnih tekućina“ (Vasta i sur., (2005) prema Behrman i Vaughan, (1987): 136). Herpes virus tipa 2 uzrokuje encefalitis, oštećenje središnjeg živčanog sustava i probleme sa zgrušavanjem krvi. AIDS ili HIV (human immunodeficiency virus) prenosi se samo putem tjelesnih tekućina (spolnim odnosom, izmjenom krvi i zaražena majka može prenijeti na dijete), a ono može uzrokovati deformaciju lica. Kod gripe i zaušnjaka nije točno utvrđen način kako djeluju na fetus, ali smatra se da mogu povećati vjerojatnost od pobačaja. Zatim, toksoplazmoza je virus kojim se odrasla osoba u ovom slučaju trudnica može zaraziti preko životinje (mačke najčešće) ili nedovoljno prokuhanog zaraženog mesa. Ono djeluje na fetus tako da može dovesti do oštećenja središnjeg živčanog sustava, abnormalnog rasta glave i mozga i postoji mogućnost razvoja mentalne retardacije. Sifilis i gonoreja, spolno prenosive bolesti, u fetusa mogu izazvati oštećenje središnjeg živčanog sustava, deformaciju zubi i kostura, prijevremeni porođaj, infekcije očiju te smrt.

Majčina prehrana jedan je od najvažnijih okolinskih utjecaja na fetus te, ako ona nije kvalitetna, može imati rizične utjecaje na fetus. Neodgovarajuća prehrana povećava rizik spontanog pobačaja, dojenačke smrtnosti, urođenih poremećaja te postoji veća šansa za rađanje nedonošene djece (Vasta i sur., 2005). Prehrana zdrave trudnice tijekom trudnoće ne bi se trebala bitno razlikovati od uobičajene primjerene prehrane, a trebala bi osigurati dovoljno energije i hranjivih tvari za normalan rast i razvoj ploda, a ujedno zadovoljiti i potrebe majke za energijom i prehranom. Kako bi se zadovoljili svi zahtjevi za esencijalnim

mikronutrijentima tijekom trudnoće, preporučuju se dodaci prehrani (Berger, Wieringa, Lacroux, Dijkhuizen, 2011). Nadalje, Vasta i sur. (2005) navode da je jako važna dovoljna konzumacija bjelančevina, vitamina i minerala. Nedostatak bjelančevina može uzrokovati oštećenja bubrega i crijeva i dovesti do nepravilnog rasta i razvoju kostiju, dok nedovoljno uzimanje vitamina štetno djeluje na oči i unutrašnje organe, a nedostatak minerala mogu uzrokovati slabokrvnost. Kod trudnica se veliki naglasak stavlja na uzimanje folne kiseline jer nedostatak iste može dovesti do oštećenja neuralne cijevi. Također, ako majka koja ima dijabetes konzumira preveliku količinu šećera postoji mogućnost da fetus razvije očnu mrežnicu te mnoge fizičke probleme, pa čak i smrt.

„Reprodukcijaska toksikologija i teratologija dokazala je poznate sindrome uzrokovane lijekovima i načinom života trudnice. Majčin stres, anksioznost, štetne navike poput pušenja, alkoholizma, narkomanije i uzimanja nekih lijekova, dokazano su povezani s brojnim sindromima koji se reflektiraju na razvoj djeteta i daljnji život“ (Habek, 2013: 2, preuzeto 23.08.2022). Nadalje, Habek (2013) navodi da se stresne situacije koje majka proživljava, posebice ako je u pitanju slabije socijalno stanje, mogu uzrokovati depresiju koja može dovesti do prijevremenog poroda te može dovesti do zastoja rasta fetusa. Milas, Pušeljić, Dobrić, Milas (2015) navode da, kada je majka pod stresom, tada ima višu razinu kortizola u krvi te isti dovodi do toga da je dijete u zadnjim tjednima trudnoće aktivnije, pri porodu više plače te ono bude motorički aktivnije. Habek (2013) navodi da je majčina anksioznost štetna u ranom razvoju za razvoj mozga te da utječe na kasniji kognitivni i socioemocionalni razvoj.

Droge i lijekovi izuzetno su opasni, kako za trudnice tako i za razvoj fetusa tijekom trudnoće. Djeca čije su majke ovisnice mogu imati krvarenja na mozgu, nisku razinu šećera u krvi, žuticu te mnoge druge komplikacije i poteškoće (Vasta i sur., 2005). Autori Leppée, Erić i Čulig (2008) navode da konzumacija heroina u trudnoći dovodi do toga da se djeca rađaju s niskom porođajnom težinom, moguća je asfiksija, kao i iznenadni pobačaji i smrti novorođenčeta. Matijević (2010) navodi da rođeno dijete od majke ovisnice razvija apstinencijski sindrom koji može imati ozbiljne posljedice te je isti potrebno odmah liječiti. Inače, apstinencijski sindrom javlja se kod ovisnika koji ne mogu bez droge te isto tako novorođenče koje je za vrijeme života u maternici redovno primalo opijate postalo je ovisno. Majke ovisnice kako navode Vasta i sur. (2005) najčešće su slabijeg imovinskog stanja, prehrana im je loša te često uz droge konzumiraju nikotin i alkohol, a to sve djeluje izrazito štetno na cjelokupni prenatalni razvoj. Konzumiranje heroina, kokaina, ali i drugih opojnih sredstava u trudnoći uzrokuju trajne i neurološke i neurobihevioralne abnormalnosti u

dojenačkoj dobi i djetinjstvu, dovodi do zastoja rasta fetusa tijekom trudnoće, prijevremenog poroda te emocionalne i kognitivne poremećaje i poremećaje u ponašanju tijekom kasnijeg života (Habek, 2013).

Milas i sur. (2015) navode da lijekovi na fetus mogu utjecati na više načina te navode:

- neposrednim utjecajem te tako uzrokuju oštećenja, nenormalni razvoj ili smrt,
- mijenjanju rad posteljice i time poremete dovod kisika i hranjivih tvari,
- uzrokuju stezanje mišića maternice, a time oštećuju fetus jer tako smanjuju opskrbu krvi.

„Prva dva tjedna nakon oplodnje fetus je prilično otporan na djelovanje lijekova pa će ga lijek ili usmrtiti ili uopće neće djelovati. Između 17. i 57. dana nakon oplodnje fetus je najosjetljiviji na razvoj prirođenih malformacija. Nakon organogeneze lijekovi neće uzrokovati prirođenu nakaznost, ali mogu promijeniti rast ili funkciju normalno oblikovanih organa“ (Milas i sur., 2015: 4, preuzeto 23.08.2022). Habek (2013) navodi da konzumiranje lijekova, droga i alkohola u trudnoći dovode do neurokognitivnih poremećaja, minimalne cerebralne disfunkcije, ADHD-a te poremećaja u psihosocijalnom razvoju.

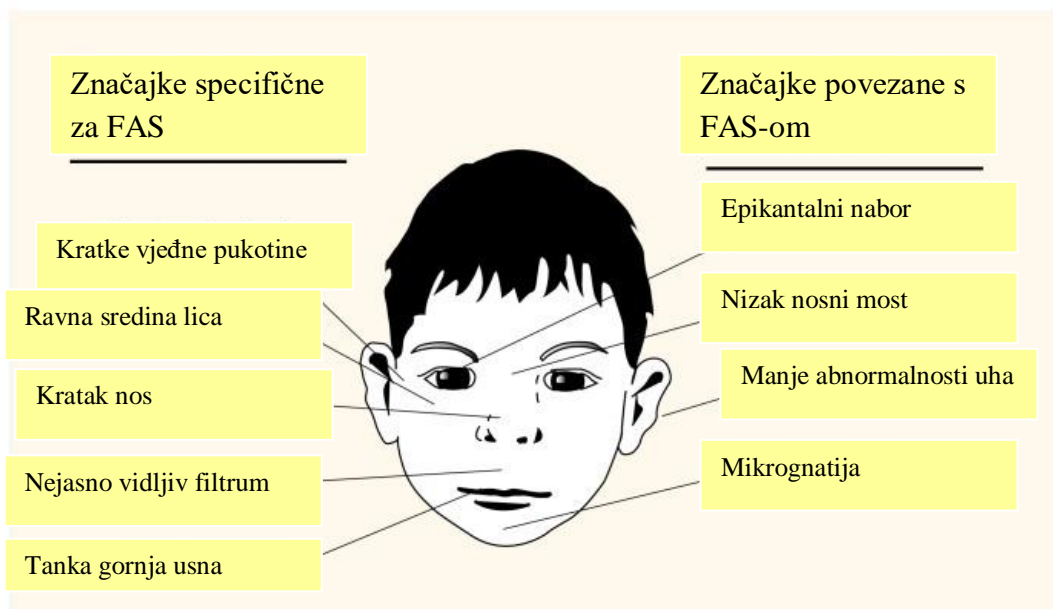
Kofein nalazimo u kavi, čaju, čokoladi i smatra se da njega trudnice najviše konzumiraju, a Vasta i sur. (2005) navode da nema dovoljno istraživanja o tome kako kofein utječe na fetus te da jedino što je dosadašnjim istraživanjima utvrđeno je to da se pronašla slaba povezanost između nepravilnosti djetetova spavanja i teškoća u smirivanju s konzumiranjem kofeina.

Nikotin ima štetne učinke na majku, ali i na fetus, a različiti toksini u dimu cigareta mogu uzrokovati promjene u posteljici i smanjeni dotok krvi, što dovodi do smanjene opskrbe hranjivim tvarima i nekroze tkiva. Konzumiranje nikotina uključuje smanjeni rast fetusa, skraćenu gestaciju i povećani rizik od kongenitalnih malformacija i mrtvorodenčadi (Cope 2015). „Kadmij, kao sastavni dio cigareta, naročito je opasan za trudnu majku i njezin fetus; nakupljanje kadmija u posteljici povezano je sa sniženjem cinka i željeza u tkivima fetusa te u njihovu otežanom prolazu kroz posteljicu“ (Milas i sur., 2015: 3, preuzeto 23.08.2022). Leppée i sur. (2008) navode da majke koje puše rađaju otprilike 200 grama lakšu djecu od majki koje nisu konzumirale nikotin kroz trudnoću. Nikotin prolazi zaštitu posteljice te koncentracija nikotina u krvi od fetusa može biti 15% viša od one u krvotoku od majke, a u amnionskoj tekućini čak 88% viša u odnosu na koncentraciju u citoplazmi od majke. Važno

za napomenuti je to da se nikotin skuplja i u majčinom mlijeku pa je dijete i prilikom hranjenja izloženo istom (Wickström, 2007).

„Brojne epidemiološke studije povezuju majčino pušenje u trudnoći s većom učestalošću spontanih pobačaja, krvarenja u trudnoći, placenta previja i abrupcije posteljice, promjena u disanju i pokretima ploda, te protoku kroz fetoplacentarne i fetalne krvne žile, većim postotkom prijevremenih poroda i djece s intrauterinim zastojem u rastu, većim postotkom anomalija i iznenadne smrti ploda, većim perinatalnim morbiditetom i mortalitetom, poremećajima psihičkog i fizičkog razvoja djeteta, češćom pojavnošću respiratornih infekcija, astme i emfizema kasnije u životu“ (Frković i Katalinić, 2006: 167, preuzeto 23.08.2022).

Alkohol prolazi barijeru posteljice i tako dolazi do krvi novorođenčeta i plodne vode, a količina oštećenja koja će nastati od alkohola ovisi o količini istog, trajanju konzumiranja gestacijskoj dobi (Leppée i sur., 2008). Frković i Katalinić (2006) navode da u najtežim slučajevima može doći do fetalnog alkoholnog sindroma (FAS) te glavna obilježja istog su: zastoj u rastu i razvoju, kardiovaskularne abnormalnosti i abnormalnosti lica, disfunkcija središnjeg živčanog sustava, uključujući mentalnu retardaciju te „kraniofacijalnu dismorfiju (mikroftalmija, strabizam, epikantus, blefarospazam, ptoza, kratak nos, iskošene uške školjke, a ponekad i rascjep nepca)“ (Leppée i sur., 2008: 142, preuzeto 23.08.2022).



Slika 48. Utjecaj FAS-a na izgled lica

<https://www.ncbi.nlm.nih.gov/pmc/articles/PMC6826810/figure/f1-arhw-21-3-192/>

Tablica 1. Neki teratogeni i stanja koja mogu oštetiti fetus

| Teratogen   | Mogući učinak  |
|---|--|
| <b>Lijekovi</b>   |  |
| Aspirin   | U velikim količinama – pobačaj, krvarenje.   |
| Barbiturati   | Problemi disanja u novorođenačkoj dobi.  |
| Dietilstilbestrol (DES), lijek za sprječavanje pobačaja | Genitalne abnormalnosti kod oba spola, rad rodnice i vrata maternice.  |
| Isotretinoin (derivat vitamina)                         | Izobličenja glave i ušiju, oštećenja srca i središnjeg živčanog sustava, problemi ponašanja  |
| Fenitoin  | Trostruko povećana vjerojatnost oštećenja srca i zastoja u rastu.  |
| Streptomycin  | Gubitak sluha.   |
| Tetraciklin   | Najčešće bojenje zubi; može utjecati i na rast kostiju.  |
| Talidomid   | Izobličenje udova, osjetilni nedostaci, oštećenja unutarnjih organa, smrt.   |
| <b>Ulične droge</b>                                     |  |
| Kokain i crack  | Zastoj u rastu, prerano rođenje, novorođenačka razdražljivost, apstinencijski simptomi.  |
| Heroin i metadon  | Zastoj u rastu, prerano rođenje, novorođenačka razdražljivost, apstinencijski simptomi, sindrom iznenadne smrti dojenčeta.   |
| LSD i marihuana   | Kada se uzimaju u velikim količinama, vjerojatan uzorak preranog rođenja i zastoja u rastu; prvotno osumnjičeni za oštećenje kromosoma, ali taj učinak nije siguran. |
| <b>Prehrana i životni stil</b>                          |  |
| Konзумiranje alkohola                                   | Oštećenja mozga i srca, zastoj u rastu, mentalna retardacija, fetalni alkoholni sindrom.   |
| Šećerna bolest  | Trostruko povećanje svi vrsta urođenih poremećaja, uključujući i djecu rođenu bez mozga, s rascijepljenom kralježnicom i oštećenjima srca.                           |
| Neadekvatna prehrana                                    | Povećana vjerojatnost zastoja u rastu, prerano rođenje, slaba pažnja; slaba sposobnost socijalne interakcije, naročito ako se majka i prije trudnoće slabo hranila.  |
| Fenilketonurija   | Zastoj u rastu glave i mozga, mentalna retardacija, oštećenje srca.  |
| Pušenje   | Zastoj u rastu, prerano rođenje.   |
| <b>Infekcije</b>  |  |
| AIDS  | Urođeni poremećaji, čini dijete osjetljivim na sve vrste infekcija.  |
| Citomegalovirus   | Gluhoća, sljepoća, abnormalan rast glave i mozga, mentalna retardacija.  |
| Herpes  | Mentalna retardacija, oštećenje oka, smrt.   |
| Rubeola   | Mentalna retardacija, oštećenje oka, gluhoća, oštećenje srca.  |
| Sifilis   | Mentalna retardacija, pobačaj, sljepoća, gluhoća, smrt.  |
| Toksoplazmoza   | Abnormalnost u rastu glave i mozga, mentalna retardacija.  |

## **7.1. VAŽNOST I ULOGA PRENATALNOG RAZVOJA ZA KASNIJI RAST I RAZVOJ DJETETA**

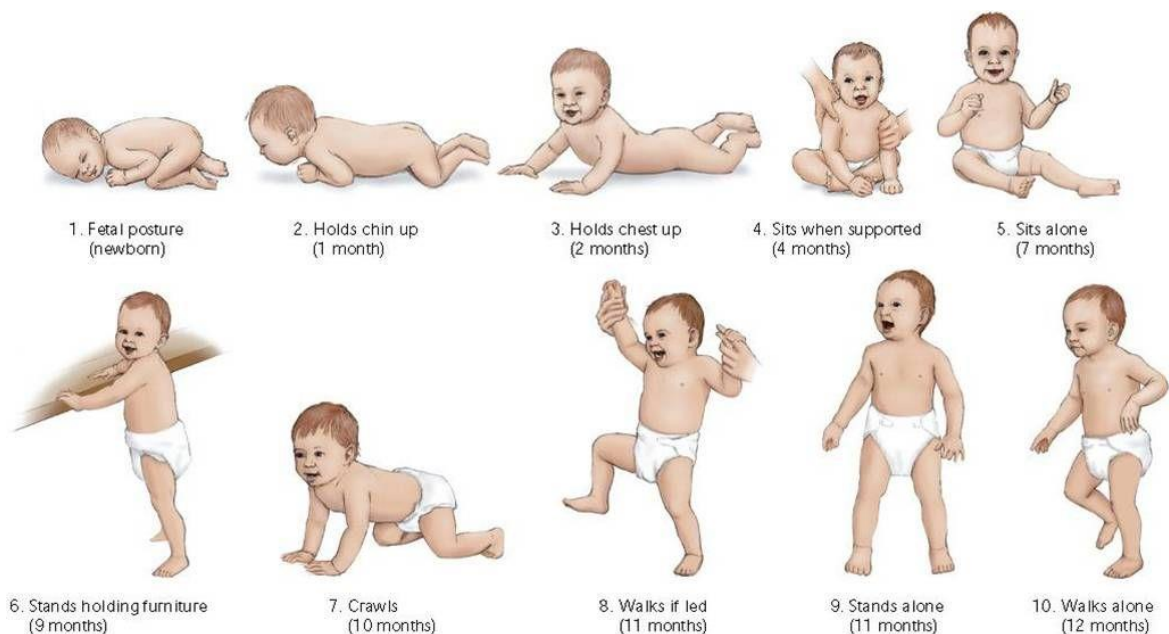
„Posljednjih desetljeća nepobitno je dokazano da unutrašnji i izvanjski uvjeti koji vladaju tijekom trudnoće, izravno koreliraju s rastom i razvojem nerođenoga djeteta, imaju izravni utjecaj na njegov novorođenački i dojenački razvoj, a posebice na dugoročni razvoj kroz cijeli život“ (Habek, 2013: 1, preuzeto 23.08.2022). Nepovoljni uvjeti koji su bili prisutni tijekom trudnoće znatno mogu utjecati na kasniji cjelokupni razvoj djeteta. Kao što je navedeno u prethodnom poglavlju, da majčina anksioznost i stres utječu na razvoj te, sukladno tome, Habek (2013) navodi da je provedenim istraživanjem od Sontaga još 1962. godine utemeljeno da su fetusi koji su u utrobi majke bili hiperaktivni ujedno i kasnije hiperaktivna djeca, dok Jakobovitis navodi da „neurotična ili autistična djeca u odrasloj dobi često prelaze u psihopatiju i nalazi poveznicu maternalnog stresa tijekom trudnoće i kasnijeg abnormalnog razvoja i sklonosti duševnim bolestima“ (Habek, 2013: 2-3, preuzeto 23.08.2022). Kapor-Stanulović (1985) navodi da majčin stres loše utječe na djetetove osobine i kasnije ponašanje te naglašava da, za uspješan postnatalni razvoj, treba ostvariti zadovoljavajuće prenatalno okruženje. Također, autorica Pištoljević (2015) navodi da „oko 15% emotivno-bihevioralnih poteškoća u djetinjstvu može se povezati s anksioznošću tijekom prenatalnog perioda“ (Pištoljević, 2015: 85, preuzeto 25.08.2022). Autorica Matijević (2015) objašnjava da je „neurorizično dijete ono dijete koje je bilo izloženo prenatalnim, perinatalnim ili postnatalnim čimbenicima rizika“ (Matijević, 2015: 133, preuzeto 25.08.2022). Majke koje su kronično pušile tijekom trudnoće kod djece su ostavile kasnije posljedice na kognitivni i psiholingvistički razvoj te je isti problem povezan i s kasnijim problemima u ponašanju tijekom djetinjstva (Habek, 2013). Nadalje, autori Ilijić, Krpan, Ivanišević i Djelmiš (2006) navode da se problemi u ponašanju manifestiraju kroz hiperaktivnost i smanjenjem koncentracija te je provedenim istraživanjima utvrđeno da „pokazuju lošije rezultate u verbalnom izražavanju, pamćenju i fleksibilnom rješavanju postavljenih zadataka. Pojava maloljetne delinkvencije, poput antisocijalnog ponašanja, laganja, vandalizma, psihičkog maltretiranja, seksualnog napadanja i krađe, češća je u navedenoj populaciji djece nego kod njihovih vršnjaka čije majke nisu pušile tijekom trudnoće“ (Ilijić, Krpan, Ivanišević i Djelmiš, 2006:33, preuzeto 25.08.2022).

„Neurorazvojni, samo razvojni ili bihevioralno-razvojni poremećaji se mogu karakterizirati kao zaostatak u tipičnom razvoju djeteta identificiran u motoričkom razvoju, razvoju komunikacije i govora, kognitivnom i emocionalnom razvoju te mogu biti povezani s nekom

od jasnih medicinskih dijagnoza kao što su autizam, epilepsija, razni sindromi i oštećenja, kromosomalne anomalije, ili imati nespecificiran uzrok, samo u okolini u kojoj dijete raste“ (Pištoljević, 2015: 83, preuzeto 25.08.2022). Rizični faktori opisani u prethodnom poglavlju mogu izazvati poremećaje za cijeli život, a to su:

- poremećaji iz autističnog spektra,
- ADHD,
- poteškoće s učenjem
- smanjene kognitivne sposobnosti (Pištoljević, 2015).

Prve tri djetetove godine života ujedno su i one najvažnije te one obuhvaćaju razdoblje iznimnog brzog rasta i razvoja te autorica Pištoljević (2015) naglašava sljedeće: „Stagnacija ne smije postojati ni u jednoj razvojnoj oblasti te odstupanja od standardiziranih razvojnih normi trebaju biti crveno svjetlo svima koji dolaze u kontakt s djetetom da stanu i detaljnije obave procjene i evaluacije te što prije počnu s dodatnom stimulacijom te razvojne oblasti“ (Pištoljević, 2015: 87, preuzeto 25.08.2022). Upravo je prenatalni razvoj od iznimno važnog značaja za budućnost djeteta odnosno njegov tjelesni, intelektualni, ali i emocionalni rast i razvoj. Stoga bi svaki budući roditelj trebao biti svjestan, unapređujući svoje mentalno i tjelesno zdravlje, djeluje na zdravlje i budućnost svog djeteta (Milas, i sur. 2015).



Slika 49. Razvoj tijekom prve godine života

<https://www.google.com/search?q=baby+stages+after+birth&tbm=isch&hl=hr&sa=X&ved=2ahUKEwi97surseL5AhVJs6QKHV7fAHMQrNwCKAB6BQgBEOsB&biw=1349&bih=657#im>



## 8. ZAKLJUČAK

Tijekom devet mjeseci trudnoće događa se iznimno brz, ali ujedno i jedinstven razvoj tijekom kojeg se u samo devet mjeseci (deset lunarnih) od malene spermijem oplodene jajne stanice, razvije čovjek. Zahvaljujući medicini i njenom iznimnom napretku, razvila se mogućnost da parovi koji, zbog nekog medicinskog razloga ne mogu, sada ipak mogu imati djecu, a to je omogućeno zahvaljujući postupcima mikrofertilizacije, inseminacije te postupkom izvantjelesne oplodnje.

Prvo tromjesečje trudnoće prolazi u ozračju implantacije, početku faze embrija, otkucajima srca te početku nevjerojatnog putovanja rasta i razvoja posebne jedinice, čovjeka. Drugo tromjesečje obuhvaća izniman rast svih organa uključujući, naravno, i mozak i otkrivanje spola tijekom ultrazvučnog pregleda. Treće tromjesečje, ujedno i zadnje, jest period u kojemu buduća majka osjeti pokrete svoga djeteta, ono čuje, raspoznaje zvukove i glasove, otvara oči, siše palac, rast i razvoj se nastavlja te se ono priprema za život van majčinog tijela. Kad dođe vrijeme poroda ono može biti prirodnim vaginalnim putem, carskim rezom ili, pak, na zadak. Porod se sastoji od faza, ukupno njih četiri, te bilo da se radi o prirodnom ili carskom porodu svaki završava upoznavanjem majke i djeteta.

Trudnoća je iznimno osjetljiv period života jedne žene te je jako važno da životne navike i zdravlje buduće majke budu što bolji jer sve ono što majka osjeća i unosi u svoj organizam reflektira se na njeno nerođeno dijete. Stoga, ako majka ima neke zdravstvene tegobe ili, pak, neke poroke kao što su alkohol, droga, lijekovi, nikotin i to sve može negativno utjecati na dijete, ne samo tijekom prenatalnog razvoja, već i nakon poroda, ali se može odraziti i kroz kasniji rast i razvoj djeteta. U kasnijem životu, bilo kroz djetinjstvo ili odraslu životu dob faktori koji su se događali u prenatalnom razvoju mogu se odraziti i uvelike utjecati na kognitivni, emocionalni i socijalni razvoj i/ili napredak.

Cijelu trudnoću prati i vodi ginekolog te se stadij razvoja i rasta prati kroz redovne ultrazvučne pregledne koji ujedno pomažu majci, ali i budućem ocu da upoznaju svoje dijete i možda uvide neke njegove navike čak i prije dolaska na ovaj svijet. Porodom, odnosno dolaskom djeteta na svijet, dvoje odraslih ljudi postaju roditeljima te tu ulogu nose ostatak svoga života.

## 9. LITERATURA

Knjige:

1. Blott, M. 2010. *Trudnoća iz dana u dan*. Profil multimedija. Zagreb
2. Cooper, C. 2009. *Njega majke i djeteta*. Mozaik knjiga. Zagreb
3. Drandić, D. 2019. *Trudna – tvoja saveznica u idućih 12 mjeseci*. ACT Printlab. Čakovec.
4. Eisenberg, A.; Murkoff, E. H.; Hathaway, E. S. 1995. *Trudnoća - što vas očekuje*. Manuscript. Zagreb.
5. Eisenberg, A.; Murkoff, E. H.; Hathaway, E. S. 2007. *Što očekivati u trudnoći*. V.B.Z. Zagreb.
6. Harms, W. R. 2012. *Mayo clinic: Vodič za zdravu trudnoću*. Medicinska naklada. Zagreb.
7. Hüther, G.; Weser, I. 2019. *Tajna prvih devet mjeseci: putovanje u život*. Harfa. Split.
8. Kapor-Stanulović, N. 1985. *Psihologija roditeljstva*. Nolit. Beograd.
9. Kurjak, A.; Stanojević, M. i sur. 2013. *Prvi koraci roditeljstva: od začeca do porođaja, vi i vaše novorođenče, planiranje i oblikovanje obitelji*. Medicinska naklada. Zagreb.
10. MacDougall, J. 2000. *Trudnoća iz tjedna u tjedan*. Dušević&Kršovnik. Rijeka.
11. MacKonochie, A. 1997. *Trudnoća i njega djeteta*. Leo-Commerce. Rijeka.
12. Matijević, R. 2010. *Vodič kroz trudnoću*. Znanje. Zagreb.
13. Moore, K. L. 1989. *Before we are born: Basic embryology and birth defects 3rd edition*. Saunders (W.B.) Co. English.
14. Murkoff, H.; Mazel, S. 2011. *Što očekivati prije trudnoće*. V.B.Z. Zagreb
15. Vasta, R.; Haith, M. H.; Miller, S. A. 2005. *Dječja psihologija*. Naklada Slap. Jastrebarsko.

## Članci:

1. Berger, J.; Wieringa, F. T.; Lacroux, A.; Dijkhuizen, M. A. (2011) Strategies to prevent iron deficiency and improve reproductive health. *Nutrition Reviews*. 69, 78-86. [https://academic.oup.com/nutritionreviews/article/69/suppl\\_1/S78/1816003?login=false](https://academic.oup.com/nutritionreviews/article/69/suppl_1/S78/1816003?login=false) (pristupljeno 23.08.2022.)
2. Cope F. G. (2015). How smoking during pregnancy affects the mother and fetus. *Nurse Prescribing* 13. 282-286. <https://www.magonlinelibrary.com/doi/abs/10.12968/npre.2015.13.6.282> (pristupljeno 23.08.2022)
3. Frković, A.; Katalinić, S. (2006). Pušenje i alkohol u trudnoći. Pitanje sukoba interesa majka – plod. *Gynaecologia et perinatologia*, 15 (3). 166-171. <https://hrcak.srce.hr/23860> (pristupljeno 23.08.2022.)
4. Habek, D. 2013. Dugoročne posljedice nepovoljnih perinatalnih zbivanja. *Radovi Zavoda za znanstvenoistraživački i umjetnički rad*. Bjelovar. 1-17. <https://hrcak.srce.hr/file/166459> (pristupljeno 23.08.2022.)
5. Ilijić, M.; Krpan, M.; Ivanišević, M.; Djelmiš, J. 2006. Utjecaj pušenja tijekom trudnoće na rani i kasni razvoj djeteta. *Gynaecologia et perinatologia*. 15 (1). 30-36. <https://hrcak.srce.hr/15807> (pristupljeno 25.08.2022)
6. Leppée, M.; Erić, M.; Čulig, J. (2008). Štetne navike u trudnoći. *Gynaecologia et perinatologia*, 17 (3). 142-149. <https://hrcak.srce.hr/62190> (pristupljeno 23.08.2022.)
7. Matijević, V. 2015. Neurorizično dijete. *Fizikalna i rehabilitacijska medicina*, 27. 133-142. <https://hrcak.srce.hr/150778> (pristupljeno 25.08.2022)
8. Milas, V.; Pušeljić, S.; Dobrić, H.; Milas, K. (2015) Utjecaj okolišnih čimbenika na prenatalni razvoj. *Medicinski vjesnik*. 1-7. <https://www.bib.irb.hr/977291> (pristupljeno 23.08.2022)
9. Pištoljević, N. 2015. Efekti okoline tokom prenatalnog i perinatalnih perioda na rani rast i razvoj djeteta. *Fetalna medicina: Od Leonarda da Vinci do danas*. 82-92. <https://www.researchgate.net/publication/314699924> (pristupljeno 25.08.2022)
10. Wickström R. (2007). Effects of Nicotine during pregnancy: human and experimental evidence. *Current Neuropharmacology* 5. 213-222. <https://pubmed.ncbi.nlm.nih.gov/19305804/> (pristupljeno 23.08.2022)

## 10. ŽIVOTOPIS

Zovem se Paula Konjuh. Rođena sam 13.11.1996. u Šibeniku gdje sam završila osnovnu i srednju Strukovnu školu. Nakon dvogodišnje pauze iza srednje škole u siječnju 2017. upisujem se na Pučko otvoreno učilište Libar gdje sam upisala i završila za smjer komercijalista. Preddiplomski studij Ranog i predškolskog odgoja i obrazovanja sam upisala 2017. te završila 2020. Po završetku preddiplomskog studija započela sam pripravnički staž u Dječjem vrtiću Sunce na Brodarici gdje sam odradila osam mjeseci pripravničkog staža, a ostala četiri mjeseca odradila sam u Dječjem vrtiću Žižula. Stručni ispit položila sam u studenom 2021. godine. Nakon završetka pripravničkog staža svoj radni odnos nastavljam u Dječjem vrtiću Tamaris gdje sam bila jednu pedagošku godinu, te dalje svoj put nastavljam u Dječjem vrtići „Smilje.“ Na Diplomski studij na Sveučilištu u Zadru upisala sam se 2020. godine.

## 11. POPIS TABLICA

| Tablica   | Stranica |
|---|----------|
| 1. Neki teratogeni i stanja koja mogu oštetiti fetus..... | 47       |

## 12. POPIS ILUSTRACIJA

| Popis slika   | Stranica |
|---|----------|
| 1. Oplodnja.....  | 3        |
| 2. Mikrofertilizacija.....                                    | 4        |
| 3. Inseminacija.....  | 4        |
| 4. Implantacija.....  | 5        |
| 5. Početak embrionalnog razdoblja.....                        | 6        |
| 6. Početak srčane akcije.....                                 | 7        |
| 7. Početak rasta ruku i nogu.....                             | 8        |
| 8. Početak pokretanja.....                                    | 9        |
| 9. Formiranje prstiju.....                                    | 9        |
| 10. Posljednji tjedan embrionalne faze.....                   | 10       |
| 11. Početak ubrzanog rasta i razvoj.....                      | 11       |
| 12. Pojavljuju se nokti.....                                  | 12       |
| 13. Početak drugog tromjesečja.....                           | 13       |
| 14. Hormonski uzlet.....                                      | 14       |
| 15. Rast kostiju i mišića.....                                | 15       |
| 16. Prvi izrazi lica.....                                     | 16       |
| 17. Stvaranje masnog tkiva.....                               | 17       |
| 18. Fetus je prvi put veći od posteljice.....                 | 18       |
| 19. Devetnaesti tjedan trudnoće.....                          | 18       |
| 20. Dvadeseti tjedan – polovica puta.....                     | 19       |
| 21. Početak probave.....                                      | 20       |
| 22. Trudnoća postaje vidljiva okolini.....                    | 20       |
| 23. Razvoj ravnoteže.....                                     | 21       |
| 24. Dijete sada izgleda kao što će izgledati kad se rodi..... | 22       |
| 25. Kraj drugog tromjesečja.....                              | 23       |

|  |    |
|--|----|
| 26. Početak trećeg tromjesečja.....  | 24 |
| 27. Fetus otvara oči.....  | 25 |
| 28. Dvadeset osmi tjedan trudnoće .....  | 25 |
| 29. Pokreti su sve snažniji.....   | 26 |
| 30. Dijete počinje dobivati više kilograma.....                                      | 27 |
| 31. Pluća su skoro potpuno razvijena.....  | 27 |
| 32. Dijete se manje giba, ima sve manje mjesta u maternici.....                      | 28 |
| 33. Trideset i treći tjedan trudnoće .....   | 29 |
| 34. Crijeva su se u potpunosti razvila.....  | 30 |
| 35. Razvoj refleksa.....   | 31 |
| 36. Glava se počinje spuštati u zdjelicu .....                                       | 31 |
| 37. Duljina fetusa iznosi oko 50 centimetara, a težina oko 3 kilograma.....          | 32 |
| 38. Razvoj djeteta je gotov, spremno je za život van maternice.....                  | 33 |
| 39. Glavica je prema dolje u 96% porođaja.....                                       | 34 |
| 40. Četrdeseti tjedan trudnoće.....  | 34 |
| 41. Porod.....   | 37 |
| 42. Tri položaja zatka.....  | 38 |
| 43. Postupak prema Mülleru.....  | 39 |
| 44. Postupak prema Bickenbachu.....  | 39 |
| 45. Postupak prema Veit-Smeliev.....   | 39 |
| 46. Vrste carskih rezova (niski poprječni rez, klasični rez, niski okomiti rez)..... | 41 |
| 47. Shematski prikaz osjetljivih ili kritičkih razdoblja u prenatalnom razvoju.....  | 42 |
| 48. Utjecaj FAS-a na izgled lica.....  | 46 |
| 49. Razvoj tijekom prve godine života.....   | 49 |