

Nove tehnologije u operaciji oka- uloga medicinske sestre

Vratarić, Verona

Undergraduate thesis / Završni rad

2020

Degree Grantor / Ustanova koja je dodijelila akademski / stručni stupanj: **University of Zadar / Sveučilište u Zadru**

Permanent link / Trajna poveznica: <https://um.nsk.hr/um:nbn:hr:162:465251>

Rights / Prava: [In copyright](#) / [Zaštićeno autorskim pravom.](#)

Download date / Datum preuzimanja: **2024-11-22**



Sveučilište u Zadru
Universitas Studiorum
Jadertina | 1396 | 2002 |

Repository / Repozitorij:

[University of Zadar Institutional Repository](#)



zir.nsk.hr



DIGITALNI AKADEMSKI ARHIVI I REPOZITORIJ

Sveučilište u Zadru

Odjel za zdravstvene studije
Sveučilišni preddiplomski jednopredmetni studij sestrinstva

Verona Vratarić

**Nove tehnologije u operaciji oka- uloga medicinske
sestre**

Završni rad

Zadar, 2020.

Sveučilište u Zadru

Odjel za zdravstvene studije
Sveučilišni preddiplomski jednopredmetni studij sestrinstva

Nove tehnologije u operaciji oka-uloga medicinske sestre

Završni rad

Student/ica:

Verona Vratarić

Mentor/ica:

Izv.prof.dr.sc Suzana
Konjevoda

Zadar, 2020.



Izjava o akademskoj čestitosti

Ja, **Verona Vratarić**, ovime izjavljujem da je moj **završni** rad pod naslovom **Nove tehnologije u operaciji oka-uloga medicinske sestre** rezultat mojega vlastitog rada, da se temelji na mojim istraživanjima te da se oslanja na izvore i radove navedene u bilješkama i popisu literature. Ni jedan dio mojega rada nije napisan na nedopušten način, odnosno nije prepisan iz necitiranih radova i ne krši bilo čija autorska prava.

Izjavljujem da ni jedan dio ovoga rada nije iskorišten u kojem drugom radu pri bilo kojoj drugoj visokoškolskoj, znanstvenoj, obrazovnoj ili inoj ustanovi.

Sadržaj mojega rada u potpunosti odgovara sadržaju obranjenoga i nakon obrane uređenoga rada.

Zadar, 24. rujna 2019.

Sadržaj:

1. UVOD	5
1.1. Anatomija ljudskog oka.....	5
1.1.1. Zaštitni aparat.....	5
1.1.1.1. Očna šupljina.....	5
1.1.1.2. Očna jabučica	6
1.1.1.3. Ekstraokularni mišići.....	6
1.1.1.4. Vjeđe	7
1.1.1.5. Suzni aparat.....	7
1.1.2. Sadržaj oka.....	7
1.1.2.1. Očna vodica.....	7
1.1.2.2. Očna leća	8
1.1.2.2.1. Katarakta	8
1.1.2.3. Staklasto tijelo.....	9
1.1.3. Vidni put.....	9
1.2. Fiziologija oka i vida.....	10
1.2.1. Fizička načela optike.....	11
1.2.2. Mehanizam akomodacije.....	12
1.2.3. Refrakcija oka.....	12
1.2.3.1. Kratkovidnost.....	13
1.2.3.2. Dalekovidnost.....	14
1.2.4. Prezbiopija.....	15
1.2.5. Astigmatizam.....	15
2. CILJ RADA.....	16
3. NOVE TEHNOLOGIJE PRI OPERACIJI OKA	17
3.1. Femtosecond laser (FSL).....	18
3.2. Neodymium-YAG laser.....	19
3.3. Fakoemulzifikacija.....	20
3.3.1. Tehnike fakoemulzifikacije.....	21
3.3.1.1. Divide and conquer.....	21
3.3.1.2. Chip and flip.....	21

3.3.1.3. Stop and chop.....	21
3.3.1.4. Phaco chop.....	22
3.4. Uloga medicinske sestre kod fakoemulzifikacije.....	22
3.4.1. Preoperativna priprema pacijenta.....	22
3.4.2. Postoperativna zdravstvena njega.....	23
3.4.3. Upute i edukacija pacijenta prilikom otpusta kući.....	23
3.5. Proces zdravstvene njege.....	24
3.5.1. Sestrinske dijagnoze.....	25
4. RASPRAVA.....	26
5. ZAKLJUČAK.....	27
6. LITERATURA.....	28

SAŽETAK

Oči su organi za vid koji nam pružaju mogućnost da vidimo svijet oko sebe. One se nalaze u očnoj šupljini (lat. orbita). Zaštitni se aparat sastoji od očne jabučice (lat. bulbus oculi), ekstraokularnih mišića, vjeđa (lat. palpebrae) te suznog aparata. Oko se sastoji od očne vodice (lat. aqueous humour), očne leće (lat. lens crystallina) i staklastog tijela (lat. corpus vitreum). Najčešći problem koji se javlja u vezi s okom jest zamućenje leće ili katarakta. Vidni put oka započinje u mrežnici (lat. retina), a završava u vidnim središtima koji se nalaze u zatiljnom režnju mozgovne kore. Fizička načela optike podrazumijevaju mehanizam akomodacije, refrakciju oka te astigmatizam. Najčešći su problemi vezani uz refrakciju oka, a odnose se na kratkovidnost (miopija) i dalekovidnost (hiperopija).

Laseri, kao suvremeniji pristup operativnim zahvatima u oku, danas postižu veliku popularnost. Ljudi se često odlučuju na skidanje dioptrije pomoću tzv. LASIK- metode refrakcijske kirurgije. I kod terapije glaukoma nailazimo na selektivnu lasersku trabekuloplastiku (SLT). Za operaciju katarakte, jednu od najizvođenijih operacija na oku, koriste se Femtosecond laseri, Neodymium- YAG laseri te fakoemulzifikacijski zahvat. Najčešće korištena metoda jest upravo metoda fakoemulzifikacije. Ona podrazumijeva više tehnika, pa tako razlikujemo „*Divide and conquer*“, „*Chip and flip*“, „*Stop and chop*“ i „*Phaco chop*“ tehniku.

Uloga medicinske sestre prilikom fakoemulzifikacijskog zahvata bila bi preoperativna priprema pacijenta, postoperativna zdravstvena njega te upute i edukacija pacijenta prilikom otpusta kući. Vrlo je važno provoditi proces zdravstvene njege koji uključuje i postavljanje sestrinskih dijagnoza za moguće ili aktualne probleme pacijenta.

KLJUČNE RIJEČI: fakoemulzifikacija, katarakta, laseri, suvremene metode u operaciji oka

SUMMARY

Contemporary methods of eye surgery- the rule of the nurse

Eyes, the organs apt for sight, enable us to see the world around us. They are situated in the orbit (lat. orbita). The protective apparatus of the eye is composed of the globe of the eye (lat. bulbus oculi), the extraocular muscles, the eyelids (lat. palpebrae) and the lacrimal apparatus. The eye is composed of the aqueous humour, the lens (lat. lens crystallina) and the vitreous body (lat. corpus vitreum). The most common eye problem is the cataract or clouding of the lenses. The visual pathway of the eye starts in the retina and ends in the visual cortex situated in the occipital lobe of the cerebral cortex. The physics principles of optics comprehend the mechanism of accommodation, refraction in the eye and astigmatism. The most common problems have to do with refraction in the eye, and they relate to short-sightedness (myopia) and far-sightedness (hypermetropia).

In these days, lasers, as a modern approach to surgical eye procedures, are becoming more and more popular. People frequently opt for diopter removal with the LASIK refractive surgery method. Even in glaucoma therapies we encounter the Selective Laser Trabeculoplasty (SLT). For cataract surgery, one of the most performed eye surgeries, Femtosecond lasers, Neodymium- YAG lasers and the phacoemulsification procedure are used. The one that is most used is indeed the phacoemulsification procedure. The later comprises of several techniques, therefore we acknowledge the „*Divide and conquer*“, the „*Chip and flip*“, the „*Stop and chop*“ and the „*Phaco chop*“ technique.

A nurse's role in the phacoemulsification procedure comprises the preoperative preparation of the patient, the postoperative care and in giving the proper instructions and education to patients being discharged. To carry out the process of medical care, which comprises making nursing diagnoses for possible or current patient problems, is of utmost importance.

KEY WORDS: phacoemulsification, cataract, lasers, contemporary methods of eye surgery

1. UVOD

Oči su organi osjetila vida koji pretvaraju svjetlost u živčane impulse te nam na taj način omogućavaju da vidimo i da se orijentiramo u prostoru. Njihova je sposobnost u primanju i obrađivanju vizualnih detalja iz okoline. Oči sadrže na svjetlo osjetljive osjetne stanice koje svjetlost pretvaraju u elektrokemijske impulse koji se tada prenose neuronima (Krmpotić-Nemanić, Marušić, 2004). Otprilike 90% informacija koje dobivamo iz okoline primamo očima što ih čini važnim osjetilom. Oko nam omogućuje da razlikujemo boje (oko 10 milijuna različitih nijansi), da percipiramo dubinu (3D ili stereoskopski vid), svjetlost, oblik i kontrast (Knezović, 2015).

Kao i ostali organi, oči su podložne patološkim promjenama koje za posljedicu imaju smetnje vida pa čak i sljepoću. Jedan od najčešćih uzroka oslabljenog vida, pogotovo kod starijih osoba, jest katarakta. S obzirom na to da je to česta pojava, došlo je do razvoja mnogih suvremenih metoda, a najčešća od njih je metoda fakoemulzifikacije. Uloga medicinske sestre je od velikog značaja u preoperativnoj pripremi te postoperativnoj edukaciji pacijenta. Kako bi se takvi zahvati uspješno obavljali, oftalmolog mora dobro poznavati anatomiju i fiziologiju ljudskog oka (Borovac, 2007).

1.1. Anatomija oka

1.1.1. Zaštitni aparat

Zaštitni aparat oka sastoji se od očne šupljine, očne jabučice, ekstraokularnih mišića, vjeđa te suznog aparata.

1.1.1.1. Očna šupljina (lat. orbita)

Očna šupljina ispunjena je jastučićem masnog tkiva (lat. corpus adiposum orbitae), a okružuje vidni živac, očne mišiće te očnu jabučicu (Kahle, 2006). Parne koštane strukture koje se nalaze na prednjoj strani lubanje nazivaju se orbite. Njihov volumen jest oko 30 ml. Primarna im je zadaća da mehaničkim putem zaštite oko. Orbita se sastoji od 7 kostiju lubanje koje zajedno formiraju četiri orbitalna zida: krov orbite, lateralnu, medijalnu stijenku te dno orbite

(Knezović, 2015). Optički kanal je položen unutar sfenoidne kosti te se nalazi na vrhu. Kroz optički kanal prolaze vidni živac te očna arterija (Petruzzeli i Meyers 2013). Također se u očnoj šupljini nalazi 6 ekstraokularnih mišića od kojih su četiri ravna, a dva kosa (Dahl, 2018).

1.1.1.2. Očna jabučica

Očna jabučica (lat. *bulbus oculi*) ima loptasti oblik i građena je od tri ovojnice:

- Vanjska ili fibrozna ovojnica (lat. *tunica fibrosa bulbi*) koju straga čini bjeloočnica (lat. *sclera*) te naprijed prozirna rožnica (lat. *cornea*)
- Srednja očna ovojnica (lat. *tunica vasculosa bulbi*) koja se sastoji od zrakastog tijela (lat. *corpus ciliaris*), šarenice (lat. *iris*) te žilnice (lat. *chorioidea*)
- Unutarnju očnu ovojnicu (lat. *tunica interna bulbi*), čini sloj u kojem je mrežnica (lat. *retina*) (Čupak, 1990b). Mrežnica je prozirna membrana čija je funkcija pomoći fokusirati svjetlo kada ono dođe u oko (Dahl, 2018). U vidnom dijelu lateralnije se nalazi žuta pjega (lat. *macula lutea*), a medijalnije se nalazi slijepa pjega (*macula caeca*).

1.1.1.3. Ekstraokularni mišići

Vanjski mišići očne jabučice (lat. *musculi externi bulbi oculi*) sastoje se od četiri prava i dva kosa mišića:

- Lateralni i medijalni ravni mišići (lat. *musculus lateralis i medialis*) – zaduženi su za pokretanje očne jabučice lijevo i desno
- Donji i gornji ravni mišići (lat. *musculus inferior i superior*)- zaduženi za pokretanje očne jabučice dolje i gore
- Donji i gornji kosi mišići (lat. *musculus obliquus inferior i superior*)- zaduženi su za rotaciju oka prema van i unutra.

Vanjske očne mišiće inerviraju tri kranijalna živca, a to su n. oculomotorius, n. trochlearis te n. abducens (Bajek i sur., 2007).

1.1.1.4. Vjeđe (lat. palpebrae)

Vjeđe se nalaze ispred očne jabučice te razlikujemo palpebru superior i palpebru inferior. Njihova je zadaća da štite oko te da svojim pomicanjem omogućavaju rasprostiranje suza po rožnici s ciljem da bude čista od prašine te vlažna. Gornja vjeđa je šira od donje vjeđe. One imaju prednju stranu (lat. facies anterior palpebrarum) te stražnju stranu (lat. facies posterior palpebrarum). Na prednjoj se strani nalaze trepavice (lat. ciliae) koje ukoliko dođe do dodira sa stranim tijelima iz okoline izazivaju refleksno zatvaranje vjeđa te tako onemogućavaju da strano tijelo uđe u oko. Prednji rub očne vjeđe (lat. limbus palpebrarum posterior) sadrži 25 do 30 otvora od žljezdanih kanala (Čupak, 1990b). Oni se nazivaju Zeisove žlijezde lojnice te služe za podmazivanje rubova vjeđa (Knezović, 2015).

1.1.1.5. Suzni aparat

Suzni se aparat sastoji od dva dijela. To su suzna žlijezda (lat. glandula lacrimalis) te odvodni kanali. Suzna je žlijezda serozna tubulozna i složena žlijezda. Dijeli se na donji, manji dio suzne žlijezde (lat. pars palpebralis) kojeg sačinjava 15 do 40 reznjica te na gornji, veći dio (lat. pars orbitalis). Ona služi za izlučivanje tekućine koja vlaži rožnicu te na taj način sprječava da dođe do trenja između očne jabučice i vjeđa. Odvodni kanali suze odvođe u nosnu šupljinu (Čupak, 1990b). Suzna vrećica (lat. saccus lacrimalis) glavni je dio odvodnog sustava. Postoje dvije suzne točke (lat. puncta lacrimalia) koje su preko dva suzna kanalića (lat. lacrimalis canaliculus) povezane sa suznom vrećom (Knezović, 2015).

1.1.2. Sadržaj oka

Oko se sastoji od tri stvari, a to su: očna vodica (lat. aqueous humour), očna leća (lat. lens crystallina) i staklasto tijelo (lat. corpus vitreum).

1.1.2.1. Očna vodica (lat. aqueous humour)

Očna vodica jest tekućina koja se nalazi u prednjoj i stražnjoj očnoj sobici, a funkcija joj je održavanja intraokularnog tlaka. Normalan raspon očnog tlaka je između 10 i 21 mmHg. Povećanje očnog tlaka može dovesti do glaukoma. Očna vodica nastaje iz tzv. cilijarnih nastavaka (Čupak, 1990b). Još jedna od funkcija očne vodice je da dostavlja nutrijente

(glukoze, aminokiseline, minerale i enzime) očnim strukturama koje nemaju krvnih žila, a to su staklovina, leća i rožnica (Knezović, 2015). Kako bi došla iz stražnje očne sobice u prednju očnu sobicu, vodica prolazi kroz procijep između leće i irisa, tj. kroz zjenicu. Ona kroz Schlemmov kanal odlazi u venoznu krv (Čupak, 1990b).

1.1.2.2. Očna leća (lat. lens crystallina)

Očna leća ima oblik bikonveksne leće. Na leći razlikujemo prednju (lat. facies anterior) i stražnju (lat. facies posterior) stranu, rub ili ekvator (lat. equator lentis) te osovinu (lat. axis lentis) koja prolazi kroz polove leće. Omotana je elastičnom ovojnicom (lat. capsula lentis) (Čupak, 1990b). Svojom se zadnjom stranom spaja s udubljenjem staklastog tijela, tj. nalazi se iza šarenice, a ispred staklastog tijela. Ona sadrži lećnu kapsulu, lećni epitel te lećna vlakna. Kod djece je leća mekana, ali s godinama postaje sve manje savitljiva (Dahl, 2018). Leća ima funkciju akomodacije, odnosno oblik leće se mijenja prilikom fokusiranja slike. Kada se to svojstvo akomodacije izgubi tijekom godina, dolazi do prezbiopije, tj. staračkedalekovidnosti. Takve osobe ne mogu fokusirati sliku na predmete koji se nalaze blizu. Uz prezbiopiju, često dolazi do zamućivanja leće koje se naziva mrena ili katarakta (Knezović, 2015).

1.1.2.2.1. Katarakta

Katarakta predstavlja zamućenje leće. Postoje zamućenja leće koja oštećuju vid i ona koja ne oštećuju vid, ali se kataraktom smatraju samo ona oštećenja zbog kojeg bolesnik ima smetnje vida. Katarakta se najčešće dijeli prema vremenu pojave, zrelosti te prema morfologiji. Prema vremenu pojave razlikuje se prirođena katarakta (lat. cataracta congenita), mladenačka (lat. cataracta juvenilis) te staračka katarakta (lat. cataracta senilis). Najčešća jest tzv. „senilna katarakta“ (lat. cataracta senilis). Ona se još naziva i staračka siva mrena te kod nje dolazi do zamućenja koja nastaju postupno, a uglavnom su posljedica starosti (Mandić, 2014). Postoji više vrsta operativnih zahvata kojima se odstranjuje katarakta te se bolesniku omogućuje uredan vid. Neki od njih jesu discizija s linearnom ekstrakcijom, optička iridektomija te fakoemulzifikacija (Čupak, 1990a). Fakoemulzifikacija jest metoda koja je danas najčešće korištena. Ona je tzv. ultrazvučna metoda operacije katarakte. U prednosti je naspram drugih metoda iz razloga što se radi minimalni rez rožnice između 2,2 do 3,0 milimetra kako bi se ušlo u prednju sobicu. Takav rez nije potrebno šivati, sam spontano zarasta za nekoliko dana što

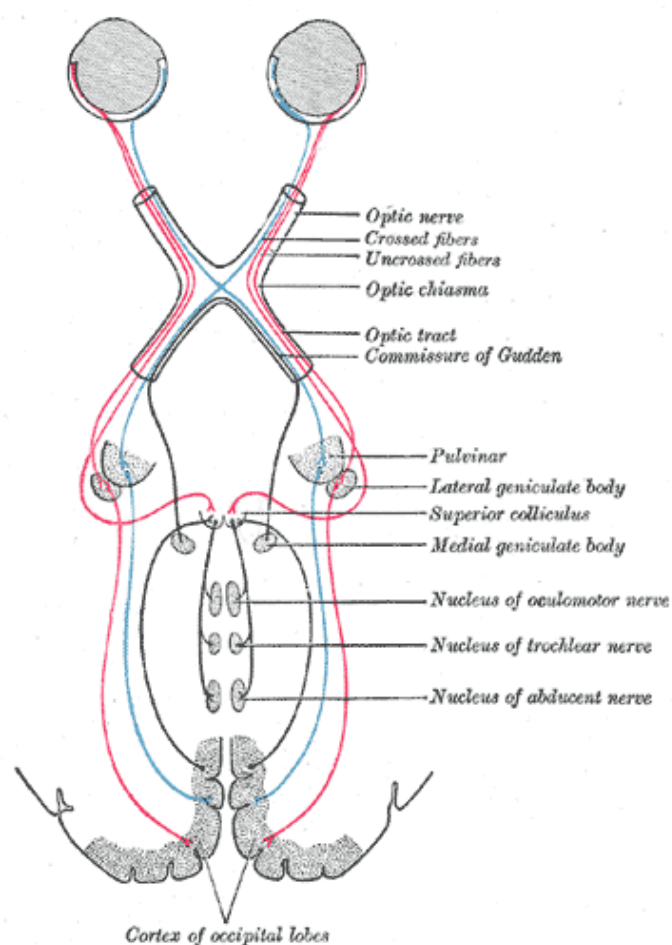
pacijentima omogućuje relativno brz oporavak te vraćanje svakodnevnim aktivnostima. Tom se operacijom odstranjuje zamućena leća te se ugrađuje nova, umjetna intraokularna leća (IOL).

1.1.2.3. Staklasto tijelo (lat. corpus vitreum)

Staklasto se tijelo još naziva i staklovina. To je prozirna, želatinozna tvar, kuglastog oblika. U potpunosti ispunjava stražnji dio šupljine očne jabučice. Sprijeda se nalazi udubina u koju je uložena leća. Sastoji se od 98% vode i 2% natrijevog klorida (Čupak, 1990b). Ono postoji od rođenja te nema značajnih promjena prilikom starenja. Ona stabilizira očnu jabučicu iako bi bez nje oko ostalo netaknuto. Ono također sprječava odvajanje mrežnice (Lang i Amann, 2000).

1.1.3. Vidni put - Tractus opticus

Mrežnica (lat. retina) čini senzorni dio organa vida. U užem smislu mrežnicu izgrađuju unutarnji živčani sloj te vanjski pigmentni. Vidni dio mrežnice (lat. stratum nervosum) sastoji se od više slojeva živčanih stanica. Stražnji dio mrežnice sadrži fotoreceptore (štapiće i čunjiće) koji apsorbiraju svjetlo. Proces vida započinje kada se podraže fotoreceptori. (Slika 1.) Sloj živčanih vlakana čine aksoni ganglijskih stanica, ali bez mijelinske ovojnice. Kada krene konvergacija prema papili nervi optici, živčana vlakna pri prolazu kroz skleru dobivaju mijelinsku ovojnicu te formiraju optički živac (Čupak, 1990a). U svakom se oku nalazi jedan vidni živac (lat. n. opticus) koji se međusobno spajaju u vidnom raskrižju (lat. chiasma opticum), a zatim iz nje nastaju vidni tračci koji prolaze kroz talamus te dopijevaju u vidna središta koja se nalaze u zatiljnom režnju mozga (Keros i Matković, 2014).



Slika 1. Vidni put

1.2. Fiziologija oka i vida

Ljudsko oko nije najsavršenije među očima ostalih živih vrsta. Međutim, ono nam omogućuje vid u različitim uvjetima i okolnostima. Također, ljudi imaju jako razvijenu akomodacijsku sposobnost oka te posjeduju dobru vidnu oštrinu za blizinu i daljinu (Čupak, 1990b). „Primarna uloga oka je fokusiranje slike na fotoosjetljive stanice u pozadini oka, pretvaranje podražaja u živčane impulse te prijenos vizualne informacije u mozak.“ (Knezović, 2015, str. 31). Ukoliko oko presječemo, vidjeli bismo sljedeće elemente: rožnicu, leću, šarenicu, vjeđe, bjeloočnicu te mrežnicu. Optički sistem kod čovjeka fokusira predmete tako da mijenja refrakcijsku snagu leće pomoću cilijarnog mišića.

Rožnica je tanka konveksno-konkavna leća koja ne sadrži krvne žile, ali sadrži živčana vlakna bez mijelinskog omotača. Vrlo je važna jer je ona glavna leća u optičkom očnom sustavu. Njena uloga je da prelama, propušta i fokusira svjetlosne zrake (Čupak, 1990b).

Šarenica u svom središtu sadrži okrugli otvor- zjenicu. Funkcija zjenice jest da automatski regulira količinu svjetlosti koja ulazi u oko. Promjer zjenica ovisi o više čimbenika, a neki od njih su količina svjetlosti, spol (šire su kod žena), psihičko stanje, san (proširena) (Čupak 1990b).

Leća je prozirno tijelo, a nalazi se ispred staklastog dijela, tj. neposredno iza šarenice. Njezina je lomna jakost 20 dioptrija. Pomoću cilijarnog mišića koji je pod nadzorom parasimpatikusa, leća se automatski prilagođava promatranju predmeta s obzirom na njihovu udaljenost.

Vjeđe su dio zaštitnog uređaja oka. One štite oko te na njihovu slobodnu rubu nalazimo trepavice (lat. ciliae) te žlijezde lojnice.

Bjeloočnica (lat. sclera) – građena je od gustog kolagenog veziva. Sprijeda se spaja rožnicom, a straga se u bjeloočnici nalazi otvor za prolaz vidnog živca. Slabo je vaskularizirana, a na granici bjeloočnice i rožnice nalazi se venska slijevica (lat. sinus venosus sclerae) koja je ispunjena očnom vodicom.

Mrežnica (lat. retina) je unutrašnja ovojnica očne jabučice. Smatra se da je mrežnica zbog svoje funkcije dio centralnog živčanog sustava. Sadrži fotoreceptore čunjiće i štapiće. To su prva od tri neurona vidnog puta (Čupak 1990b; Knezović, 2015).

1.2.1. Fizička načela optike

Kako bismo razumjeli optički sustav oka, važno je da dobro poznamo osnovna načela optike. Tu su najvažniji lom svjetlosti, žarišna daljina leće, stvaranje slike konveksnom lećom te mjerenje lomne jakosti leće. Kod loma svjetlosti je veoma važan indeks loma prozirne tvari koji je zapravo omjer brzine svjetlosti u nekoj tvari i brzine svjetlosti u zraku. Tu se pojavljuje pojam loma ili refrakcije koji označava savijanje svjetlosnih zraka na kosoj dodirnoj plohi. Također se tu spominje i pojam skupljanja ili konvergencije zraka. Kada svjetlosne zrake pogađaju leću, većina je pogađa točno okomito te ne dolazi do njihova loma, ali zrake koje leću pogađaju prema njenim rubovima sve se više savijaju prema središtu te se to naziva konvergencijom. Žarišna daljina je udaljenost između središta leće, žarišta, a ovisi o obliku leće i o tvari od koje je leća napravljena. Predmet koji se nalazi ispred leće zapravo je mozaik

koji sadrži točkaste izvore svjetlosti. Te se točke razlikuju po svjetlini i boji. Svaki točkasti izvor svjetlosti nalazi se na suprotnoj strani leće u odvojenom točkastom žarištu tako da je slika koja dolazi zapravo obrnuta u smjeru gore- dolje s obzirom na izvorni predmet kojeg promatramo. Lomna se jakost leće mjeri dioptrijama(dpt) (Guyton i Hall, 2012). Formula kojom se određuje jakost leće u dioptrijama je : $dpt = 1/f$, odnosno jakost leće jest recipročna vrijednost žarišne daljine. Jakost kod konvergentnih leća označavamo znakom +, a kod divergentnih znakom - (Mandić, 2014).

1.2.2. Mehanizam akomodacije

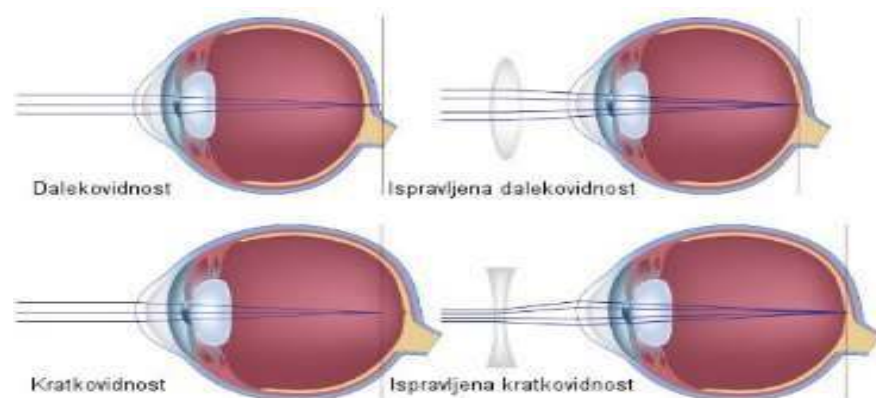
„Uloga optičkog sustava oka je stvaranje jasne slike promatranog predmeta na mrežnici.“(Cerovski, 2015, str.49) Osoba koja ima normalan vid jasno bi trebala vidjeti predmete koji su udaljeni i predmete koji se nalaze u blizini. U trenutku kada na mrežnicu pada nejasna ili mutna slika objekta koji je blizu dolazi do akomodacije. U mehanizmu akomodacije leća ima najvažniju ulogu, a također sudjeluje zrakasto tijelo te zonularne niti. Kod mlađe osobe leća je sastavljena od jake elastične čahure, a ona je ispunjena prozirnom, viskoznom tekućinom. Leća je u normalnom stanju oka relativno plosnata jer je takvom čine suspenzijski ligamenti koji su stalno nategnuti. Razlog njihove nategnutosti jesu hvatišta na prednjem rubu mrežnice i žilnice. Mehanizam akomodacije je refleks koji je izazvan svjetlosnim podražajem mrežnice zbog usklađenosti s refleksom konvergencije i sužavanja zjenice pri gledanju na blizu. Kod akomodacije razlikujemo daleku i blisku točku. Daleka točka (lat. punctum remotum) jest najdalja točka koju osoba jasno vidi bez akomodacije dok je bliska točka (lat. punctum proximum) najbliža točka jasnog vida (Guyton i Hall, 2012; Mandić, 2014).

1.2.3.Refrakcija oka

„Refrakcija je sposobnost oka da lomi zrake svjetlosti.“ (Mandić, 2014, str.50). Razlikujemo dvije vrste refrakcije, a to su statička i dinamička. Statička refrakcija je stanje dioptrijskog sustava oka u mirovanju, tj. bez akomodacije, a dinamička refrakcija je optičko stanje jakosti loma zraka svjetlosti u dioptrijskom sustavu za vrijeme pokretanja, odnosno u akomodaciji. Optički sustav oka možemo promatrati kao tamnu sobu (lat. camera obscura) čija je unutrašnja strana prekrivena pigmentom, a svjetlost ulazi samo kroz zjenicu. Oko jest

normovidno, tj. emetropno ukoliko dođe do siječenja paralelnih zraka svjetlosti koje ulaze u oko na nekoj točki na mrežnici te kao rezultat dolazi do jasne i oštre slike predmeta koji se promatra. Ukoliko dođe do toga da se zrake svjetlosti sijeku u nekoj točki ispred mrežnice, a ne u mrežnici tada se radi o kratkovidnosti (miopija), a ukoliko se sijeku u nekoj točki iza mrežnice tada se radi o dalekovidnosti (hiperopija). Takva stanja nazivamo nenormovidnosti ili ametropijom. Postoji također i anizometropija što je naziv za stanje različite refrakcije oba oka iste osobe. Kvaliteta vida ovisi o sljedećim čimbenicima:

- dužini očne jabučice
- fiziološkom stanju mrežnice, vidnih puteva, vidnog živca te centara za vid u mozgu
- prozirnosti očnih medija: suzni film, leća i staklovina, rožnica, očna vodica
- optičkom sustavu oka kojemu je cilj omogućiti stvaranje jasne slike promatranog predmeta na mrežnici (Cerovski, 2015; Mandić, 2014).



Slika 2. Dalekovidnost i kratkovidnost

1.2.3.1.. Kratkovidnost (miopija)

Kratkovidnost ili miopija jest stanje oka u kojem je sjecište paralelnih zraka svjetlosti koje ulaze u oko ispred mrežnice. Često puta miopiju uzrokuje preduga očna jabučica ili prejaka lomna jakost sustava očnih leća. Kratkovidne osobe vide jasnu sliku samo na kraćim udaljenostima od oka te nikada ne mogu stvoriti oštru sliku nekih dalekih predmeta na mrežnici.

Postoji tzv. „daleka točka“ koja predstavlja granicu do koje osoba s miopijom može jasno vidjeti. Mnoge su podjele kratkovidnosti. Česta je podjela na aksijalnu i refrakcijsku. Takva se podjela definira s obzirom na anatomske oblik oka. Refrakcijska ili lomna kratkovidnost nastaje kada se zrake svjetlosti prejako lome na leći ili rožnici dok je oko normalne veličine. Pri tom stanju rožnica lomi zrake u dioptrijskoj jakosti od otprilike 43 dioptrije, a očna leća u jakosti od 18 dioptrija. S obzirom na to da je došlo do prejakog loma zraka, fokus je na nekoj udaljenosti koja se nalazi ispred mrežnice. Druga, aksijalna ili osna miopija jest rezultat preduge očne jabučice u odnosu na refrakcijsku jakost rožnice i očne leće. Kod osne kratkovidnosti dolazi također do toga da je fokus ispred mrežnice. Takvo oko jest veće od normalnog, a dužina oka je obično veća od 25mm.

1.2.3.2.. Dalekovidnost (hiperopija)

To je stanje oka kod kojega na mrežnici nastaje nejasna slika jer sustav leća ne lomi dovoljno usporedne svjetlosne zrake. Njihov se fokus nalazi u nekoj točki iza mrežnice. Dalekovidne osobe mogu vidjeti dobro udaljene predmete i osobe, ali čak i tada koriste akomodaciju. Osoba prilikom gledanja u daljinu koristi cilijarni mišić. Ukoliko se ne iskoristi sva njegova snaga, tada će osoba moći vidjeti sve bliže i bliže predmete sve dok se cilijarni mišić u potpunosti ne kontrahira. Kod starijih osoba koje imaju prezbiopiju je često nemoguće stvarati jasnu sliku niti dalekih predmeta. Dalekovidnost dijelimo s obzirom na uzrok nastanka, akomodativni sustav te dob pojavljivanja. Jednako kao kod miopije, hiperopija se prema uzroku nastanka dijeli na osnu i lomnu. Promatrajući oko kod osne ili aksijalne hiperopije, uviđamo da je ono kraće u usporedbi s normalnim okom dok je kod lomne ili refraktivne hiperopije duljina oka normalna, ali je manja zakrivljenost rožnice i leće. U ovisnosti od akomodacije dalekovidnost se dijeli na apsolutnu, latentnu, manifestnu i totalnu. S obzirom na jakost/ veličinu dioptrije razlikujemo nisku, srednju i visoku dalekovidnost koje se mjere dioptrijama. Niska je +2,50 D, srednja +2,50 do +5,0 D, a visoka veća od +5,0 D. Jednako kao kratkovidnost i hiperopija se korigira naočalama, ali se može korigirati i kontaktnim lećama te kirurškim zahvatima na leći i rožnici. (Slika 2.)

1.2.4. Prezbiopija (lat. presbyopia)

Prezbiopija ili staračka dalekovidnost jest svojevrsni gubitak elastičnosti leće kako osoba stari što dovodi do poremećaja akomodacije. Također se s dobi smanjuje sposobnost leće da promijeni oblik. Nakon četrdeset pete godine veličina akomodacije se s 14 dioptrija smanjuje na 2, a nakon sedamdesete godine se svede gotovo na nulu. Objektivno je mjerenje akomodacije dovelo do saznanja da se u jednom desetljeću snaga akomodacije smanji za otprilike 2 - 3 dioptrije. Nakon takvog razvoja, leća u potpunosti gubi sposobnost akomodacije. Osobe teže mogu razabirati sitna slova i predmete. Ukoliko pokušavaju gledati na blizinu, dolazi do zamagljenja vida, titranja slike pred očima, glavobolje, umora, suženja očiju. Ukoliko je osvjetljenje loše, smetnje će se pogoršati (Cerovski, 2015; Guyton i Hall, 2012; Mandić, 2014).

1.2.5. Astigmatizam

„Astigmatizam je stanje oka u kojem se svjetlosne zrake ne lome jednako na svim meridijanima rožnice ili leće.“ (Knezović, 2015, str.15). Takvo stanje dovodi do toga da je vid nejasan, zamagljen, a osoba vidi nepravilnu ili iskrivljenu sliku. Astigmatizam dijelimo na regularni (pravilni) i iregularni (nepravilni). Pravilni se dijeli još na jednostavni (simplex), složeni (compositus), kratkovidni (myopicus), dalekovidni (hyperopicus) te mješoviti (mixtus). Postoji još podjela prema položaju cilindrične leće. Položaj se dijeli na direktni (directus), inverzni (inversus) te kosi (obliquus). Iregularni astigmatizam javlja se kod nepravilno zakrivljene rožnice u jednom meridijanu te je važno znati da je uvijek u podlozi patološka promjena. Najčešći je uzrok keratokonus, odnosno abnormalno oblikovana rožnica. Taj se problem ne može riješiti naočalama, nego kontaktnim lećama jer se pomoću njih poništava lom na rožnici te uspostavlja normalan lom na vanjskoj površini kontaktne leće (Guyton i Hall 2012). Kao i kod ostalih refrakcijskih poremećaja, astigmatizam se liječi pomoću naočala, kontaktnih leća te kirurškim zahvatima.

2.CILJ RADA

Cilj je ovoga rada opisati koje su nove tehnologije korištene pri operaciji oka. S obzirom na to da je operacija katarakte najčešće izvođena operacija oka, u ovom će radu najviše biti obrađivane metode operacije katarakte s naglaskom na fakoemulzifikaciju. Također će biti obrađena preoperativna i postoperativna uloga medicinske sestre kod fakoemulzifikacije, edukacija pacijenta prilikom otpusta te naposljetku moguće sestrinske dijagnoze.

3. NOVE TEHNOLOGIJE U OPERACIJI OKA

U današnje vrijeme dolazi do velikih promjena u medicini iz razloga što se tehnologija razvija velikom brzinom pa stoga dolazi do novih, suvremenijih rješenja za razne operativne zahvate pa tako i za operativne zahvate na oku. Sve su poznatiji laseri koji se upotrebljavaju za skidanje dioptrije. Npr. tu nalazimo LASIK- metodu refrakcijske kirurgije koja služi za ispravljanje refrakcijskih grešaka kao što su dalekovidnost, kratkovidnost, astigmatizam i prezbiopija. Veoma je popularna iz razloga što dolazi do brzog oporavka vidne oštine te je manja postoperativna bol. Neka istraživanja pokazuju da oko 95% kratkovidnih i oko 92% dalekovidnih pacijenata nakon primjene ove metode u potpunosti postanu neovisni o naočalama ili kontaktnim lećama. Također postoji i tzv. PRK metoda ili fotorefraktivna keratektomija koja je u odnosu na LASIK sigurnija, ali s dužim oporavkom pacijenta (Halaus, 2017). Kod terapije glaukoma postoji tzv. SLT (selektivna laserska trabekuloplastika). Njezine su prednosti što se može izvoditi više puta, što je neinvazivni oblik terapije, jednako dobro snižava očni tlak, a postižu se bolji rezultati. To je zahvat koji je potpuno bezbolan, a može se izvoditi ambulantno (Liječenje glaukoma selektivnom laserskom trabekuloplastikom – SLT laserom). Također je važno navesti da kod primjene tog lasera rijetko dolazi do nuspojava. Međutim, najčešći problem koji čovjeku onemogućava jasan vid jest katarakta. Moglo bi se reći da je to jedna od najizvođenijih operacija u medicini i iz tog razloga raste potreba za stalnim razvojem novih, suvremenih kirurških tehnika pri operaciji katarakte kako bi takva operacija protekla što bezbolnije za pacijenta te kako bi se pacijent što prije oporavio i vratio aktivnostima svakodnevnog života. U ovom će radu naglasak biti na novim tehnologijama prilikom operacije katarakte.

Danas veoma veliku važnost imaju Femtosecond- laser te fakoemulzifikacijski zahvati. Femtosecond-laser ima mogućnost dostaviti energiju s minimalnom kolateralnom štetom susjednog tkiva. Takve karakteristike omogućuju da se obavi visoko precizna incizija (Raof-Daneshvar i Shtein, 2013). Oni su također visokosofisticirana tehnologija kojom je moguće učiniti prve korake u operaciji katarakte (Knezović, 2015). Fakoemulzifikacijski zahvat ima veliku prednost naspram ostalih zahvata iz razloga što se više ne mora koristiti tradicionalno šivanje skleralnih tunela. Postoji još i neodimum-yag laser koji je isto korišten u kirurgiji katarakte (Masnec, Kalauz i Jukić, 2019). Njegova primjena dobiva novu dimenziju razvojem mikrokirurgije na prednjem segmentu oka. Razne komplikacije izazvane traumom oka rješavaju se upravo Nd-YAG laserom iz razloga što se izbjegava novi agresivni kirurški

tretman. U daljnjem će tekstu biti obrađivane navedene nove tehnologije prilikom operacije katarakte.

3.1. Femtosecond laser (FSL)

Femtosecond laser jest laser novije generacije koji je našao veliku primjenu u kirurgiji katarakte. (Slika 3.) Prednost mu je što omogućuje da se neki dijelovi operacije katarakte izvode pod kontrolom (Mandić, 2014). Njegova popularnost rapidno raste. Jedan od razloga jest taj što FSL ima poboljšanu predvidljivost prilikom incizije rožnice. Drugi razlog bi bio što omogućuje manje fakoemulzifikacijske energije te što je potrebno manje vremena za upotrebu pa na taj način smanjuje edem rožnice (Nagy i McAlinden, 2015). Važno je reći da se pomoću femtosecond lasera omogućuje automatiziranje najkritičnijih koraka operacije katarakte (Knezović, 2015). Implusi FSL-a isporučuju se kroz posebno sofisticirani sustav za dostavljanje zraka. Taj sustav uključuje niz optičkih leća, skenera, monitora te zglobnu ruku. Glavne funkcije FSL-a prilikom operacije katarakte bile bi:

- prednja kapsulotomija
- jednostruki ili višestruki rezovi rožnice
- pojedinačna ugradnja tvrdih ili mekih leća
- incizije rožnice zbog kontrole preoperativnog astigmatizma rožnice.

Kako bi se omogućilo što bolje izvođenje operacije katarakte, te povećala preciznost i točnost, razvila se nova metoda kirurgije katarakte, femtosecond-laserom potpomognuta kirurgija katarakte (FLPKK). Njezina je prednost u tome što omogućuje prednju kapsulotomiju i fragmentiranje leće. Također je omogućeno samozarastanje incizija rožnice što je dodatna prednost za pacijente. Ukoliko se FLPKK usporedi s konvencionalnom kirurgijom katarakte, pokazuje i druge prednosti. Naime, dolazi do manjeg gubitka endotelnih stanica, smanjuje se vrijeme fakoemulzifikacije, a isto tako je manje induciran astigmatizam. Međutim, postoje i kontraindikacije za FLPKK: demencija, tremor te duboko usađene orbite, slabo proširene zjenice, sindrom flakcidne šarenice, vjeđni rasporak te okularna motorička paraliza. (Liječenje glaukoma selektivnom laserskom trabekuloplastikom – SLT laserom.)



Slika 3. Femtosecond laser

3.2. Neodymium-YAG laser

Neodymium-YAG (Nd-Yag) laser pronašao je veliku primjenu u oftalmologiji, a tijekom godina je sve češće bio upotrebljavan za kirurgiju katarakte. Njegova je primjena vrlo česta kod prednje kapsulotomije iz razloga što pomaže hidraciju lećnih masa pa na taj način olakšava ekstrakciju leće. Pomoću Nd-Yag lasera moguće je vratiti vid afakičnim i pseudofakičnim bolesnicima na način da se apliciraju spotovi. Postoji više prednosti ovoga lasera spram klasičnog kirurškog noža, a neke od njih su da je operacija sterilna, laser ne dodiruje biološko tkivo, ožiljak je nakon takve operacije mali, a oko brzo zacjeljuje. Ukoliko pacijent nema samo kataraktu već i glaukom, tada se uz pomoć Nd-Yag lasera može izvršiti iridotomija kako bi došlo do smanjenja očnog tlaka. Jedna od najvažnijih uloga mu je stražnja kapsulotomija jer nakon ekstrakcije katarakte može doći do zamućenja stražnje kapsule leće. Međutim, uz sve prednosti, postoje i komplikacije prilikom primjene ovog lasera. Jedna od njih jest povišenje intraokularnog tlaka. Takva komplikacija se rješava davanjem miotika koji normaliziraju tlak. Neki također navode da se nakon njegove aplikacije smanjuje broj endotelnih stanica rožnice. Također je veoma važno navesti da ukoliko implantirane leće nisu

dobro fokusirane može doći do oštećenja stražnje površine leće. Iz navedenog zaključujemo da se Nd-Yag laserom mogu koristiti samo oftalmolozi koji dobro znaju tehniku njegove primjene. Njegova uloga nije toliko važna u samoj operaciji katarakte, ali je veoma bitna u rješavanju komplikacija koje su posljedica ekstrakcije katarakte kao što je zadebljanje kapsule ili pojava sekundarne katarakte (Čupak, 1990a).

3.3. Fakoemulzifikacija

Fakoemulzifikacija je danas najupotrebljivija metoda u operaciji katarakte. Ona predstavlja ultrazvučnu metodu operacije katarakte. Zahvaljujući Charlesu Kelmanu, ultrazvuk se počinje upotrebljavati ne samo u oftalmološkoj dijagnostici već i u kirurgiji katarakte (Čupak, 1990a). Postoje stavke koje razlikuju ovu metodu od ostalih operativnih tehnika. Naime, kod primjene fakoemulzifikacije rez je veoma mali pa iznosi (3-5mm), za vrijeme operacije su stabilne prednja i stražnja očna komora, intraokularna leća koja se ugrađuje je savitljiva (foldable) te se tijekom operacije odvija unutar kapsularne vrećice (Čerim i Abramušić, 2007). Da bi se pristupilo ultrazvučnoj operaciji katarakte, važno je da pacijenti zadovoljavaju određene kriterije. Uvjeti koji se trebaju zadovoljiti jesu sljedeći:

- Starosna dob - najčešće se ovoj operaciji podvrgavaju mlađi bolesnici, ali ukoliko oftalmolog dobro savlada ovu tehniku tada operaciju može izvesti i na starijim pacijentima
- Stanje rožnice i endotela - endotel treba biti zdrav kako bi se nakon operativnog zahvata dobili zadovoljavajući rezultati. Kontraindikacija za fakoemulzifikaciju bi bila zamućenje rožnice.
- Dubina prednje očne sobice - ova se metoda ne smije primijeniti kod osoba čija je prednja očna sobica plitka jer može doći do oštećenja endotela rožnice
- Zjenica - ukoliko se izvodi ovakav zahvat potrebno je da zjenica bude maksimalno proširena, tj. njezin promjer mora iznositi od 8 do 10 mm. Ukoliko je zjenica manjeg promjera, operateru nije vidljivo što radi
- Zrelost katarakte - najbolji kandidati za ultrazvučnu operaciju jesu oni koji imaju juvenilnu, kongenitalnu ili traumatsku kataraktu (Čupak, 1990a).

3.3.1. Tehnike fakoemulzifikacije

Fakoemulzifikacija podrazumijeva više tehnika. Tako razlikujemo „*Divide and conquer*“, „*Chip and flip*“, „*Stop and chop*“ i „*Phaco chop*“ tehnike.

3.3.1.1. Divide and conquer

Ovu metodu koriste oftalmolozi koji tek započinju ovakvom vrstom operacije. Moglo bi se reći da je ova vrsta tehnike osnova koju kirurg treba savladati da bi kasnije mogao koristiti i ostale tehnike. Ona se izvodi na način da se kreiraju dvije brazde unutar nukleusa leće te se ta brazda dijeli na četiri dijela. Važno je da brazde budu dovoljno široke i duboke. Dok se kreira takva brazda, leća se ne bi smjela micati prema dolje. Nakon što se kreira prva brazda, nukleus se pomiče za 90° te se zatim formira druga brazda. Postupak se može ponoviti ukoliko ne uspije iz prve. Nakon toga se iz kapsularne vreće vade sva četiri kvadranta leće te se vrši fakoemulzifikacija. Ukoliko su ti fragmenti nepravilni, pravilo je da se prvo vadi fragment koji je veći, a kasnije fragment koji je manji. Na samom kraju postupka potrebno je provjeriti postoji li možda zaostali dio nukleusa ili epinukleusa ispod šarenice. To se najčešće događa ukoliko je zjenica uska.

3.3.1.2. Chip and flip

Ova se metoda najčešće primjenjuje prilikom operacije mekih katarakti ili u slučaju da se nukleus leće ne može prepолоviti. Za razliku od prethodne tehnike, ovdje se načini jedna centralna brazda, a zatim se paracentralno stvore dodatne brazde u svakom smjeru. To se radi iz razloga da se smanji volumen leće kako bi se nukleus mogao izbaciti iz kapsularne vreće. Ova se tehnika radi u minimalnoj snazi kako bi endotel ostao sačuvan prilikom procesa fakoemulzifikacije.

3.3.1.3 Stop and chop

Ova je metoda relativno brza i izvodi se kod tvrdih i umjereno tvrdih katarakti. U početku se radi jednako kao metoda „*Divide and conquer*“. Nakon što se nukleus leće podijeli na dvije polovice, leća se rotira za 90° te se fakosondom ulazi duboko u polovicu nukleusa.

Zatim se ta polovica nukleusa pridržava pomoću vakuuma kako bi ostala fiksirana, a drugom se rukom uradi horizontalni ili vertikalni *chop*. Način cijepanja ovisi o kirurgu. Kod tvrdih katarakti najčešće se koristi horizontalni *chop*.

3.3.1.4. Phaco chop

Ovo je zapravo najbrža metoda fakoemulzifikacije. Kod ove metode kirurg mora imati visok stupanj spretnosti. Iglom fakosonde direktno se ulazi u nukleus leće te se on cijepa koliko god je potrebno. Međutim, ova metoda nije preporučljiva kod katarakti koje su izuzetno tvrde ili izuzetno mekane. Ovdje se također može učiniti horizontalni ili vertikalni *phaco chop* (Masnec, Kalauz i Jukić, 2019).

3.4. Uloga medicinske sestre kod fakoemulzifikacije

3.4.1. Preoperativna priprema pacijenta

Započinje prijemom pacijenta sve do njegovog ulaska u salu. Najprije se uzima uzorak krvi i urina za laboratorijske pretrage. Nekim se pacijentima radi i EKG te ih se upućuje na internistički pregled kako bi se moglo učinkovito intervenirati u slučaju komplikacija, tj. pogoršanja općeg stanja pacijenta. Također je važno utvrditi je li pacijent sposoban mirno ležati na leđima 30 do 40 minuta. Osobe koje imaju plućne smetnje, tremor, probleme s leđima ili pak pate od klaustrofobije nisu pogodni za ovakve operacije te se može razmisliti o zahvatu pod općom anestezijom. Nakon tih priprema važno je da medicinska sestra napravi detaljan uvid u lijekove koje pacijent koristi. Ukoliko pacijent uzima antikoagulanse (npr. varfarin, klopidoarel, acetilsalicilna kiselina), lijekove za benignu hiperplaziju prostate (tamsulosin ili drugi alfa-antagonisti), ukoliko je na dugoj terapiji kortikosteroidima ili pacijent ima alergije na lijekove ili lateks rukavice, medicinska sestra treba prijaviti doktoru kako bi on odredio je li takva operacija rizična. Ukoliko oftalmolog odredi da se pacijent može operirati, tada je potrebno da pacijent potpiše informirani pristanak za operaciju. Trideset minuta prije operacije sestra daje pacijentu premedikaciju prema preporuci liječnika, diazepam per os ili intramuskularno. Sestra također ukapava kapi za širenje zjenica na oku koje će se operirati (midrijatike Mydriacyl i Neosynephine) sve dok se ne postigne maksimalna midrijaza

(Knezović, 2015). Otopinom NaCl-a valja dobro oprati rožnicu, a prije same operacije pacijentu se daju osmotski diuretici (Čupak, 1990a).

3.4.2. Postoperativna zdravstvena njega

Nakon samog operativnog zahvata, medicinska sestra provodi najviše vremena s pacijentom te je njena dužnost da prati njegovo stanje te zapaža moguće komplikacije i adekvatno reagira na njih. Pacijentu je potrebno objasniti da postoji mogućnost da osjeti laganu bol nakon operativnog zahvata. Također je moguće da se pojavi crvenilo oka ili secret iz operiranog oka, ali ukoliko pacijent osjeća bol koja se povećava, tada je potrebno obratiti se operateru iz razloga što bol može biti simptom povišenog IOT ili krvarenja. Pacijentu je također potrebno naglasiti da treba izbjegavati podizanje težeg tereta, bilo kakvo naprezanje ili saginjanje. Važno mu je naglasiti da prilikom umivanja ne koristi nikakve sapune nego se umiva isključivo čistom vodom. Ukoliko primijeti krv na vanjskoj strani zavoja, trebao bi se javiti medicinskoj sestri. Dužnosti medicinske sestre bile bi još da prati vitalne znakove pacijenta, procjenjuje bol na skali boli te da 24 sata nakon operacije skida povoj, oko ispire fiziološkom otopinom te primjenjuje terapiju kapima i mastima propisanim od operatera (Behetić, 2013).

3.4.3. Upute i edukacija pacijenta prilikom otpusta kući

Vrlo je važno pacijenta uputiti u aktivnosti koje su dopuštene i u one koje treba izbjegavati te ga educirati na koji način će koristiti kapljice i/ili masti koje će mu doktor propisati.

Aktivnosti koje treba izbjegavati:

- trljanje oka
- vožnja bicikla
- brisanje oka nečistim stvarima
- upotreba sapuna u blizini oka
- dizanje teškog tereta
- napinjanje pri defekaciji

Dopuštene aktivnosti:

- čitanje, ali umjereno
- gledanje televizije
- ležanje na leđima
- nošenje sunčanih naočala prilikom izlaska van
- pranje kose s glavom zabačenom prema nazad

Upute za korištenje kapljica i masti:

- dobro oprati i osušiti ruke
- glavu nagnuti prema natrag
- donju vjeđu oka rukom povući prema dolje
- istisnuti kapljicu iz tube, ali bez dodirivanja kože ili trepavica radi sprječavanja iritacije ili infekcije
- lagano zatvoriti oko pa zatim i tubu
- masti i kapi potrebno držati na sobnoj temperaturi
- ne koristiti ih nakon isteka roka valjanosti (Behetić, 2013).

3.5. Proces zdravstvene njege

Dužnost medicinske sestre jest da provodi proces zdravstvene njege. Tijekom razvijanja sestrištva, pojavile su se mnoge teorije zdravstvene njege. Mnogi su autori razvili vlastite definicije, ali jedna, danas općeprihvaćena, bila bi ona autorice Virginije Henderson: "Uloga medicinske sestre je pomoć pojedincu bolesnom ili zdravom u obavljanju aktivnosti koje doprinose zdravlju ili oporavku (ili mirnoj smrti), a koje bi obavljao samostalno kada bi imao potrebnu volju, snagu i znanje. Pomoć treba pružiti na način koji će doprinijeti bržem postizanju njegove samostalnosti." (Fučkar, 1995, str.18) Ukoliko postoji nesrazmjer između pacijentovih zahtjeva i njegovih mogućnosti, odnosno ukoliko pacijent nije u stanju vlastitim mogućnostima ispuniti vlastite zahtjeve tada je potrebna pomoć medicinske sestre. Proces zdravstvene njege bio bi utvrditi i riješiti pacijentove probleme iz područja zdravstvene njege. Kako bi se utvrdile pacijentove potrebe, medicinske sestre trebaju prikupiti podatke, analizirati ih te uspostaviti

dijagnozu. Nakon uspostave dijagnoze dolazi do planiranja zdravstvene njege. Kako bi se izradio kvalitetan plan njege, potrebno je pratiti sljedeće korake: utvrđivanje prioriteta te definiranje ciljeva. Nakon toga dolazi do provođenja zdravstvene njege koja se sastoji iz tri dijela: validacija plana, analiza uvjeta te realizacija. Kada plan bude realiziran, odnosno proveden, tada je dužnost medicinske sestre da provede evaluaciju cilja te evaluaciju plana kako bi uvidjela jesu li provedene intervencije bile uspješne te je li to dovelo do poboljšanja pacijentovog stanja (Fučkar, 1995).

3.5.1. Sestrinske dijagnoze

„Sestrinska je dijagnoza naziv za probleme koje sestre samostalno prepoznaju i tretiraju - jednako kao što je i medicinska dijagnoza naziv za bolest koju liječnik dijagnosticira i od koje liječi bolesnika.“ (Fučkar, 1996, str. 7)

Uloga sestrinskih dijagnoza bila bi da olakšavaju komunikaciju između sestre i pacijenta, definiraju sestrinsku praksu, tj. sadržaje rada te potiču dokumentiranje zdravstvene njege. Važno je znati da sestrinska dijagnoza nije nikad isto što i medicinska. Sestrinske dijagnoze se izrađuju po PES ili PE modelu gdje bi P predstavljao problem, E uzrok ili etiologiju, a slovo S simptome. Dijagnoze koje se izrađuju po PES modelu jesu one koje sadrže simptome, a ukoliko dijagnoza nema simptoma tada se takva dijagnoza zove visokorizična.

Dijagnoze koje se često pojavljuju kod pacijenata operiranih metodom fakoemulzifikacije:

- Strah u/s neizvjesnim ishodom liječenja
- Visok rizik za pad u/s oslabljenim vidom
- Promjene u vidnoj percepciji u/s prilagodbom na novu umjetnu intraokularnu leću
- Neupućenost u/s aktivnostima nakon operativnog zahvata (Fučkar, 1996).

4. RASPRAVA

U današnje vrijeme dolazi do suvremenijih rješenja za razne medicinske postupke pa su se sukladno tomu razvile mnoge suvremene tehnologije koje se koriste za operaciju oka. Kao što je navedeno u radu, to mogu biti laseri za skidanje dioptrije koji su danas veomapopularni, ali isto tako postoje i oni koji služe za operaciju katarakte kao što su neodmium-YAG te femtosecond (FSL).

Prvo mjesto u operaciji katarakte svakako zauzima metoda fakoemulzifikacije. To je ultrazvučna operacija oka s rezom od 2,2 mm pomoću koje se kroz sitne otvore ugrađuje umjetna intraokularna leća. Takva metoda pridonosi bržoj rehabilitaciji vida te smanjenju operativnih i postoperativnih komplikacija.

Razvijanjem ovakve suvremene tehnologije posljedično je došlo i do razvitka aparata za fakoemulzifikaciju te dizajna intraokularnih leća. Negativna je strana što takva napredna tehnologija zahtijeva i određene tehničke vještine te velika financijska sredstva.

Također je veoma važno naglasiti da je za uspješnost zahvata iznimno važno pravilno izabrati pacijenta s obzirom na njegova očekivanja i mogućnosti. Nepovoljno je izabrati pacijenta čiji posao zahtijeva noćnu vožnju ili one koji imaju noću odsjaj oko izvora svjetlosti. Vrlo je važno uzeti u obzir i medicinske razloge, pa se tako za ovakvu vrstu operacije neće odabrati pacijenti kojima je potrebna leća većeg dioptrijskog raspona od dostupnog. Potrebno je da medicinske sestre napretkom tehnologije stalno unaprjeđuju svoja znanja kako bi mogle kvalitetno obavljati svoju dužnost. Važno je da prouče moguće komplikacije kako bi ih mogle uočiti te reagirati pravovremeno i na pravi način. Također je veoma važno da su educirane kako bi svoje znanje mogle prenijeti na pacijenta prilikom otpusta i time mu olakšali samozbrinjavanje.

5. ZAKLJUČAK

Oči su parni organi koji služe čovjeku za vid. Pomoću njih čovjek uočava svijet oko sebe, raspoznaje boje te prima 90% informacija iz okoline. One nam omogućuju da percipiramo dubinu, oblik, kontrast i svjetlost. Veoma su važne za funkcioniranje u svakodnevnom životu. Sadrže i suze koje nam služe kao zaštita od nadražaja, npr. dima, a isto tako pomoću njih izbacujemo negativnu energiju te na taj način čuvamo svoju emocionalnu stabilnost.

Katarakta je danas jedna od najčešćih bolesti, a samim time i najčešća operacija oka. Ona zapravo predstavlja замуćenje vida, a najučestalija jest tzv. „senilna katarakta“. Njezin bi drugi naziv bio staračka siva mrena, a nastaje kao posljedica starosti te se razvija postupno.

Postoje mnoge tehnike za kirurgiju katarakte. S obzirom na to da je to učestala indikacija za operaciju oka, razvile su se suvremene metode kako bi je učinile jednostavnijom i bržom za operatera te uspješnijom i lakše podnošljivom za pacijenta koji se nakon operacije laserom puno brže oporavlja te gotovo nepostoje postoperativne komplikacije.

Uz neodimum-YAG te femtosecond laser danas se najčešće koristi metoda fakoemulzifikacije. Pokazala se kao najbolja metoda iz više razloga. Naime, za proces fakoemulzifikacije nije potreban veliki rez, već dva manja od samo 1,5-2 mm, a time se smanjuje mogućnost postoperativnog astigmatizma. Pacijenti operirani ovom metodom najbrže se vraćaju svojim svakodnevnim aktivnostima, a brz im je i proces oporavka .

Uloga medicinske sestre važna je prilikom prijeoperativne pripreme pacijenta, same operacije, a najviše prilikom otpusta pacijenta. Njezina je dužnost da ga educira o onome što smije i ne smije raditi nakon kirurškog zahvata. Također, u sklopu procesa zdravstvenje njege postavlja sestrinske dijagnoze koje uspješno rješava.

6. LITERATURA

1. Bajek, S., Bobinac, D., Jerković, R., Malnar, D. i Marić, I. (2007). *Sustavna anatomija čovjeka*. Rijeka: Digital point tiskara d.o.o.
2. Behetić, Đ. (2013). *Pristup i zbrinjavanje bolesnika s poremećajima vida i bolestima oka*. Zagreb: Klinički bolnički centar "Sestre milosrdnice".
3. Borovac, I. (ur.). (2007). *Čovjek – velika ilustrirana enciklopedija*. Zagreb: Mozaik knjiga.
4. Cerovski, B. (2015). *Oftalmologija i optometrija*. Zagreb: Stega tisak.
5. Čerim, A. i Abramušić, B. (2007). *Fakoemulzifikacija*. Bilten Ljekarske komore, 12, 16-19.
6. Čupak, K. (1990a). *Katarakta*. Zagreb: Školska knjiga.
7. Čupak, K. (1990b). *Oftalmologija*. Zagreb: Jumena.
8. Dahl, A. A. (2018). *Anatomy and Physiology of the Eye*. Preuzeto sa: https://www.emedicinehealth.com/anatomy_of_the_eye/article_em.htm#eye_anatomy_facts
9. Fučkar, G. (1995). *Proces zdravstvene njege*. Zagreb: Medicinski fakultet Sveučilišta u Zagrebu.
10. Fučkar, G. (1996). *Uvod u sestrinske dijagnoze*. Zagreb: Hrvatska udruga za sestrinsku edukaciju.
11. Guyton, A. C i Hall, J. E. (2012). *Medicinska fiziologija*. Zagreb: Medicinska naklada.
12. Halaus, A. (2017). *Lasersko skidanje dioptrije, uloga i zadaća medicinske sestre*. Završni rad. Bjelovar: Visoka tehnička škola u Bjelovaru
13. Kahle, W. (2006). *Priručni anatomske atlas: Živčani sustav i osjetila*. Zagreb: Medicinska Naklada
14. Keros, P. i Matković, B. (2014). *Anatomija i fiziologija*. Zagreb: Naklada Ljevak.
15. Knezović, I. (2015). *Oftalmologija za studij sestrinstva*. Bjelovar: Visoka tehnička škola u Bjelovaru.
16. Krmpotić-Nemanić, J. i Marušić, A. (2004). *Anatomija čovjeka*. Zagreb: Školska knjiga.
17. Lang, G.K. i Amann, J. (2000). *Ophthalmology: A Short Textbook*. New York: Thieme.
18. Liječenje glaukoma selektivnom laserskom trabekuloplastikom – SLT laserom. Preuzeto sa: <https://bilicvision.hr/lijecenje-glaukoma-selektivnom-laserskom-trabekuloplastikom-slt-laserom/>
19. Mandić, Z. (2014). *Oftalmologija*. Zagreb: Medicinska naklada.

20. Masnec, S., Kalauz, M. i Jukić, T. (2019). *Osnove suvremene kirurgije katarakte*. Zagreb: Medicinska naklada.
21. Nagy, Z.Z. i McAlinden, C. (2015). Femtosecond laser cataract surgery. *Eye and Vision* 2, 11.
22. Petruzzelli, G.J. i Meyers, A.D. (2013). Orbit Anatomy. Preuzeto sa: <https://emedicine.medscape.com/article/835021-overview>
23. Raoof-Daneshvar, D. i Shtein, R.M. (2013). Femtosecond lasers in ophthalmology. *US Ophthalmic Review*, 6(1),38–41.

POPIS SLIKA:

1. Vidni put. Preuzeto sa: <https://upload.wikimedia.org/wikipedia/commons/a/a2/Gray774.png>
2. Dalekovidnost i kratkovidnost. Preuzeto sa: <https://www.optometrija.net/pogreske-oka/kratkovidnost-dalekovidnost/>
3. Femtosecond laser. Preuzeto sa: <https://www.ncbi.nlm.nih.gov/pmc/articles/PMC4655462/>