

# Kongenitalne medijalne i lateralne ciste vrata operirane u Općoj bolnici Zadar u razdoblju od 2011. do 2016. godine

---

**Dimić, Marina**

**Undergraduate thesis / Završni rad**

**2019**

*Degree Grantor / Ustanova koja je dodijelila akademski / stručni stupanj:* **University of Zadar / Sveučilište u Zadru**

*Permanent link / Trajna poveznica:* <https://um.nsk.hr/um:nbn:hr:162:235957>

*Rights / Prava:* [In copyright](#) / [Zaštićeno autorskim pravom.](#)

*Download date / Datum preuzimanja:* **2024-12-28**



**Sveučilište u Zadru**  
Universitas Studiorum  
Jadertina | 1396 | 2002 |

*Repository / Repozitorij:*

[University of Zadar Institutional Repository](#)



zir.nsk.hr



DIGITALNI AKADEMSKI ARHIVI I REPOZITORIJI

**SVEUČILIŠTE U ZADRU**  
**ODJEL ZA ZDRAVSTVENE STUDIJE**  
**Sveučilišni preddiplomski studij sestrinstva**

**MARINA DIMIĆ**

**Kongenitalne medijalne i lateralne ciste vrata operiraneu Općoj bolnici Zadar  
u razdoblju od 2011. do 2016. godine**

**Završni rad**

**Zadar, listopad 2019.**

**SVEUČILIŠTE U ZADRU**  
**ODJEL ZA ZDRAVSTVENE STUDIJE**  
**Sveučilišni preddiplomski studij sestrinstva**

**Kongenitalne medijalne i lateralne ciste vrata operirane u Općoj bolnici  
Zadar u razdoblju od 2011. do 2016. godine**

**Završni rad**

**Studentica : Marina Dimić    MENTOR: prof.dr.sc. Neven Skitarelić, prim.dr.med**

**Zadar, listopad 2019.**



## Izjava o akademskoj čestitosti

Ja, **Marina Dimić**, ovim izjavljujem da je moj **završni** rad pod naslovom „**Kongenitalne medijalne i lateralne ciste vrata operirane u Općoj bolnici Zadar u razdoblju od 2011. do 2016. god.**“ ,rezultat mojeg vlastitog rada, da se temelji na mojim istraživanjima te da se oslanja na izvore i radove navedene u bilješkama i popisu literature. Ni jedan dio mojeg rada nije napisan na nedopušten način, odnosno nije prepisan iz necitiranih radova i ne krši bilo čija autorska prava.

Izjavljujem da ni jedan dio ovoga rada nije iskorišten u kojem drugom radu pri bilo kojoj drugoj visokoškolskoj, znanstvenoj, obrazovnoj ili inoj ustanovi.

Sadržaj mojeg rada u potpunosti odgovara sadržaju obranjenoga i nakon obrane uređenoga rada.

Zadar, listopad 2019.

## **Zahvale**

*Zahvaljujem se mentoru prof.dr.sc. Nevenu Skitareliću, prim.dr.med na izdvojenom vremenu, strpljenju, profesionalnosti i stručnim savjetima prilikom izrade ovog rada.*

*Veliko hvala mojim kolegama s Odjela otorinolaringologije, Lidiji, Martini i Vedranu na susretljivosti, podršci i razumijevanju tijekom studiranja.*

*Zahvaljujem se svojim prijateljima i obitelji, posebno svom suprugu koji mi je bio neizmjerena podrška, koji je vjerovao u mene čak i onda kada ja nisam. Zahvaljujem mu se na strpljenju i ljubavi.*

*Hvala mojoj djevojčici Juditi koja mi je svojom dobrotom omogućila da ovaj Završni rad privedem kraju.*

# Sadržaj

## Sažetak

1. Uvod.....	1
2. Anatomija vrata.....	2
3. Poremećaji glave i vrata tijekom embrionalnog razvoja.....	4
3.1. Ciste duktusa tireoglosusa.....	4
3.2. Lateralne ciste vrata .....	5
4. Dijagnostika embrionalnih poremećaja glave i vrata.....	6
5. Liječenje embrioloških poremećaja glave i vrata .....	7
5.1 Komplikacije operacije medijalne i lateralne ciste vrata .....	8
6. Ispitanici i metode.....	9
7. Rezultati .....	10
8. Rasprava.....	31
9. Zaključci .....	33
10. Literatura.....	34

## **Sažetak Kongenitalne medijalne i lateralne ciste vrata operirane u Općoj bolnici Zadar u razdoblju od 2011. do 2016. godine**

**Uvod:** kongenitalne lateralne ciste vrata nastaju uslijed poremećaja u razvoju škržnih lukova tijekom embrionalnog razvoja čovjeka. Medijalna cista vrata nastaje uslijed poremećaja u razvoju štitnjače tijekom njezinog spuštanja na vrat u embrionalnom razdoblju.

**Cilj:** ispitati broj bolesnika operiranih s kongenitalnim cistama vrata tijekom ispitivanoga razdoblja od 2011.-2016.god. na Odjelu za otorinolaringologiju u Općoj bolnici Zadar.

**Ispitanici i metode:** ispitanici u ovom radu bili su bolesnici operirani na Odjelu za otorinolaringologiju Opće bolnice Zadar tijekom navedenog razdoblja. U navedenom razdoblju prikupljena je dokumentacija o 36 bolesnika operiranih od medijalnih ili lateralnih cista vrata. Podaci o zdravstvenom stanju bolesnika su prikupljeni iz informacijskog sustava Opće bolnice Zadar, uvidom u dokumentaciju bolesnika.

**Rezultati:** Bolesnici su bili u dobi od 2 - 84 godine života. Od 36 bolesnika, 14 (39%) bolesnika je imalo medijalnu cistu vrata, dok su 22 (61%) bolesnika imali lateralnu cistu. Vodeći prijeoperativni simptom kod većine bolesnika je bio bezbolni čvor na vratu. Kod dva bolesnika vodeći simptom je bio fistula. Preko 90% lateralnih cista javile su se kao poremećaji razvoja drugog, odnosno trećeg škržnog luka. Kod 1% bolesnika lateralna cista se javila obostrano kao preaurikularna cista. Kod po jednog bolesnika s lateralnom i medijalnom cistom fistula je bila dominantan simptom bolesti.

**Zaključci:** uz fizikalni pregled i fiberskopiju, visoka je specifičnost i senzitivnost ultrazvuka i citološke punkcije u postavljanju dijagnoze bolesti. Čak četvrtina bolesnika prijeoperativno ima upalu kongenitalne cistične tvorbe. Komplikacije operativnog zahvata su rijetke, kao i recidivi bolesti.

**Ključne riječi:** kongenitalne ciste vrata, medijalne i lateralne ciste, operativno liječenje

## **Summary Congenital medial and lateral cysts of the neck operated at the General Hospital Zadar from 2011 to 2016**

**Introduction:** Congenital lateral cysts of the neck are formed after disruption of the development of branchial arches during human embryonic development. The medial cyst of the neck occurs after a thyroid developmental disorder during its descent to the neck in the embryonic period.

**Objective:** To investigate number of surgical patients with congenital neck cysts during the tested period 2011 – 2016 on the Department of Otolaryngology at Zadar General Hospital.

**Subjects and Methods:** The subjects in this final written work were patients operated on the Department of Otolaryngology in Zadar General Hospital during the indicated period. Documentation was collected on 36 patients operated with medial or lateral cyst. Patient health information was collected from the information system of the Zadar General Hospital, through insight into patient records.

**Results:** Patients were ranged in age from 2 – 84 years. Of the 36 patients, 14 (39%) patients had a medial neck cyst, while 22 (61%) patients had a lateral cyst. The leading preoperative symptom on most patients was a painless node in the neck. On two patients the symptom was fistula. Over 90% of lateral cysts were developed as a disorder of the second or third branchial arches. In 1% of patients, the lateral cyst appeared on both sides as a preauricular cyst. One patient with lateral and one with medial cyst, fistula was the dominant symptom of the disease.

**Conclusions:** With physical examination and fiberoptic, the specificity and sensitivity of ultrasound and cytologic puncture in diagnosing disease are high. One quarter of patients have preoperative inflammation of the congenital cystic formation. Complications of surgery are rare, as are recurrences.

**Keywords:** congenital neck cysts, medial and lateral cysts, operative treatment : :



## 1. Uvod

Kongenitalne ili prirođene anomalije su one anomalije s kojima se čovjek rađa. Te anomalije ne moraju biti vidljive tijekom poroda, nego se mogu vidjeti kasnije tijekom života. Česte prirođene anomalije su ciste vrata. Podlogu cista na vratu čini embrionalni poremećaj u razvitku štitne žlijezde, odnosno branhiogenih organa. Kongenitalne ciste mogu biti medijalne i lateralne. (1) Medijalne ciste vrata nastaju zbog poremećaja u razvoju štitne žlijezde, u embrionalnom razvoju. Ove ciste se manifestiraju pojavom otekline na prednjem djelu vrata. Može se pojaviti i otvor na koži vrata koji je malen, s povremenim sluzavim iscjetkom. Oteklina je najčešće bezbolna. Ukoliko dođe do upale, manifestira se bolnošću, crvenilom, febrilitetom, te gnojnom sekrecijom.(2) Terapija je isključivo kirurška, odnosno ekstirpacija ciste. (1)

Lateralne ciste vrata nastaju kao prirođene anomalije škržnih lukova. Obično se javljaju u odraslih osoba. Simptomi ovise o veličini i smještaju ciste i eventualnoj upali. Najčešće se javlja bol zbog upale ili pritiska na krvne žile i živce vrata. Terapija je kirurški zahvat, tj. totalna ekstirpacija ciste. (1)

## 2. Anatomija vrata

Vrat je dio tijela koji dijeli glavu od trupa, podupire težinu glave i jako je fleksibilan. Omogućuje rotaciju glave u različitim smjerovima. Srednja linija na prednjoj strani vrata ima hrskavično izbočenje tiroidne hrskavice koje nazivamo lat. *Prominentio Adami*. Ispod tiroida nalazimo krikoidnu hrskavicu, a ispod krikoidne hrskavice je traheakoja se nastavlja u donje dišne puteve, glavne i segmentalne bronhe.(3) Osim dišnog puta, glava i vrat sadrže i probavni put kojega čini usna šupljina, ždrijelo u kome se križaju dišni i probavni put, donji dio ždrijela te početni dio jednjaka.

Vrat se klinički dijeli na: prednji i stražnji trokut (Slika 1.). Prednji trokut vrata je ograničen sa: središnjom linijom vrata, prednjim rubom m. sternokleidomastoideusa (SCM), s gornje strane donjom granicom mandibule, a s donje strane gornjim rubom klavikule. (4)

Prednji trokut se dalje dijeli na četiri manja trokuta:

Submentalni trokut se nalazi iznad hioidne kosti, a s prednje i stražnje strane se nalazi trbuh digastričnog mišića. Dno mu čini milohioidni mišić, te središnja linija vrata anteromedijalno. (4)

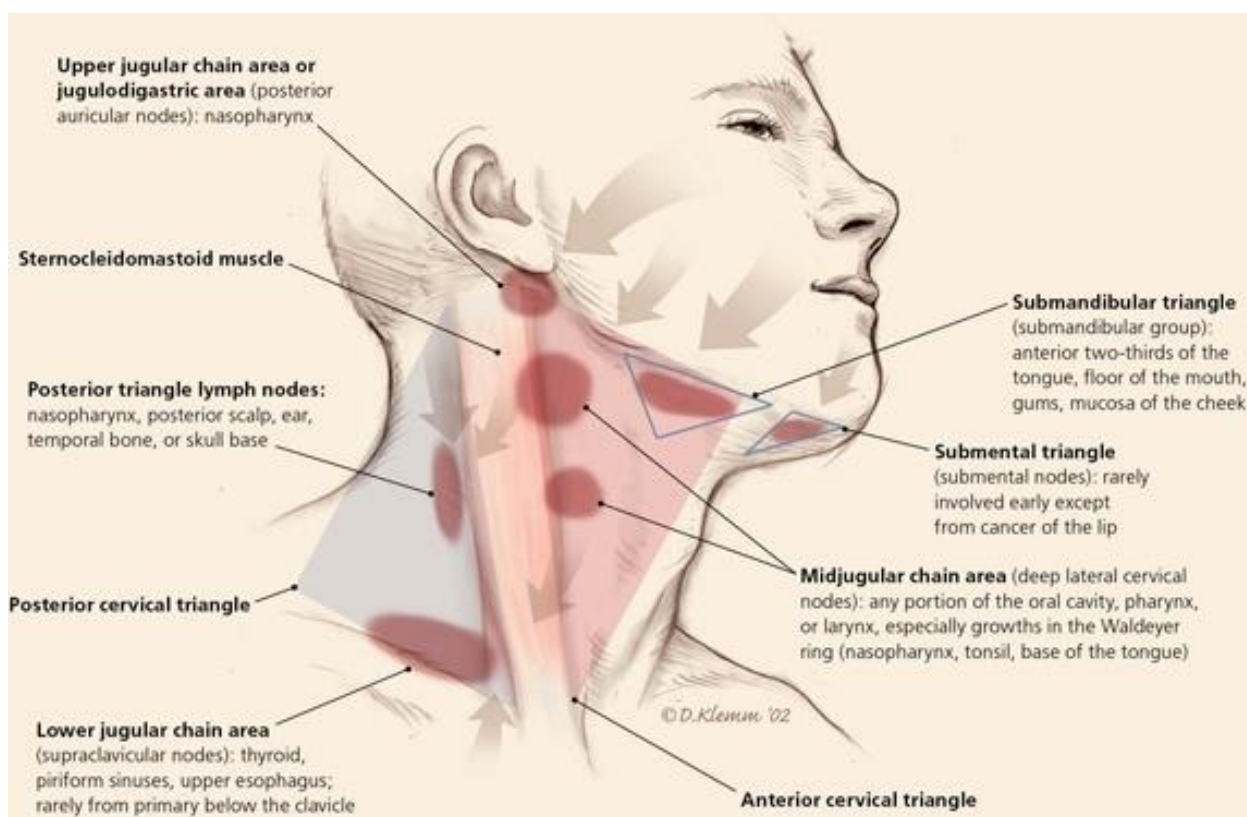
Submandibularni trokut je ograničen s prednjim i stražnjim trbuhom digastričnog mišića. S gornje strane graniči s donjom granicom mandibule. Ovaj trokut sadrži submandibularnu žlijezdu, vene lica, arterijske grane i mandibularne grane živca lica. Lokacija ovih struktura je značajna tijekom operacija na vratu. (4)

Karotidni trokut je ograničen sa stražnje strane s prednjim dijelom sternokleidomastoideusa, iznad sa stražnjim trbuhom digastričnog i stilohioidnog mišića, a s prednje strane omohioidnim mišićem. Ovaj trokut sadrži nekoliko važnih živaca, arterija i vena. Od živaca sadrži: grane facijalisa, živac hipoglosus, vagus, vratni dio simpatikusa, akcesorni živac te unutrašnju granu gornjeg laringealnog živca. Arterije u ovom trokutu su: gornji dio zajedničke karotidne arterije, koja se granana vanjsku i unutarnju karotidu. Opskrba vrata krvlju se oslanja najviše na vanjsku karotidnu arteriju i njene ogranke. Vanjska karotidna arterija počinje na gornjoj granici tiroidne hrskavice, daje gornju tiroidnu arteriju, faringealnu arteriju, jezičnu arteriju, facijalnu, okcipitalnu arteriju, stražnju aurikularnu arteriju, maksilarnu arteriju i površinsku temporalnu arteriju. (4) Venski sustav glave i vrata je napravljen od spleta vena, a najveća vena u ovom trokutu je unutarnja jugularna vena.(4)

Mišićni trokut ograničen je sa središnjom linijom vrata, sa stražnje strane prednjim dijelom SCM-a te s gornjim trbuhom omohoidnog mišića. (4) Mišići vrata su odgovorni za pokrete glave u svim smjerovima. (5)

Platizma je površinski mišić koji počinje u području zigomatičnog luka i donje čeljusti, spušta se pod kožu vrata, a završava u koži prsišta. Njegova funkcija je nabiranje i napinjanje kože tog područja. (6)

Iza stražnjeg ruba SCM-a nalazi se stražnji trokut vrata, koji se širi do prednjeg ruba trapezoidnog mišića. U stražnjem vratnom trokutu su skalenski mišići, tri postranična mišića u donjem dijelu vrata koja imaju polazište s vratnih kralježaka, a završavaju na prvom i drugom rebro. Postranični mišići vrata podižu prvo i drugo rebro, te pridonose udisanju (6). Kroz stražnji trokut prolazi važan motorički akcesorni živac koji omogućuje odizanje ramena.



Slika 1. Prednji i stražnji trokut vrata

(preuzeto s : <https://www.amc.edu/patient/services/Surgery/otolaryngology/neck-masses.cfm>)

### 3. Poremećaji glave i vrata tijekom embrionalnog razvoja

Prirodne anomalije su nepravilnosti s kojima se čovjek rađa. One se ne moraju uočiti prilikom poroda, već mogu biti vidljive bilo kada tijekom života. Relativno česte kongenitalne anomalije su ciste i fistule vrata. Osim njih, postoje još i stečene ciste i fistule vrata, koje nastaju uslijed upalnih procesa na vratu i u usnoj šupljini. (1)

Najčešće prirodne tvorbe na vratu su: tireoglosalne ciste, lateralne ciste vrata, dermoidne ciste te proširene krvne žile –hemangiomi, odnosno proširene limfne žile- limfangiomi. (7)

#### 3.1. Ciste duktusa tireoglosusa

Tireoglosalna cista je jedna od najčešćih tvorbi u medijalnoj liniji vrata. (8) Tireoglosalne ciste (TGC) nastaju zbog nepotpunog srašćavanja duktusa tireoglosusa, koji prilikom spuštanja štitne žlijezde od foramen cekuma na jeziku, se spušta u srednju regiju vrata. Tijekom četvrtog tjedna gestacije, formira se ventralni divertikulum foramena ovale. Divertikulum se spušta središnjom linijom vrata kao tireoglosalni trakt na poziciju štitnjače u središnjem dijelu vrata, gdje se svaki režanj štitnjače odvaja, oko sedmog gestacijskog tjedna. Tireoglosalni trakt obično nestaje tijekom desetog gestacijskog tjedna. Tireoglosalna cista obično nastaje kao cista od ostatka trakta. (9) U većini slučajeva, cista je na ili ispod mjesta gdje se hioidna kost spaja s tirohioidnom membranom. TGC su obično u medijalnoj liniji, ali nekad može biti postavljenai lateralno prema tiroidnoj hrskavici. Tipična cista je povezana s hioidom, tirohioidnom membranom i tiroidnom hrskavicom. (9). TGC se javlja ovisno o odnosu prema hioidu kao: infrahioidna cista u oko 65% bolesnika s tireoglosalnom cistom, suprahioidnacista kod oko 20%, transhioidnakod oko 15% bolesnika. (10) TGC su obično mobilne i bezbolne. (10)

### 3.2. Lateralne ciste vrata

Branhijalne ciste vrata su zatvorene šupljine vrata koje su ispunjene kašastim ili tekućim sadržajem. Nalaze se na jednoj strani vrata, a oblikom su najčešće okruglaste i bezbolne. Palpatorno se pomiču prema podlozi iobično su elastične. Locirane su ispred SCM-a i ispod platizme. Najčešće su jednostrane, ali iznimno mogu biti i obostrane kod nešto manje od 2% bolesnika. Mogu nastati u svakoj životnoj dobi, pa i kod osoba u dobi preko 60. ili 70. godine života. (11) Osim lateralnih cista vrata, mogu se pojaviti fistule ili sinusi. Fistule mogu biti kompletne (prave fistule) i nekompletne (sinusi), ovisno o tome imaju li jedan ili dva otvora. Ako postoje dva otvora, jedan je na površini kože, a drugi unutar cjevastih organa vrata. Kod takvih bolesnika radi se o fistuli. Nekompletne fistule s otvorom na koži vrata ili sluznici, nazivaju se sinusi. Češći su sinusi s otvorom na koži vrata u odnosu na one sa samo unutarnjim otvorom u farinksu.

U 3. do 4. tjedna života se pojavljuju škržni lukovi, a nastanak cista uzrokuje nepravilno spajanje i srašćavanje škržnih lukova. Nasljeđe, ali i mogućnost postojanja i drugih nasljednih malformacija igra određenu ulogu u nastanku ovih tvorbi.(11)

Branhijalne ciste obuhvaćaju širi pojam od lateralnih cista vrata i nastaju kao poremećaji srašćavanja u prvom do četvrtom škržnom luku. Ciste nastale poremećajem srašćavanja u drugom, trećem i četvrtom škržnom luku čine lateralne ciste vrata.

Ciste prvog škržnog luka javljajuse na licu oko uške i dijele se na: ciste prvog škržnog luka *tipa 1* i *tipa 2*. Cista prvog škržnog luka tipa 1 je ektodermalnog porijekla, sadrži mnogoslojni pločasti epitel, nalazi se retroaurikularno te se širi prema medijalno, ide paralelno s vanjskim zvukovodom i završava u razini membrane timpani. Cista prvog škržnog luka tipa 2 je ektodermalnog i mezodermalnog porijekla, širi se medijalno te ispod vanjskog zvukovoda. Ako postoji fistula ona se obično nalazi na konhi ili vanjskom zvukovodu.

Poremećaji u razvoju drugog škržnog luka se javljaju u 90 % bolesnika s lateralnom cistom vrata. One nastaju u drugom škržnom luku koji je u visini hoidne kosti. Zbog poremećaja u obliteraciji cervikalnog sinusa, koji prelazi preko drugog škržnog luka, može nastati lateralna cista drugog škržnog luka. Klinički se javljaju kao otekline ispred prednjeg ruba SCM-a. Tvorba

se širi u blizini karotidne ovojnice, a može prolaziti između unutarnje i vanjske karotide. Cista se u nekih bolesnika otvara u tonzilarnoj loži.

Kod poremećaja u razvoju trećeg škružnog luka, javljaju se branhiogene ciste poput otekline ispred prednjeg ruba SCM-a. Javljaju se kod 2-8% bolesnika s lateralnim cistama vrata. Ove ciste su u vrlo bliskom kontaktu sa štitnom žlijezdom. Važno je istaknuti da prolaze u dubini, ispod karotide. Cista se može otvarati na sluznicu piriformnog sinusa.

Poremećaji u razvoju četvrtog škružnog luka javljaju se iznimno rijetko. Opisano je oko 200 takvih bolesnika u literaturi do sada. Gotovo u pravilu se javljaju na lijevoj strani vrata, u više od 90% bolesnika. Smještene su u dubini, ispod karotide, a njihov tračak provlači se ispod luka aorte te nastavlja ascendentno. Mogu se otvarati na sluznici u piriformnom sinusu.

Lateralne ciste vrata su nerijetko sklone upali.

#### 4. Dijagnostika embrionalnih poremećaja glave i vrata

Anamnestički podaci trebaju obuhvatiti podatke dobivene iz obiteljske anamneze, zatim osobne anamneze, prvenstveno kronične bolesti i preosjetljivosti naliijekovete anamnestičke podatke vezane za nastanka tvorbe na vratu.(13)

Pregledom vrata možemo ustanoviti promjene u boji i izgledu kože vrata. Palpacija vrata se vrši dok je pacijent u sjedećem ili ležećem položaju. Liječnik palpira vrat s objema rukama. Kad se opisuju promjene na vratu važno je odrediti njihov položaj prema trokutima vrata, opisati veličinu i oblik promjene, pokretljivost, konzistenciju, bolnost i boju kože iznad izrasline. Prilikom palpacije vrata mogu se naći mogući uzroci nespecifične i specifične upale vrata, promjene na štitnjači, medijalne i lateralne ciste vrata, apcesi, lipomi, hemangiomi, dermoidne ciste. (13)

MSCT vrata omogućuje prikaz i preciznu lokalizaciju prvenstveno koštanih struktura vrata, ali i mekih tvorbi na vratu.

UTZ vrata omogućuje prikaz mekih česti vrata, vaskularnih područja, cista, limfnih čvorova. UTZ je iznimno važan i kod citološke punkcije tvorbe, jer omogućuje precizno usmjeravanje igle, čime se dobiva reprezentativni uzorak za dijagnostiku.

Dopplerom krvnih žila omogućujemo prikazivanje protoka kroz arterijske krvne žile vrata precizno određujući postotak njihova suženja. (13)

Ako je potrebno, može se učiniti nuklearna magnetska rezonanca (NMR) vrata.(14)

Jednostavna tireoglosalna cista će na UTZ biti avaskularna tvorba. Ako je cista upaljena, izgled ciste može biti promjenjiv s obzirom na debljinu zida i povećanu ehogenost. Važno je prikazati UTZ štitnu žlijezdu na njenom uobičajenom mjestu, jer se tkivo štitnjače može naći samo u tireoglosalnoj cisti. Ako se takva medijalna cista vrata odstrani, kod oboljelog će takav operativni zahvat za posljedicu imati hipotireozu.

Lateralne ciste vrata također je potrebno obraditi s navedenim pretragama. Upaljene branhijske ciste vrata se prikazuju kao neograničene ili djelomično ograničenestrukture. Punkcijom se u pravilu dobije gušći sadržaj smeđe boje. (14)

## 5. Liječenje embrioloških poremećaja glave i vrata

Ako je cista upaljena, daje se antibiotska terapija prije kirurškog odstranjenja ciste. Obično se daju parenteralnoantibiotici, ali kod minimalno upaljenih cista mogu se dati i peroralniantibiotici. (15) U pravilu se izbjegavaju incizijeupaljene ciste, zato što otežavaju kasniji operativni zahvat i potpunokirurškoodstranjenje tvorbe.Nakon smirenja upale, liječenje je prvenstveno kirurško. Cista se odstranjuje u cijelosti. Lateralne ciste vrata se odstranjuju rezom na lateralnom dijelu vrata. Medijalne ciste vrata odstranjuju se operativnim zahvatom po Sistruncku iz 1920.god. Operacija obuhvaća odstranjenje medijalne ciste vrata zajedno s dijelom hioidne kosti, tako da se prati tračak tireoglosnogduktusadoforamenacekuma, udubljena na granici korijena i korpusa jezika, kojim se tijekom embrionalnog razvoja štitnjača spušta u medijalnu regiju vrata. (16)

## 5.1 Komplikacije operacije medijalne i lateralne ciste vrata

Od mogućih komplikacija kod operacije lateralnih cista vrata mogu se javiti ozljede živaca, ozljede velikih krvnih žila poput karotide i unutarnje jugularne vene te poslijeoperativna krvarenja i infekcije rane. Infekcija rane se javlja s crvenilom kožete bolnošću okooperativne rane, ponekad uz gnojnu sekreciju. (17) Poslijeoperativno krvarenje je komplikacija koja se javlja u prvih 24 sata nakon operacije i nekada zahtjeva reviziju operativnog polja.

Od intraoperativnih ozljeda živaca mogu se javiti:

- otežan ili slabije razumljiv govor koji nastaje zbog ozljede živca hipoglosusa, što ima za posljedicu paralizu mišića jezika;
- nemogućnost odizanja ramena i sindrom bolnog ramena koji nastaje zbog ozljede akcesornog živca;
- Hornerov sindrom nastaje kao posljedica ozljede cervikalnog simpatičnog ganglija i očituje se trijasom simptoma: uska zjenica, uvučena očna jabučica, spuštenu gornju vjeđa oka.

Od komplikacija tijekom operacije medijalnih cista vrata mogu se javiti:

- promjena u boji glasa koja nastaje kao posljedica ozljede gornjeg laringealnog živca i obično je blagog inteziteta;
- poslijeoperativno krvarenje je komplikacija koja se većinom javlja u prvih 24 sata nakon operacije i može zahtijevati reviziju operativne rane;
- infekcija rane se manifestira bolnošću, oteklinom i crvenilom kože oko operativne rane. (2)



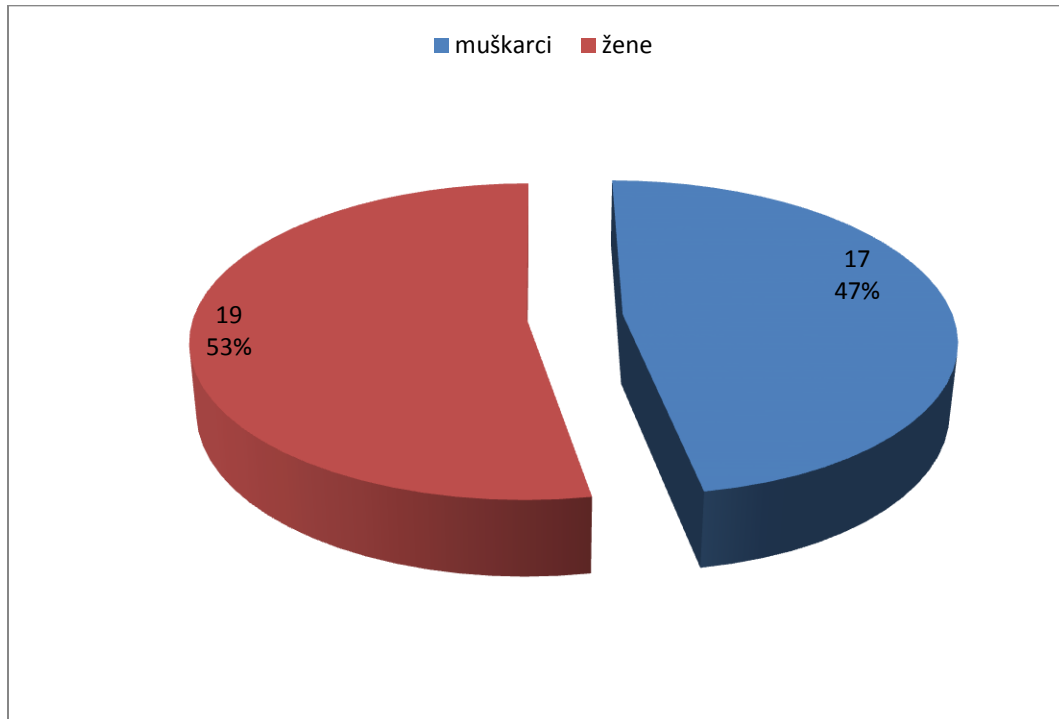
## 6. Ispitanici i metode

Ispitanici u ovom retrospektivnom istraživanju bili su bolesnici operirani i liječeni u Općoj bolnici Zadar, na Odjelu za otorinolaringologiju. Svi bolesnici operirani su u razdoblju od siječnja 2011. godine do prosinca 2016. godine. U navedenom razdoblju prikupljena je dokumentacija o 36 operiranih bolesnika od medijalnih ili lateralnih cista vrata. Bolesnici su bili u dobi od 2 do 84 godine života. Prikupljeni podaci dobiveni su uvidom u medicinsku dokumentaciju Odjela za otorinolaringologiju. Rezultati ovog istraživanja prikazani su grafički.

## 7. Rezultati

U ovom istraživanju su prikupljeni podaci o 36 bolesnika koji su operirani i liječeni na Odjelu za otorinolaringologiju Opće bolnice Zadar, u razdoblju od siječnja 2011. do prosinca 2016.

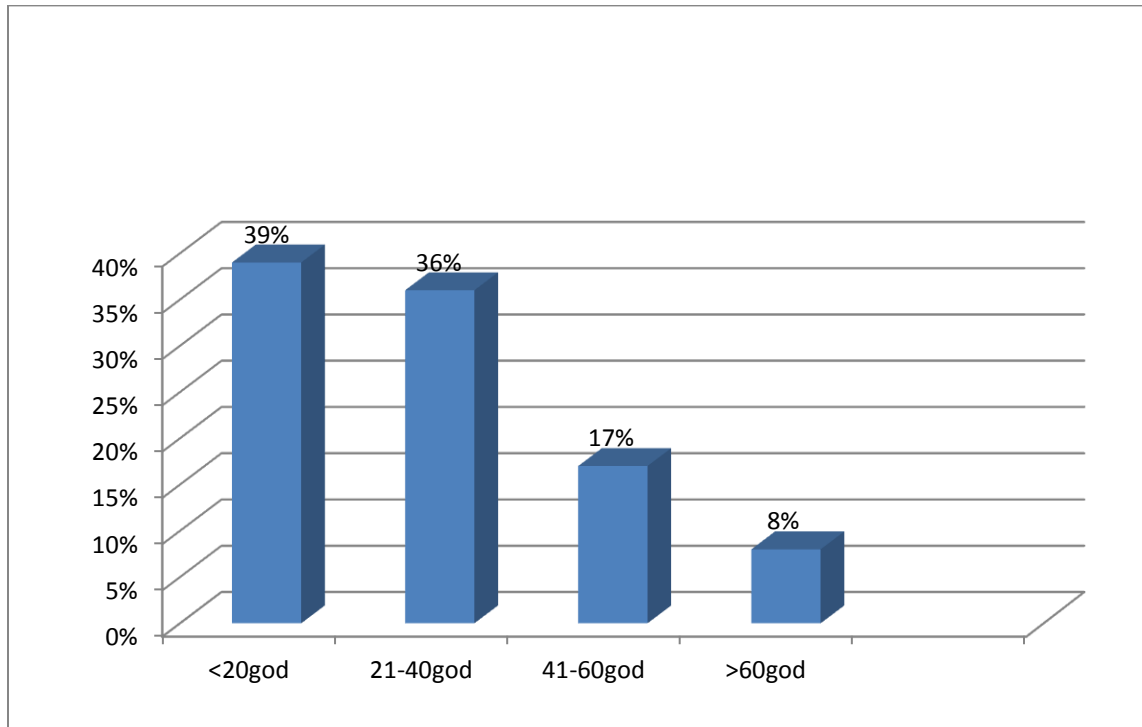
Na slici 2 prikazani su bolesnici po spolnoj distribuciji.



Slika 2. Prikaz bolesnika po spolnoj distribuciji

Slika 2 prikazuje broj operiranih bolesnika po spolu. Od 36 bolesnika, 17 (47%) bolesnika bilo je muškog spola, dok su 19 (53%) operiranih bile žene.

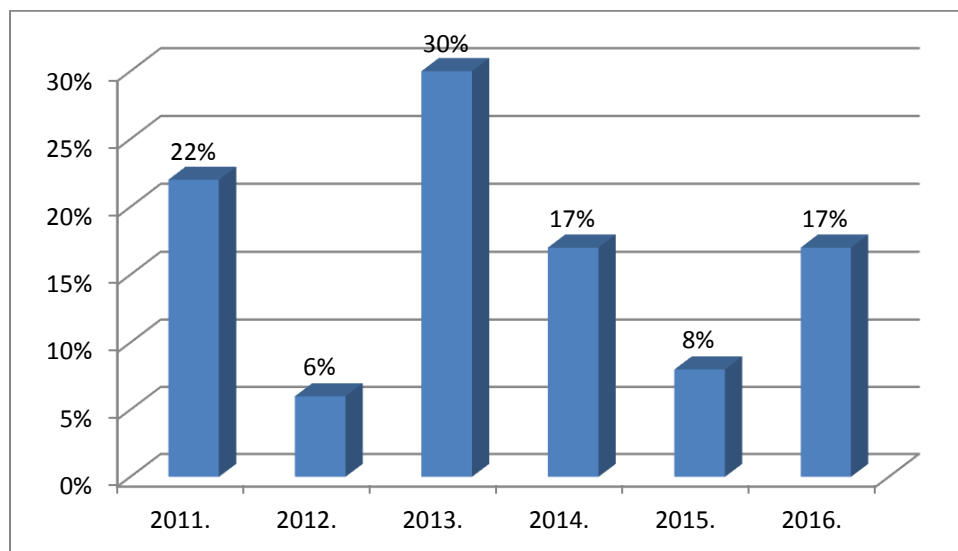
Na slici 3. prikazani su bolesnici s kongenitalnim cistama vrata podijeljeni prema dobi.



Slika 3. Bolesnici s kongenitalnim cistama vrata prikazani prema dobi

Slika 3 prikazuje podjelu bolesnika prema dobi. Od 0-20 godina bilo je 14 operiranih bolesnika (39%), od 21-40 godina 13 operiranih bolesnika (36%), od 41-60 godina 6 operiranih bolesnika (17%), te starijih od 60 godina 3 (8%) operiranih bolesnika. Najmlađi operirani bolesnik je imao dvije godine, a najstariji operirani bolesnik 84 godine.

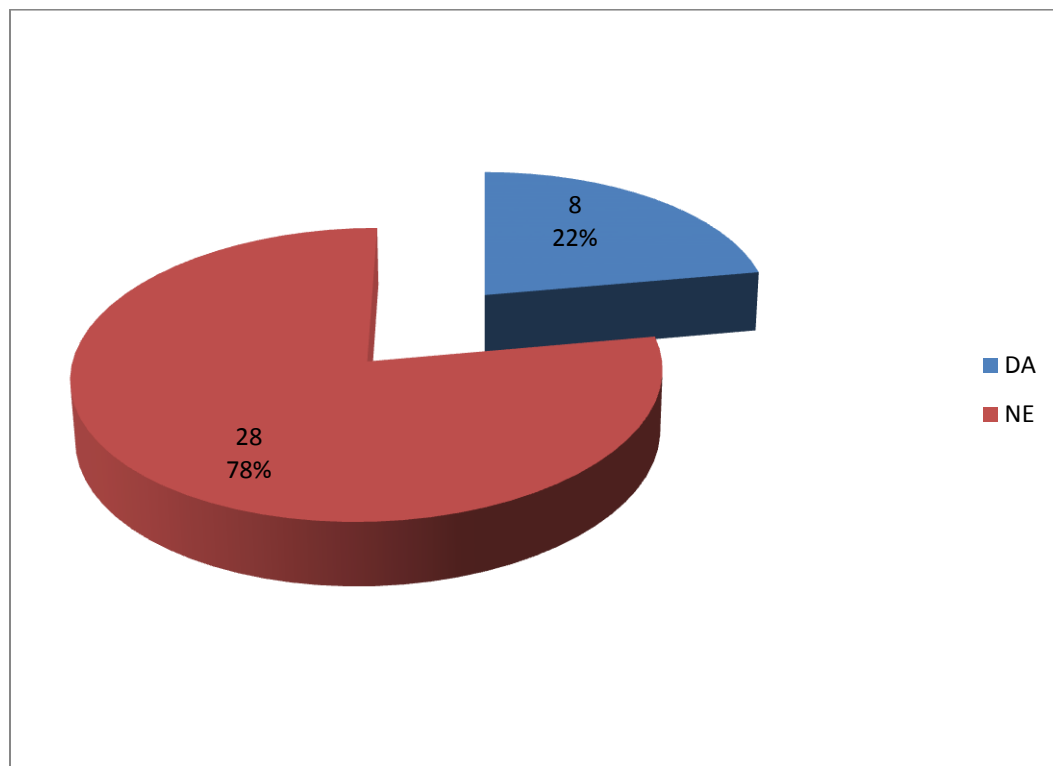
Na slici 4 prikazani su bolesnici s kongenitalnim cistama vrata po godini u kojoj je izvršen operativni zahvat.



Slika 4. Prikaz bolesnika s kongenitalnim cistama vrata po godini u kojoj je izvršen operativni zahvat

Slika 4 prikazuje podjelu bolesnika prema godini u kojoj je izvršen operativni zahvat kongenitalne ciste vrata. U 2011. godini je bilo 8 (22%) operiranih, u 2012. godini je bilo 2 (6%) operiranih, u 2013. godini je bilo 11 (30%) operiranih, u 2014. godini je izvršeno 6 (17%) operacija, u 2015. godini 3 (8%) operacije, te u 2016. godini je bilo 6 (17%) operiranih s kongenitalnim cistama vrata.

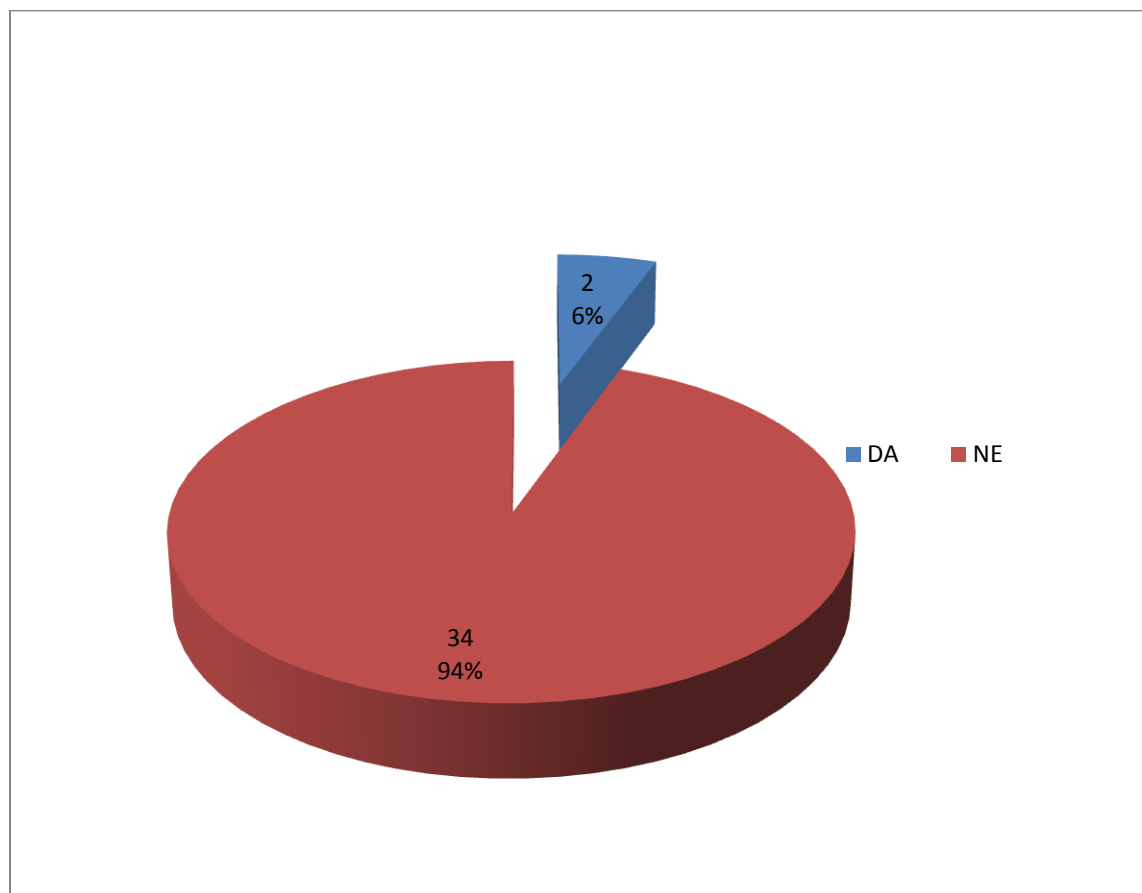
Slika 5 prikazuje sklonost bolesnika s kongenitalnim cistama vrata prema pušenju.



Slika 5. Prikaz bolesnika s kongenitalnim cistama vrata prema sklonosti pušenju

Slika 5 prikazuje sklonost pušenju bolesnika koji su operirani. Od 36 bolesnika, njih 28 (78%) su nepušači, dok je njih 8 (22%) pušači.

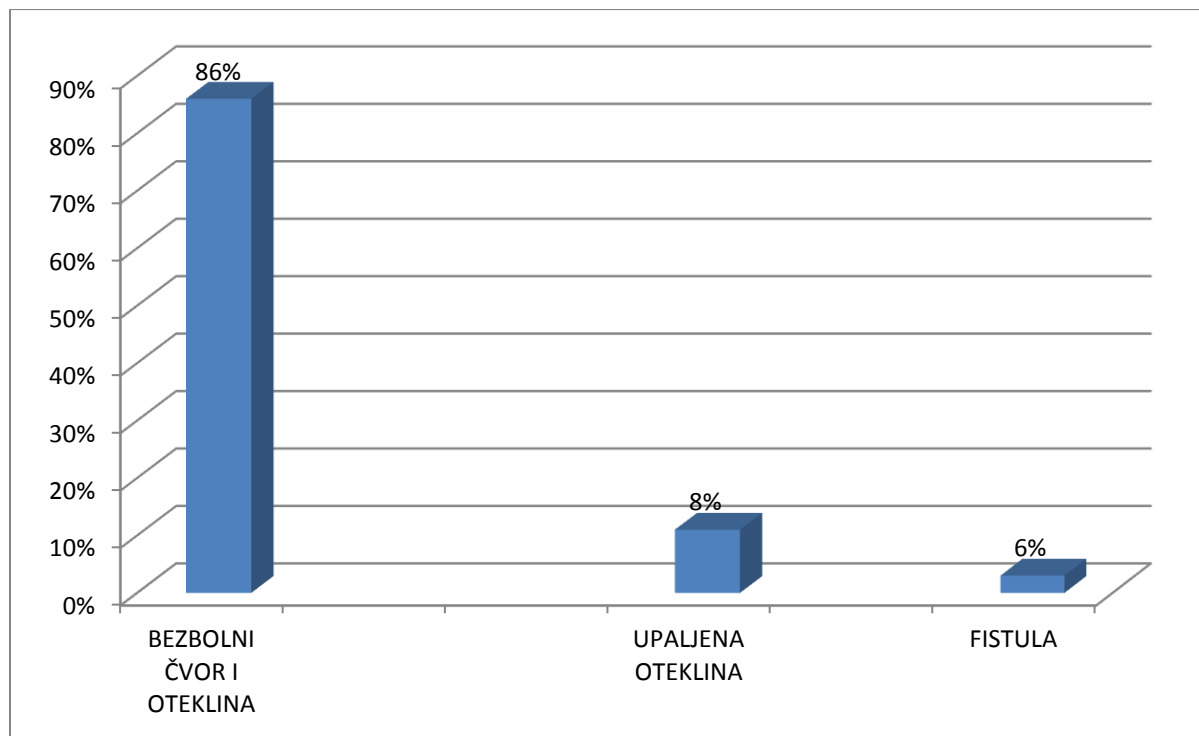
Slika 6 prikazuje bolesnike s kongenitalnim cistama vrata s obzirom na konzumaciju alkohola.



Slika 6. Prikaz bolesnika s kongenitalnim cistama vrata s obzirom na konzumaciju alkohola

Slika 6 prikazuje sklonost bolesnika s kongenitalnim cistama vrata s obzirom na konzumaciju alkohola. 34 bolesnika (94%) ne konzumira alkohol u svakodnevnom životu, dok njih 2 (6%) konzumira alkohol.

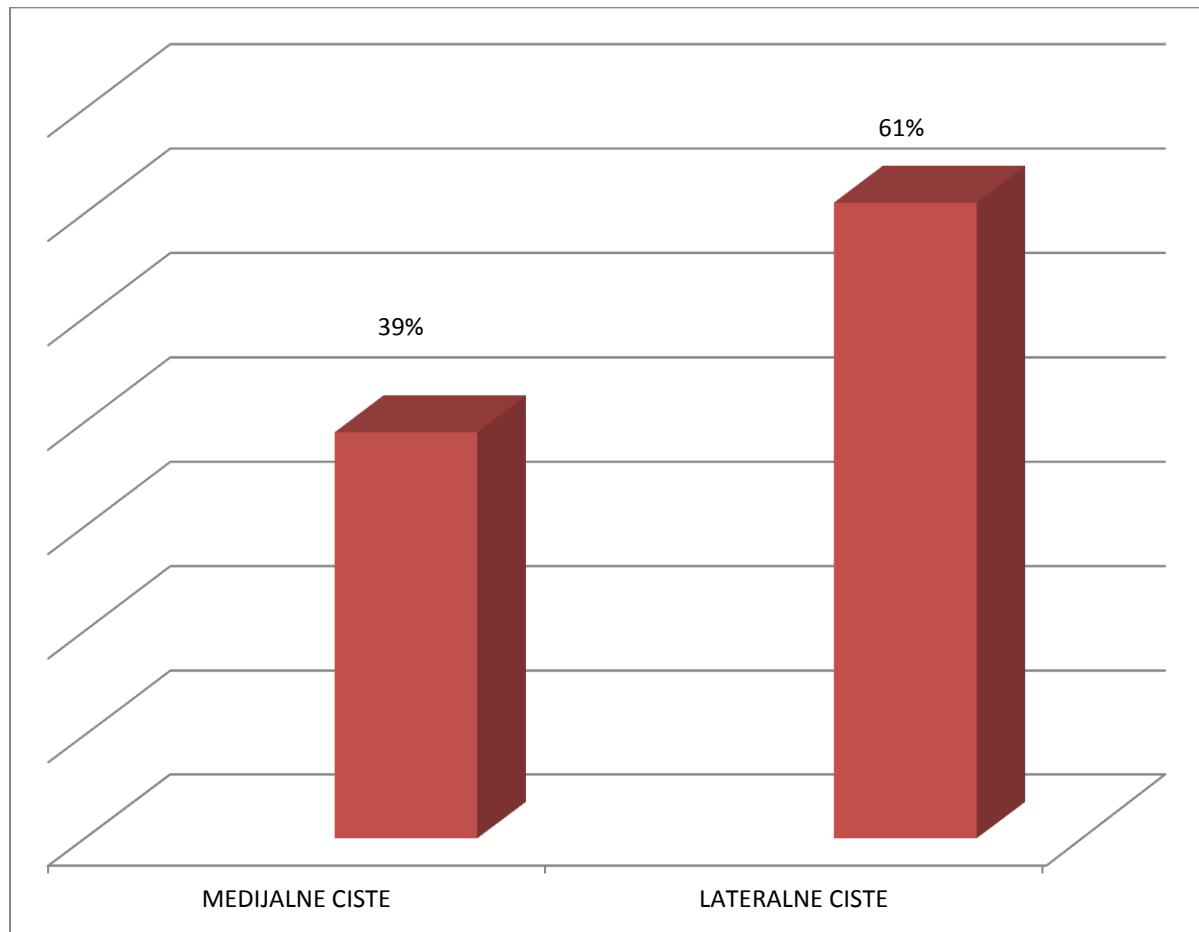
Na slici 7 prikazani su prijeoperativni simptomi kod bolesnika s kongenitalnim cistama vrata



Slika 7. prikazuje prijeoperativne simptome kod bolesnika s kongenitalnim cistama vrata

Slika 7 prikazuje prijeoperativne simptome kod bolesnika koji su operirali ciste vrata. Kod njih 31 (86%) simptom je bio bezbolni čvor i oteklina na vratu. Kod 3 bolesnika (8%) javila se bolna, upaljena oteklina. Kod 2 bolesnika (6%) javila se fistula.

Slika 8 prikazuje medijalne i lateralne ciste vrata.

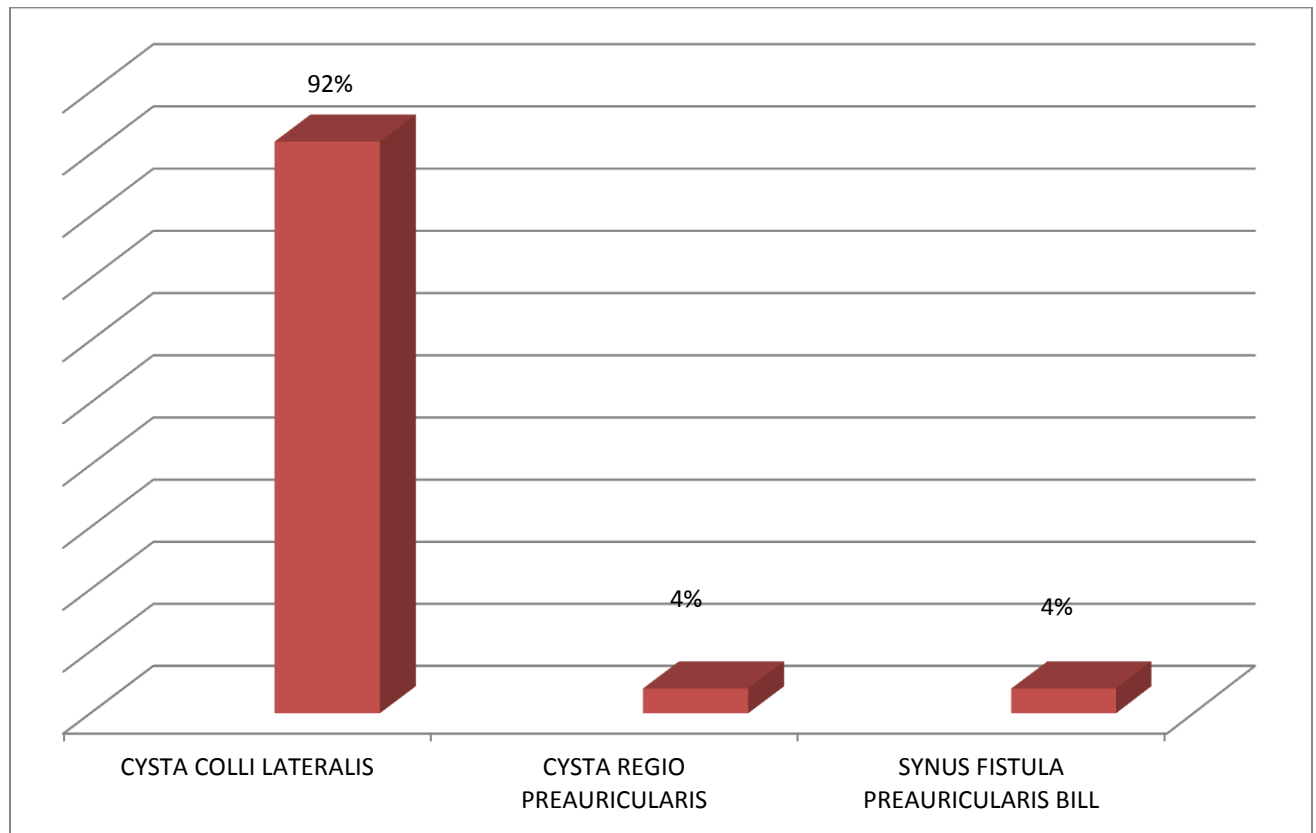


Slika 8. Prikaz bolesnika s medijalnim i lateralnim cistama vrata.

Slika 8 prikazuje da je 14 bolesnika (39%) imalo medijalnu cistu vrata, dok je 22 bolesnika (61%) imalo lateralnu cistu vrata.



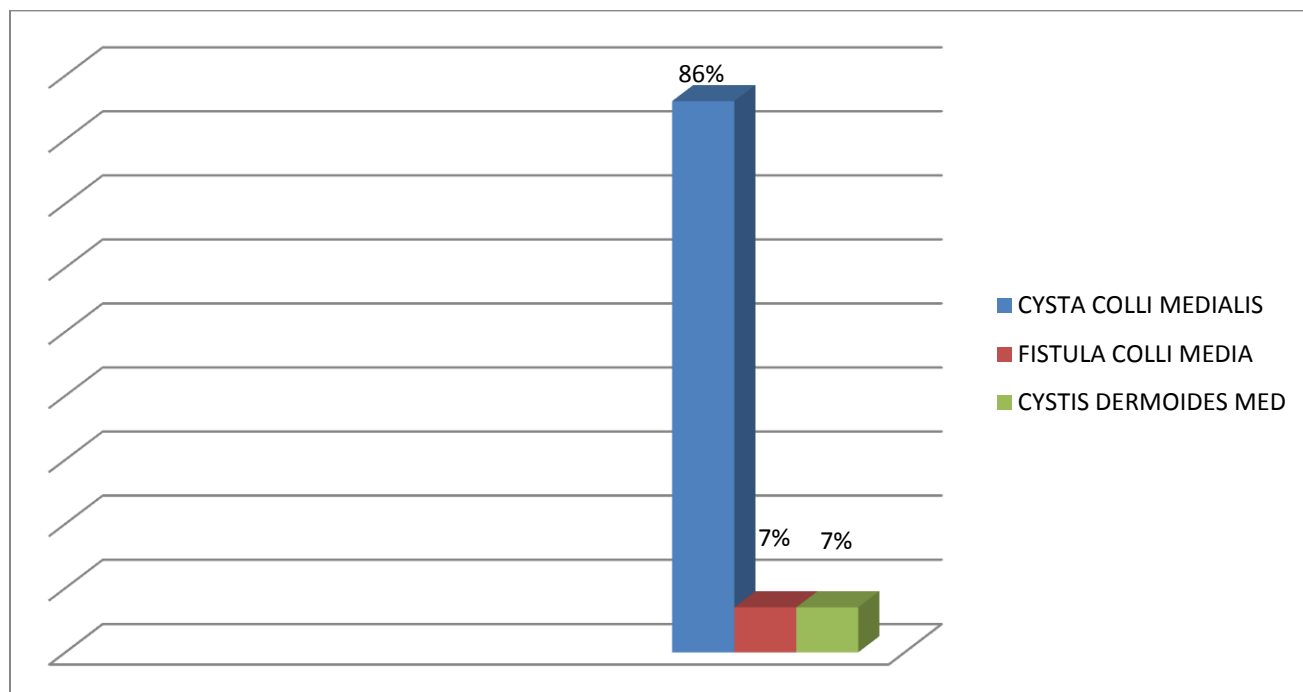
Slika 9 prikazuje bolesnike s lateralnom cistom vrata.



Slika 9. Raspodjela bolesnika s lateralnom cistom vrata

Slika 9 prikazuje 22 bolesnika s lateralnom cistom vrata. Od toga broja 20 (92%) je bolesnika imalo lateralnu cistu na vratu, dok je 1 bolesnik (4%) imao preaurikularnu cistu, 1 (4%) bolesnik imao je obostrani preaurikularni sinus s fistulom.

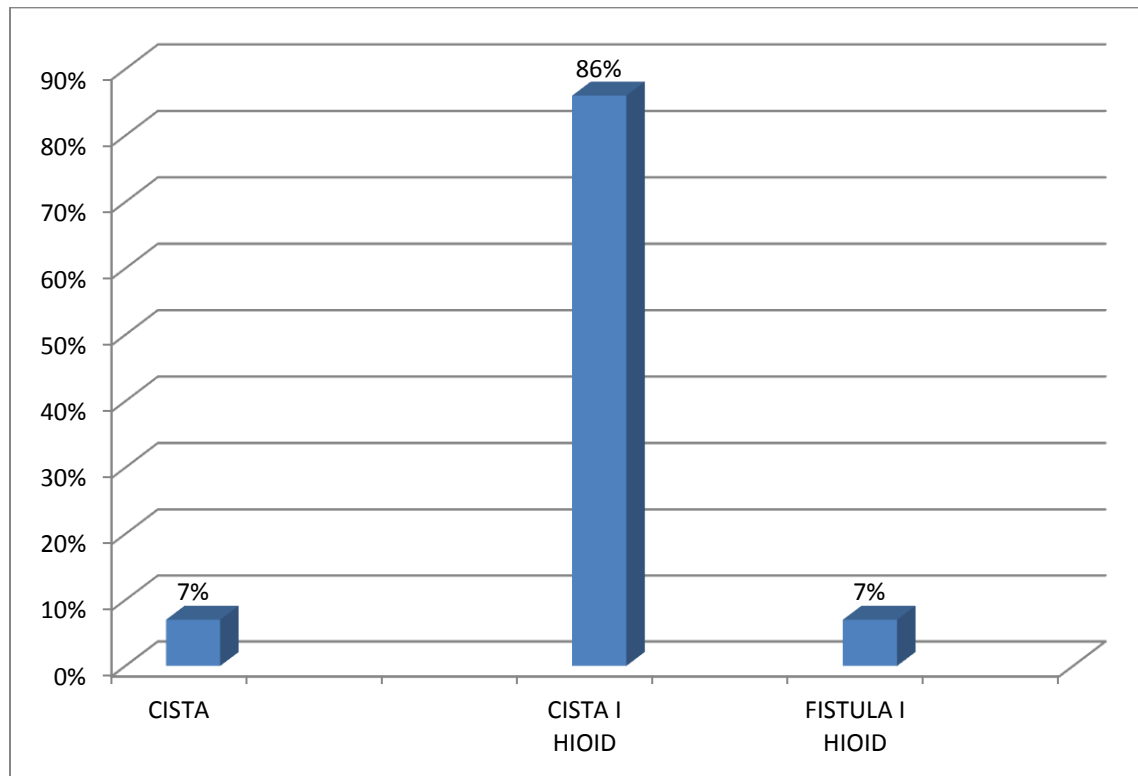
Slika 10 prikazuje bolesnike s cistom vrata u medijalnoj regiji vrata.



Slika 10 . Bolesnici s medijalnim cistama vrata

Na slici 10 prikazano je 14 bolesnika s tvorbom u medijalnoj liniji vrata. Dvanaest bolesnika (86%) su imali medijalnu cistu vrata, 1 bolesnik (7%) je imao tireoglosnu fistulu, te 1 bolesnik (7%) koji je imao dermoidnu cistu u medijalnoj liniji vrata.

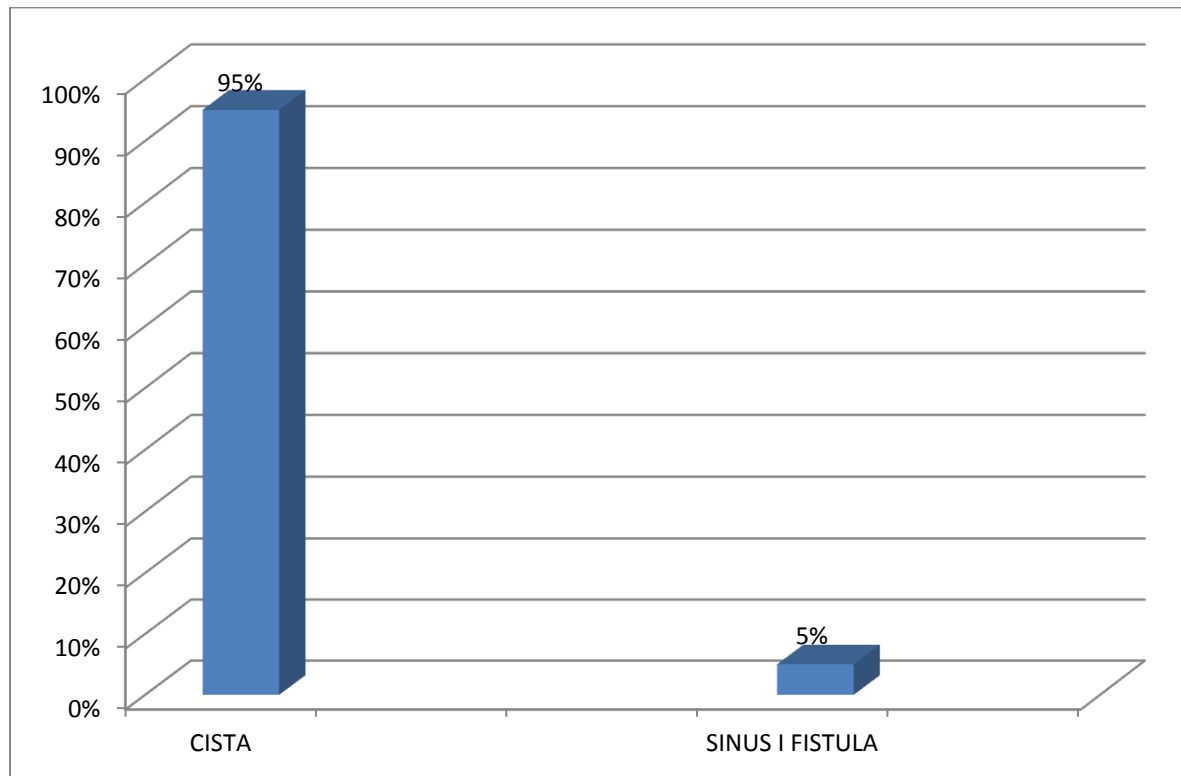
Na slici 11 prikazane su vrste operacije kod bolesnika s medijalnim cistama vrata.



Slika 11. Vrste operativnih zahvata učinjene kod bolesnika s medijalnim cistama vrata

Slika 11 prikazuje vrstu operativnog zahvata kod bolesnika s medijalnim cistama vrata. Kod 1 (7%) bolesnika napravljena je ekstirpacija ciste. Kod njih 12 (86%) napravljena je ekstirpacija ciste uz resekciju trupa hioidne kosti, te kod 1 (7%) bolesnika odstranila se fistula i napravljena je resekcija trupa hioidne kosti.

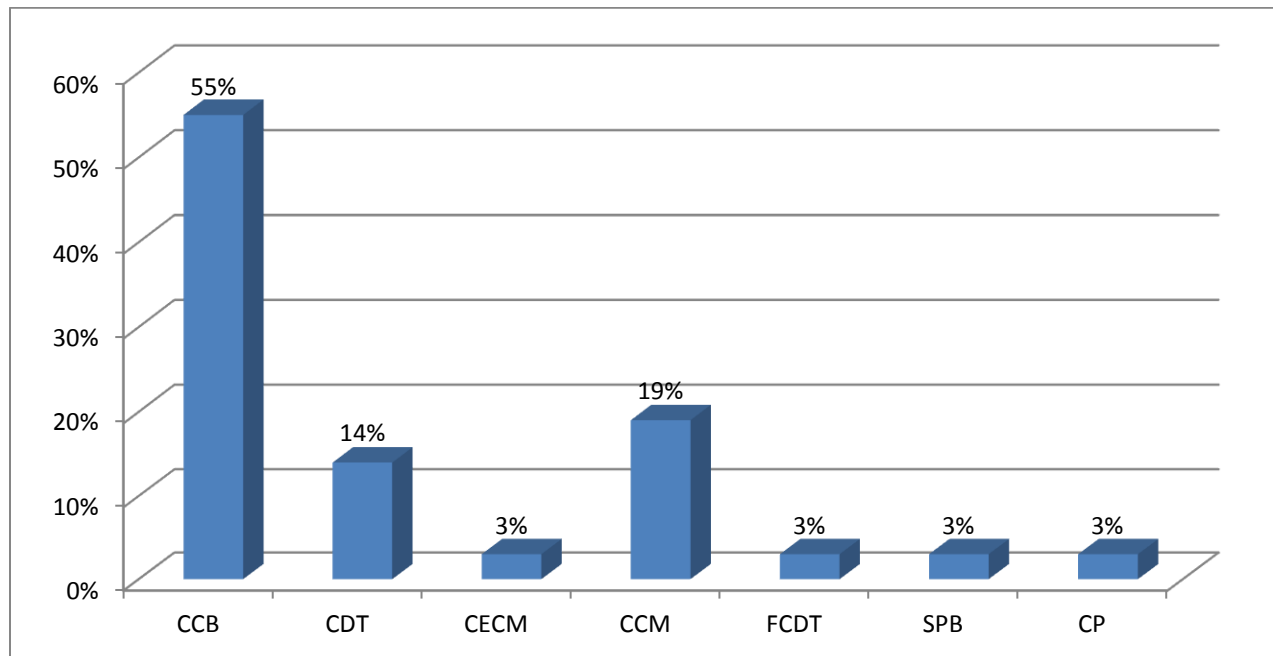
Na slici 12 prikazane su vrste operacija kod bolesnika s lateralnim cistama vrata.



Slika 12. Vrste operativnih zahvata učinjenih kod bolesnika s lateralnim cistama vrata

Slika 12 prikazuje vrstu operativnog zahvata kod bolesnika s lateralnim cistama vrata. Kod 21-og(95%) bolesnika, napravljena je ekstirpacija ciste, te kod 1 (5%) bolesnika je odstranjen obostrani sinus s fistulom. Radilo se o bolesniku s obostranom preaurikularnom cistom.

Na slici 13 su prikazane tvorbe nastale tijekom embrionalnog razdoblja koje su razvrstane po patohistološkim dijagnozama.

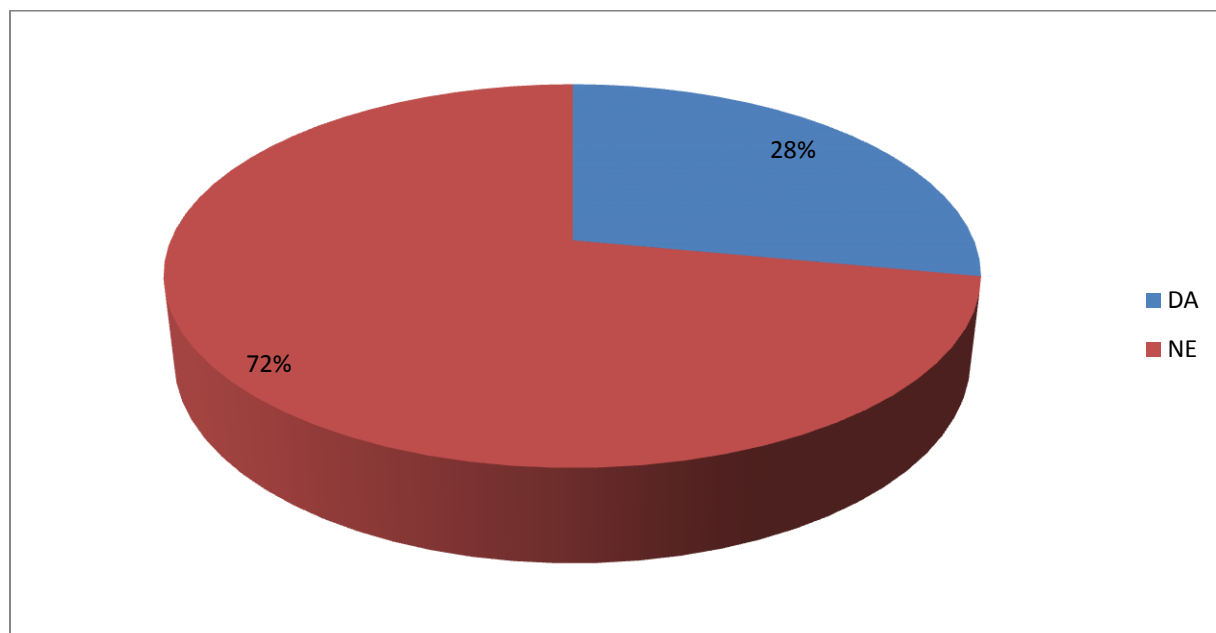


Slika 13. Prikaz tvorbi nastalih tijekom embrionalnog razdoblja razvrstane po patohistološkim dijagnozama

Slika 13 prikazuje tvorbe prema patohistološkom nalazu. 20 bolesnika (55%) je imalo branhiogenu cistu vrata (CCB). Jedan bolesnik (3%) je imao preaurikularnu cistu (CP), a jedan bolesnik (3%) je imao obostrani preaurikularni sinus s fistulom (SPB).

Pet bolesnika (14%) je imalo tireoglosalne ciste (CDT), sedam bolesnika (19%) je imalo patohistološki medijalne ciste vrata (CCM), što ukupno čini 12 (33%) bolesnika s medijalnom cistom vrata. Jedan bolesnik (3%) je imao epidermoidnu medijalnu cistu vrata (CECM). Jedan bolesnik (3%) je imao tireoglosnu fistulu vrata (FCDT), Kod svih bolesnika prijeoperativnom citološkom punkcijom potvrđena je cistična tvorba na vratu.

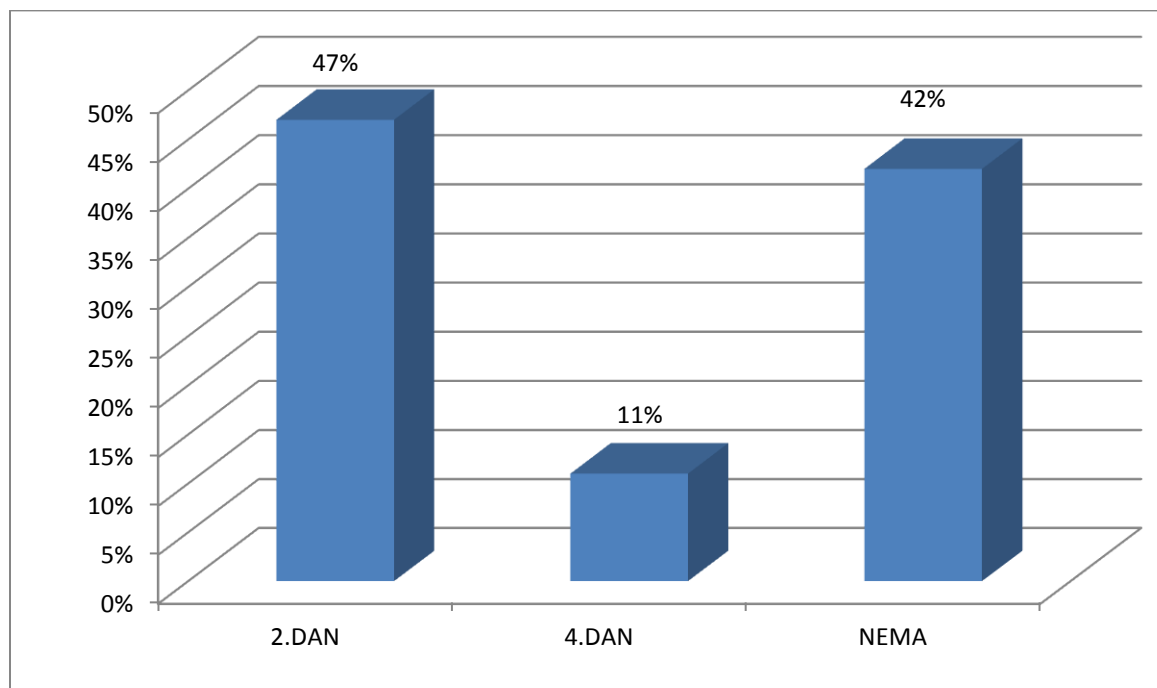
Na slici 14 prikazana je primjena antibiotičke terapije kod bolesnika s kongenitalnim cistama vrata.



Slika 14. Prikaz primjene antibiotičke terapije kod bolesnika s kongenitalnim cistama vrata

Slika 14 prikazuje primjenu antibiotičke terapije kod bolesnika s cistama vrata. Njih 26 (72%) nije dobivalo antibiotičku terapiju, dok je njih 10 (28%) dobivalo antibiotičku terapiju.

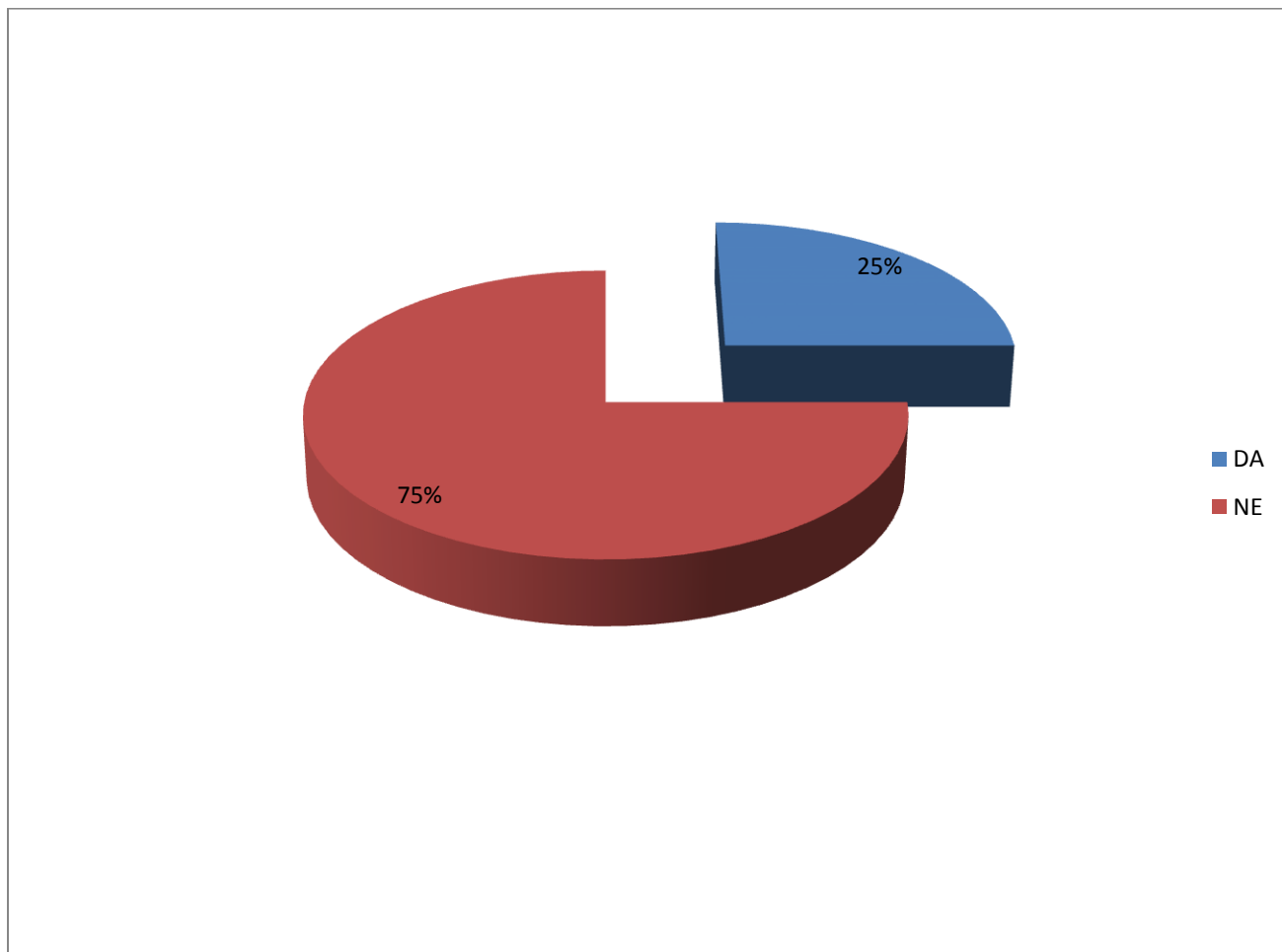
Slika 15 prikazuje trajanje drenaže kod bolesnika s kongenitalnim cistama vrata



Slika 15. Prikaz trajanja drenaže kod bolesnika s kongenitalnim cistama vrata

Slika 15 prikazuje duljinu trajanja drenaže. Kod 17 bolesnika (47%) drenaža je trajala 2 dana. Kod 4 bolesnika (11%) drenaža je trajala 4 dana, dok kod 15 bolesnika (42%) nije bilo drenaže. Kod svih bolesnika šavovi su odstranjeni od osmog do četrnaestog poslijeoperativnog dana. Od komplikacija kod jednog bolesnika javila se poslijeoperativna infekcija rane, a kod drugog bolesnika serom u rani. Kod niti jednog bolesnika u promatranom razdoblju nije došlo do recidiva odstranjene ciste vrata.

Na slici 16 prikazan je broj bolesnika s prijeoperativnom upalom kod kongenitalnih cističnih tvorbi.

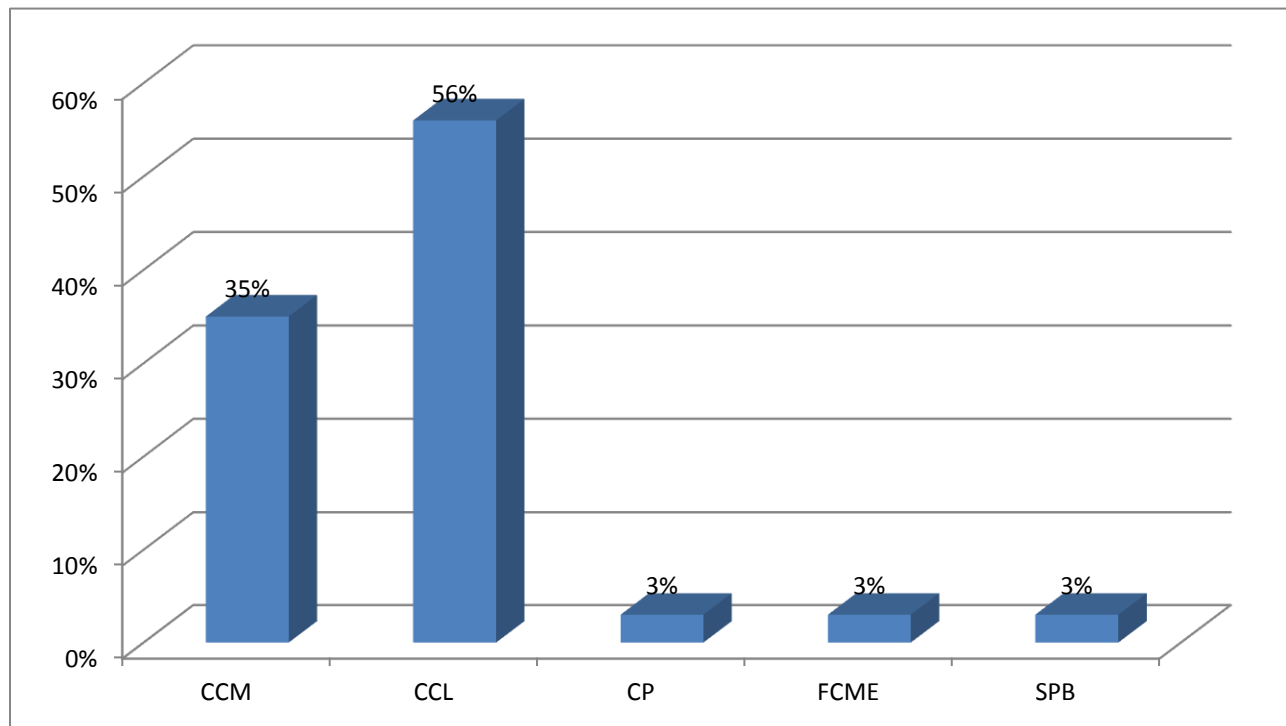


Slika 16. Prikaz broja bolesnika s prijeoperativnom upalom kod kongenitalnih cističnih tvorbi

Slika 16 prikazuje broj bolesnika s prijeoperativnom upalom ciste. 27 bolesnika (75%) nije imalo upalu tvorbe prije operacije. Devet bolesnika (25%) je imalo znakove upale prijeoperativno.



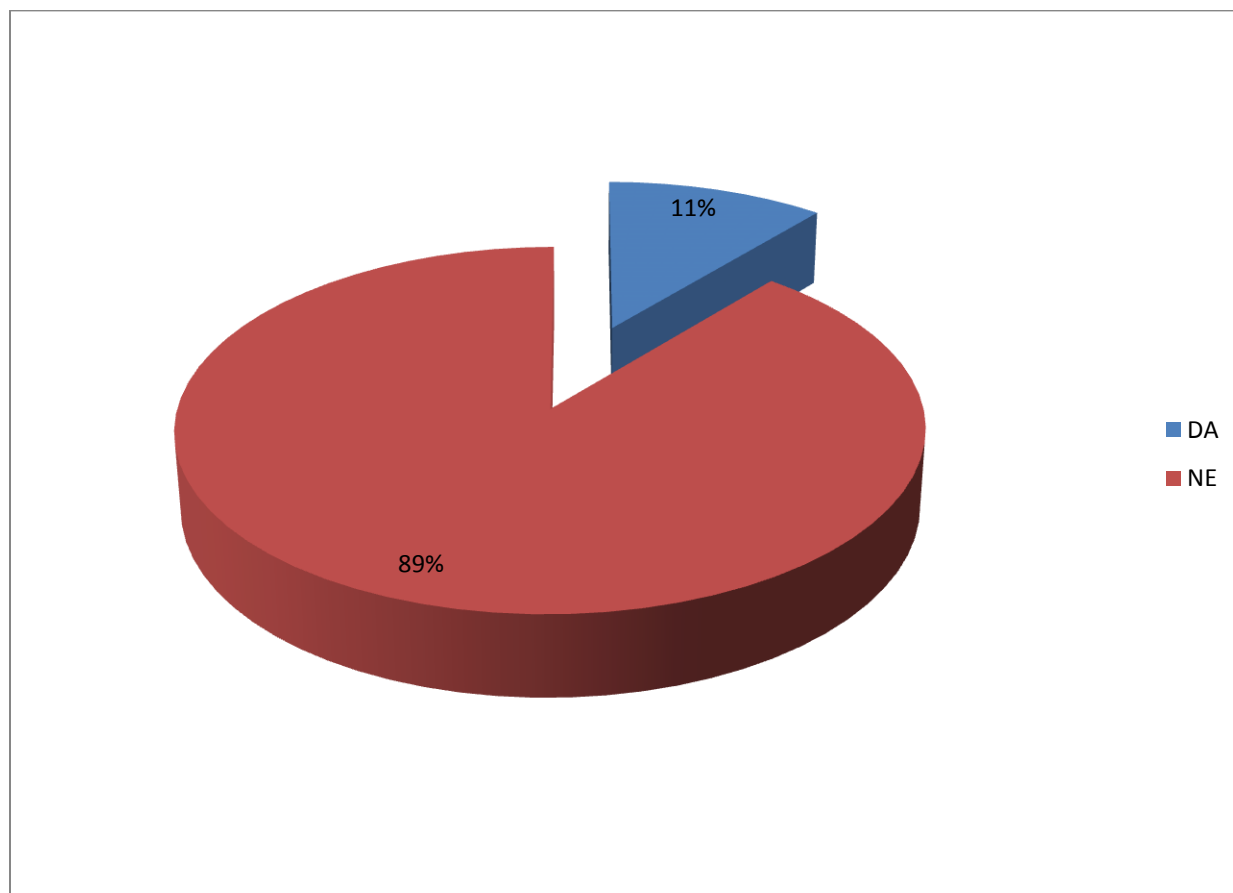
Na slici 17 su prikazane cistične tvorbe prema kliničkoj dijagnozi



Slika 17. Cistične tvorbe prema kliničkoj dijagnozi

Slika 17 prikazuje tvorbe vrata prema kliničkoj dijagnozi. Kod 13 (35%) bolesnika klinički je postavljena dijagnoza je medijalne cista vrata (CCM). Kod 1 bolesnika (3%) klinička dijagnoza je bila medijalna vanjska fistula vrata (FCME). Lateralne ciste vrata (CCL) su klinički bile prisutne kod 20 bolesnika (56%). Kod 1 bolesnika (3%) se po kliničkoj dijagnozi radilo o preaurikularnoj cisti (CP), te kod 1 bolesnika o preaurikularnom sinusom s fistulom obostrano (SPB.).

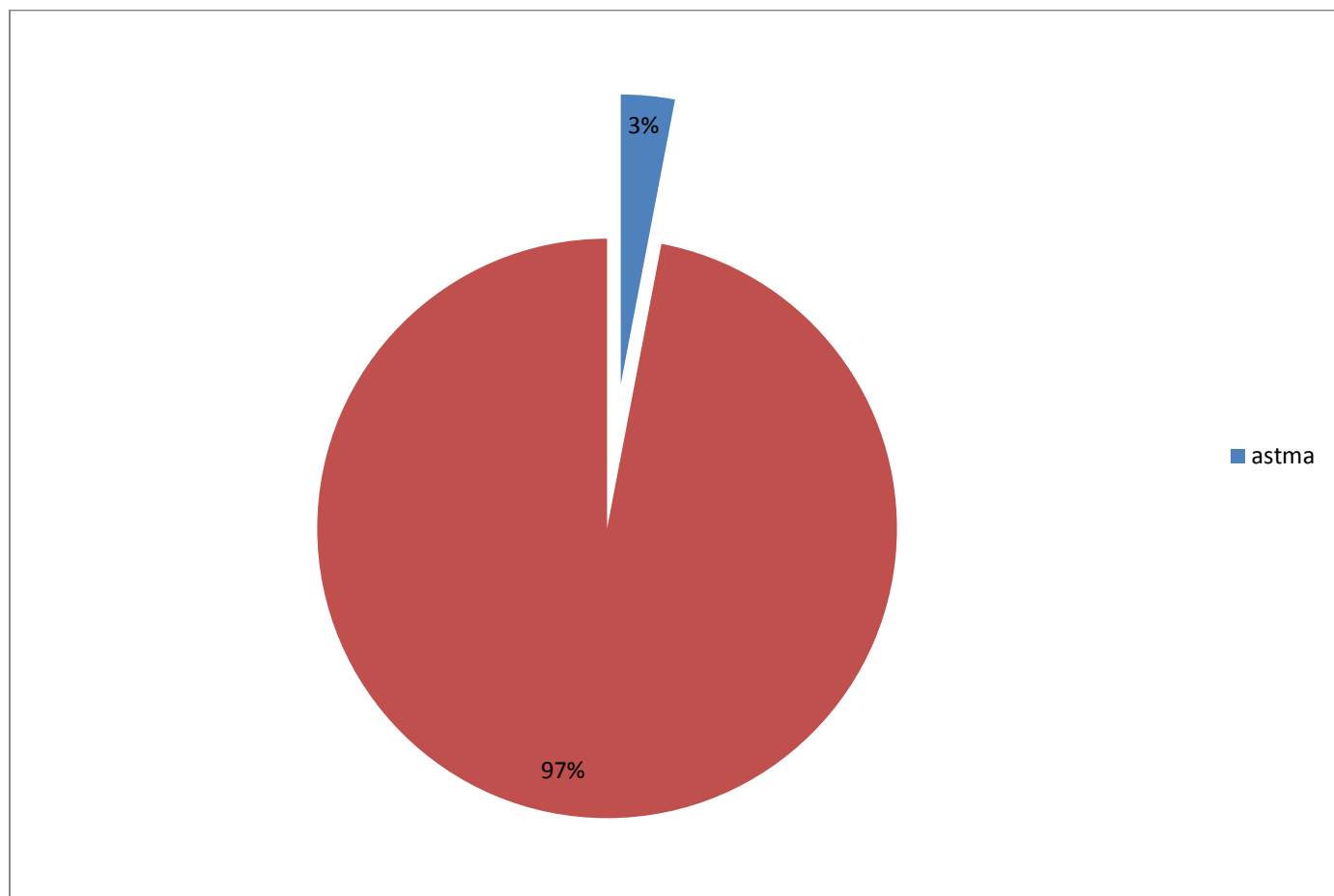
Slika 18 prikazuje broj prijeoperativno napravljenih MSCT-a.



Slika18. Prikaz MSCT napravljenih prijeoperativno

Slika 18 prikazuje broj napravljenih MSCT kod bolesnika prije operacije. Njih 4 (11%) je napravilo MSCT prijeoperativno, dok njih 32 (89%) nije napravilo MSCT prije operacije. Kod svih bolesnika s kongenitalnim promjenama na vratu učinjen je UTZ kojim je i postavljena prijeoperativna dijagnoza bolesti.

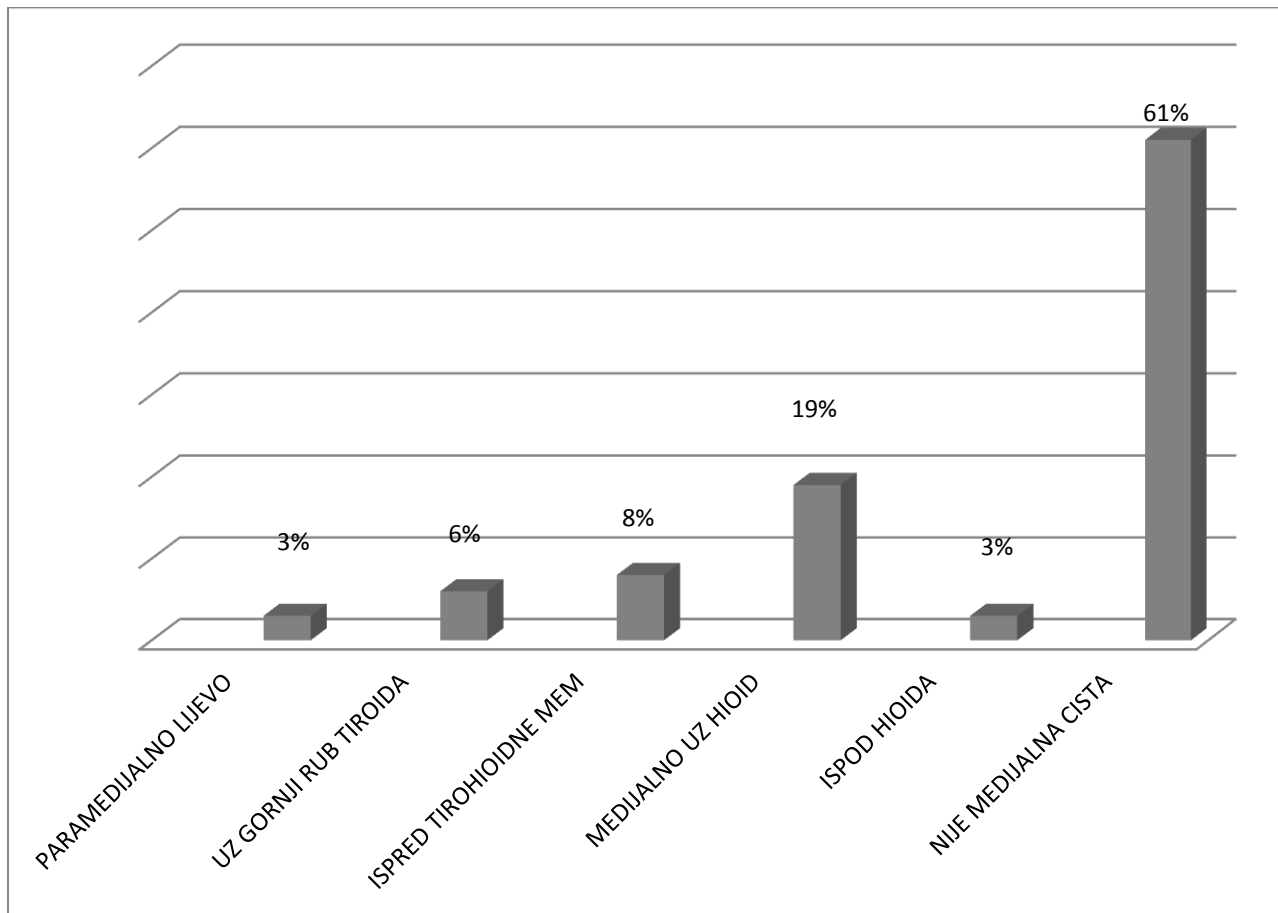
Na slici 19 prikazane su kronične bolesti kod bolesnika s kongenitalnim cistama vrata



Slika19. Prikaz kroničnih bolesti kod bolesnika s kongenitalnim cistama vrata

Slika 19 prikazuje kronične bolesti kod bolesnika operiranih od kongenitalnih cista vrata. Samo 1 bolesnik (3%) je imao u anamnezi astmu kao kroničnu bolest, dok kod 35 bolesnika (97%) nije bilo kroničnih bolesti u anamnezi.

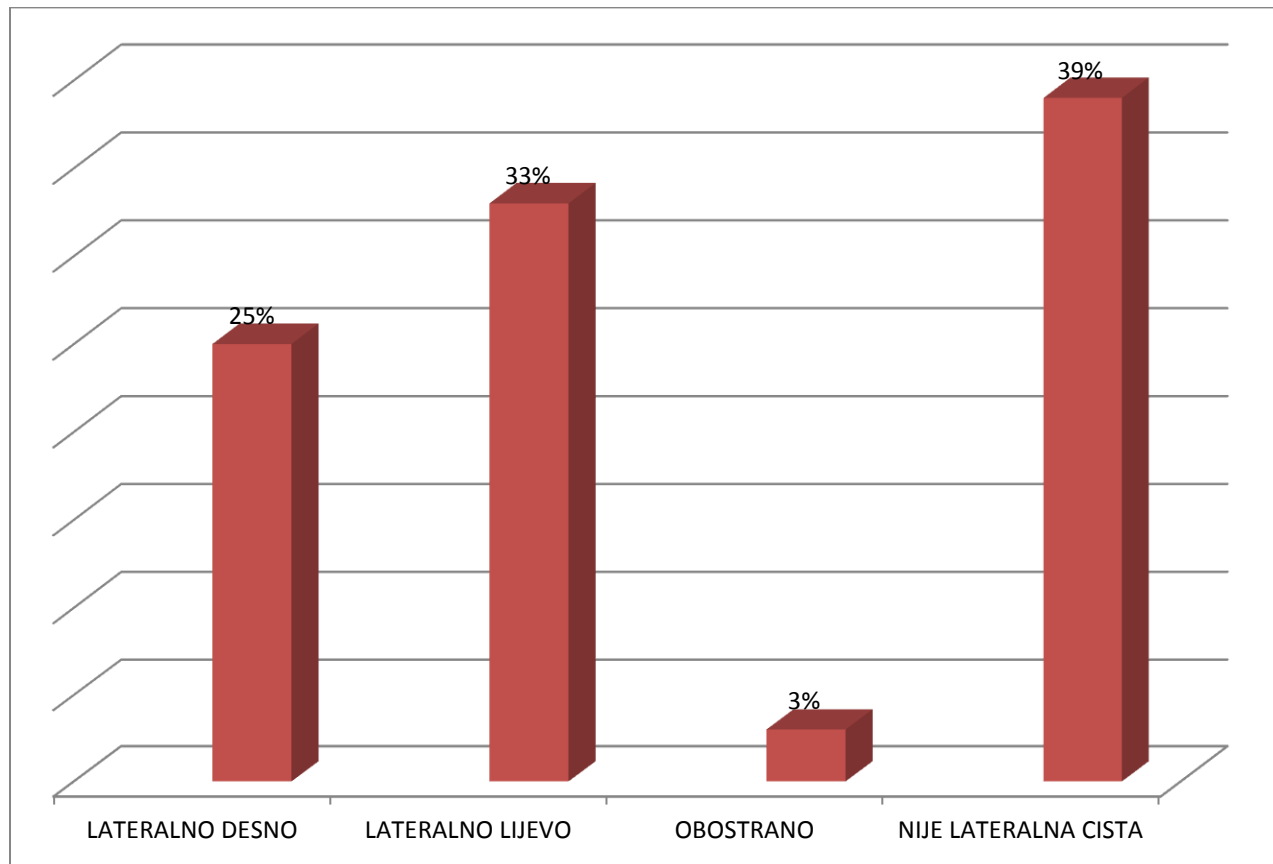
Na slici 20 prikazane su lokalizacije medijalnih cista vrata.



Slika 20. Prikaz lokalizacije medijalnih cista vrata

Slika 20 prikazuje lokalizaciju medijalnih cista vrata. Kod 1 (3%) operiranog bolesnika cista je smještena paramedijalno lijevo. Uz gornji rub tiroida, cista se nalazila kod 2 (6%) bolesnika. Kod 3 (8%) bolesnika, ciste su se nalazile ispred tirohoidne membrane. Medijalno uz hioid su bile prisutne kod 7 (19%) pacijenata. Kod 1 (3%) pacijenta, cista se nalazila ispod hioida, dok kod 22 (64%) pacijenata nisu medijalne ciste vrata.

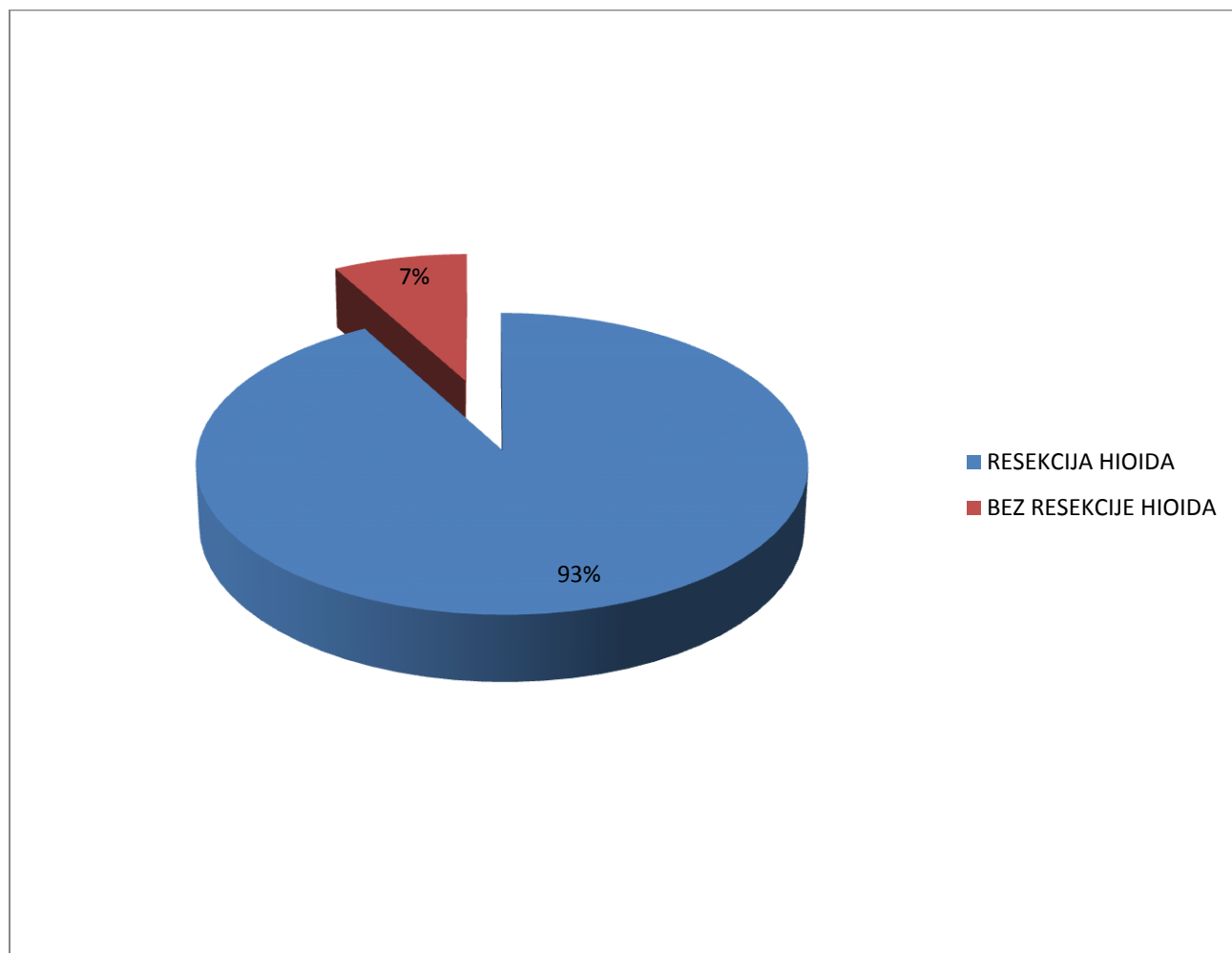
Slika 21 prikazuje lokalizacije lateralnih cista vrata



Slika 21. Prikaz lokalizacije lateralnih cista vrata.

Slika 21 prikazuje lokalizaciju lateralnih cista vrata. Kod 9 operiranih (25%) cista je bila smještena lateralno desno, a kod 12 operiranih (33%) cista je bila smještena lateralno lijevo. Kod 1 bolesnika (3%) imamo obostrani preaurikularni sinus s fistulom. Kod 14 bolesnika (39%) nije bilo riječ o lateralnoj cisti.

Na slici 22 prikazane su operacije medijalne ciste s resekcijom hioida i bezresekcije hioida.



Slika 22. Prikaz resekcije hioida kod medijalnih cisti vrata.

Slika 22 prikazuje da je kod 13 (93%) pacijenta uz ekstirpaciju ciste, učinjena i resekcija trupa hioidne kosti, dok kod 1 (8%) pacijenta nije učinjena resekcija hioidne kosti.

## 8. Rasprava

Prirođene ili stečene ciste na vratu spadaju u skupinu kongenitalnih anomalija. Najčešće prirođene anomalije vrata su: tireoglosalne ciste i epidermoidne ciste koje se javljaju u medijalnoj regiji vrata te branhialne ciste koje su smještene lateralno. (8) Branhijalne ciste obuhvaćaju širi pojam od lateralnih cisti vrata i nastaju kao poremećaji srašćavanja u prvom do četvrtom škržnom luku. Ciste nastale poremećajem srašćavanja u drugom, trećem i četvrtom škržnom luku čine lateralne ciste vrata. Ciste prvog škržnog luka javljaju se na licu oko uške i u našem istraživanju javile su se kod 2 od 22 (9%) bolesnika s lateralnom cistom. Preostale lateralne ciste njih 91% javile su se kao poremećaji drugog, odnosno trećeg škržnog luka, što odgovara navodima iz literature. (8) U našem istraživanju nismo zabilježili niti jednu cistu četvrtog škržnog luka, koje su i inače iznimno rijetke. Kod jednog bolesnika s cistom prvog škržnog luka javila se i fistula. Interesantno je da se kod istoga bolesnika promjena nalazila obostrano. Lateralne ciste vrata u pravilu su jednostrane, a iznimno mogu biti i obostrane, kod nešto manje od 2% bolesnika. (11)

Medijalne ciste vrata nastaju bilo gdje na putu srašćavanja tireoglosnog duktusa, od foramena cecuma na bazi jezika, do prednje regije vrata gdje se normalno nalazi štitnjača. U suprotnosti s prethodnim istraživanjem, provedenim u našoj ustanovi (19), u kome su prevladavali bolesnici s medijalnom cistom vrata, u ovom ispitivanom razdoblju, prevladavali su bolesnici s lateralnom cistom vrata. Od 14 bolesnika s medijalnom cistom vrata u ovom istraživanju kod njih 86% histološki se radilo medijalnoj cisti vrata. Ovaj podatak odgovara rezultatima dobivenim u prethodnom petogodišnjem razdoblju provedenim u našoj ustanovi. (19) Kod jednog bolesnika histološki je potvrđena dermoidna cista medijalne regije vrata, a kod jednog bolesnika radilo se o fistuli u srednjoj regiji vrata. Kod svih bolesnika, osim bolesnika s dermoidnom cistom vrata u ovoj operaciji učinjena je resekcija hioidne kosti.

Anamnestički podaci i kompletan fizikalni pregled, koji uključuje palpaciju vrata i fiberskopiju ždrijela i grkljana, najvažniji je za postavljanje dijagnoze bolesti. Palpacija vrata pokazati će bezbolnu tvorbu, različite čvrstoće, pomična u odnosu na podlogu, smještena u medijalnoj, odnosno u lateralnoj regiji vrata kada se radi o lateralnim cistama vrata. Lateralne ciste vrata uglavnom su lokalizirane ispred prednjeg ruba SCM-a. Lokalizacija ciste na vratu nam pomaže u postavljanju ispravne dijagnoze kongenitalne tvorbe na vratu. Znatno rjeđe mogu se javiti

bolesnici bez cistične promjene, ali s uočljivom fistulom. U našem istraživanju takvih je ispitanika bilo manje od 6%.

Kongenitalne ciste vrata obično sporo rastu i izazivaju simptome tek kada se povećaju ili inficiraju. (18) Uz fizikalni pregled i fibroskopiju neophodna je UTZ pretraga vrata kao i citološka punkcija tvorbe. U našem istraživanju, navedene metode pretrage, UTZ i citološka punkcija, pokazale su izuzetnu točnost u postavljanju konačne dijagnoze bolesti. Kod nekih bolesnika može se napraviti i MSCT pretraga vrata, osobito u slučaju kada se tvorba ne može u potpunosti prikazati ultrazvučnom pretragom (18). Među našim bolesnicima kod četiri bolesnika (11%) je bilo potrebno napraviti dodatnu MSCT pretragu prijeoperativno.

Prema rezultatima ovog istraživanja nešto veći broj operiranih bile su žene (53%).

Kongenitalne cistične tvorbe mogu nastati u svakoj životnoj dobi, pa i kod osoba u dobi preko 60 ili 70 godine života (11). Najveći broj operiranih u našem istraživanju je bilo u dobi do 20 godine života, gotovo 40%. U starijim dobnim skupinama broj oboljelih postupno opada, da bi najmanje bolesnika bilo u dobi iznad 60 godina života. Najmlađi operirani bolesnik imao je dvije godine, a najstariji je bio u dobi od 84 godine koji je imao recidivirajuće upale lateralne ciste vrata. Lateralne ciste vrata su nerijetko sklone upali. Oko četvrtine bolesnika s kongenitalnim cističnim promjenama imalo je prijeoperativno upalu ciste. Ovaj podatak varira od ispitivanja do ispitivanja i u prethodnom petogodišnjem ispitivanju iznosio je 15%. (19)

U istraživanju koje je provedeno u Općoj bolnici Zadar u razdoblju od 2006. - 2011. godine (19) kod 10% bolesnika nakon operativnog zahvata medijalne ciste vrata javio se recidiv bolesti i to uglavnom unutar godinu dana nakon operacije. Za razliku od toga ispitivanja u našem sadašnjem istraživanju nije zabilježen nijedan bolesnik s recidivom bolesti. Prvenstveni razlog recidiva u prethodnom ispitivanom razdoblju, bilo je to što kod bolesnika s recidivom, nije bila učinjena resekcija trupa hoidne kosti tijekom odstranjenja medijalne ciste vrata. (19)

Kod jednog bolesnika kao poslijeoperativna komplikacija javila se infekcija rane, a kod drugog bolesnika nakon operativnog zahvata pojavio se serom. Komplikacije u kirurgiji medijalnih i lateralnih cista vrata su moguće i najčešće obuhvaćaju uz infekciju rane, recidive nakon operacije medijalnih cista vrata, a kod operacija lateralnih cista vrata mogu imati za posljedicu tranzitornu ili permanentu povredu desetog, jedanaestog, dvanaestog moždanog živca te povredu velikih krvnih žila. (20)



## 9. Zaključci

- Među kongenitalnim cistama dominiraju lateralne ciste;
- Vodeći prijeoperativni simptom kod većine bolesnika je bio bezbolni čvor na vratu, iznimno se može javiti fistula kao prvi simptom;
- Preko 90% lateralnih cista javile su se kao poremećaji drugog, odnosno trećeg škržnog luka;
- Kod 1% bolesnika lateralna cista se javila obostrano kao preaurikularna cista;
- Kod gotovo 90% bolesnika patohistološkom dijagnozom potvrđena je medijalna cista vrata, kod dva bolesnika radilo se o epidermoidnoj cisti i o fistuli;
- Uz fizikalni pregled i fiberskopiju, nedvojbeno je vrijednost ultrazvuka i citološke punkcije u postavljanju dijagnoze bolesti;
- Kod četvrtine bolesnika prijeoperativno je došlo do upale kongenitalne cistične tvorbe;
- Od komplikacija, kod jednog bolesnika javila se poslijeoperativna infekcija rane, a kod drugog bolesnika serom u rani;
- Kod niti jednog bolesnika nije došlo do recidiva odstranjene ciste.

## 10. Literatura

1. Špralja V, Ćuk D, Kongenitalne ciste i fistule vrata liječene na Odjelu za bolesti uha, nosa i grla Opće bolnice Osijek od 1980. do 1985. MedVjesn 1987;19 (3): 113-116.
2. <http://www.kbco.hr/wp-content/uploads/2016/11/MEDIJALNA-CISTA-VRATA.pdf>
3. <https://reference.medscape.com/article/1968303-overview#showall>
4. Kohan JE, Wirth GA, AnatomyoftheNeck, ClinicPlastSurg 2014; 41(1):1–6.
5. <https://www.kenhub.com/en/library/anatomy/muscles-of-the-neck-an-overview>
6. Keros P, Andreis I, Gamulin M, Anatomija i fiziologija:priručnik za učenike srednjih medicinskih škola, 2.izdanje, Školska knjiga, Zagreb 1996., 41-42.
7. Meier DJ, Grimmer JF, Evaluationand Management ofNeckMassesinChildren, Am FamPhysician, 2014;89(5):353-358.
8. Markov Glavaš D, Sokolić Ž., Tvorbe glave i vrata u djece, Hrvatska proljetna pedijatrijska škola, XXXIV. Seminar, Split, 2017.
9. Randolph GW, Carty SE, Chen W, Throglossalductcystsandectopicthyroid. <https://www.uptodate.com>
10. Tewlik TL, CongenitalMalformationsoftheNeck. <https://emedicine.medscape.com/article/837477-overview#a3>
11. Grabovac S, Grabovac Đ, Rafaj B i sur., Kasno javljanje obostrane branhijalne ciste vrata. Medic fluminen 2017;53 (1):101-105
12. Emerick K, Deschler DG, Kunins L, Differentialdiagnosisof a neckmass, [www.uptodate.com](http://www.uptodate.com)
13. Krajina Z i suradnici, Dječja otorinolaringologija, Školska knjiga, Zagreb 1998, 210-211
14. Brown RE, Harave S, Diagnosticimagingofbenignandmalignantneckmassesinchildren—a pictorialreview, QuantImaging Med Surg. 2016; 6(5): 591–604.
15. Smith JC, Meyers AD, etal.,NeckCystsTreatment& Management, <https://emedicine.medscape.com/article/848730-treatment#showall>
16. Righini CA, Hitter A, Reyte E, Attalah I., Thyroglossalductsurgery. Sistrunk procedure, European AnnalsofOtorhinolaryngology, HeadandNeckDiseases,2016;133 (2): 133-136.
17. <http://www.kbco.hr/wp-content/uploads/2016/11/LATERALNA-CISTA-VRATA.pdf>
18. Koleler K, Alamo L etal. CongenitalCysticMassesoftheNeck: Radiologic-PathologicCorrelation.RadioGraphics 1999;19 (1): 121-146.

19. Vodenac I. Kongenitalne medijalne i lateralne ciste vrata operirane u Općoj bolnici Zadar u razdoblju od 2006.-2011.godine, Završni rad, Odjel za zdravstvene studije Sveučilište u Zadru, 2012.

20. Peters GE. Excision of second and third branchial cleft cysts. In: Johns; ME, Price JC, Mattox DE. Atlas of head and neck surgery. Vo1. Philadelphia, B.C. Decker, inc. 358-363.1990.