

# Dijafragmalne hernije

---

**Vlasnović, Nevena**

**Master's thesis / Diplomski rad**

**2019**

*Degree Grantor / Ustanova koja je dodijelila akademski / stručni stupanj:* **University of Zadar / Sveučilište u Zadru**

*Permanent link / Trajna poveznica:* <https://um.nsk.hr/um:nbn:hr:162:285492>

*Rights / Prava:* [In copyright](#)/[Zaštićeno autorskim pravom.](#)

*Download date / Datum preuzimanja:* **2024-07-13**



**Sveučilište u Zadru**  
Universitas Studiorum  
Jadertina | 1396 | 2002 |

*Repository / Repozitorij:*

[University of Zadar Institutional Repository](#)



zir.nsk.hr



DIGITALNI AKADEMSKI ARHIVI I REPOZITORIJ

Sveučilište u Zadru

Odjel za zdravstvene studije  
Diplomski sveučilišni studij sestrinstva



**Nevena Vlasnović**

**Dijafragmalne hernije**

**Diplomski rad**

Zadar, 2019.

**SVEUČILIŠTE U ZADRU  
ODJEL ZA ZDRAVSTVENE STUDIJE  
DIPLOMSKI SVEUČILIŠNI STUDIJ SESTRINSTVA**

**DIPLOMSKI RAD  
DIJAFRAGMALNE HERNIJE**

**KANDIDAT: Nevena Vlasnović**

**TEMA DIPLOMSKOG RADA: Dijafragmalne hernije**

**MENTOR: doc.dr.sc. Ivan Bačić, dr.med.**

**Zadar, lipanj, 2019.**

## Sadržaj

1. UVOD	3
2. EMBRIOLOGIJA I ANATOMIJA DIJAFRAGME	4
2.1. Embriologija	5
2.2. Anatomija	6
2.2.1. Opskrba krvlju	7
2.2.2. Inervacija dijafragme	7
2.2.3. Dijafragmalni limfni čvorovi	8
3.1. Embriologija	9
3.2. Klinička slika	11
3.3. Operativna korekcija	12
3.4. Prognoza	12
3.5. Izgledi u budućnosti	13
3.6. Dugotrajno praćenje	13
3.6. Druge kongenitalne dijafragmalne hernije	14
3.6.1. Hernija kroz središnju tetivu dijafragme	14
3.6.2. Paraezofagealna hernija kod dojenčadi i djece	15
3.6.3. Morgagnijeva hernija	15
3.7.3.1. Anatomija	15
3.7.3.2. Učestalost	16
3.7.3.3. Klinička slika	16
3.7.3.4. Dijagnoza	16
3.6.4. Operacijsko liječenje	17
3.6.5. Peritonealna perikardijalna hernija	17
4. MORGAGNIJEVA HERNIJA	18
4.1. Anatomija	18
4.1. Epidemiologija	18
4.2. Simptomi	19
4.3. Dijagnoza	20
4.4. Operativni zahvat	22
5. HIJATUS HERNIJA	24
5.1. Klasifikacija hijatalnih hernija	24
5.1.1. Hijatus hernija tip 1	24
5.1.2. Hijatus hernija tip 2	25
5.1.3. Hijatus hernija tip III	26

5.1.4.	Hijatus hernija tip 4	26
5.2.	Epidemiologija	26
5.3.	Klinička slika	27
5.4.	Dijagnoza	29
5.5.	Odluka o operaciji	30
5.6.	Operativna načela	32
5.6.1.	Smanjenje sadržaja hernijske vrećice	32
5.6.2.	Mobilizacija i resekcija hernijske vrećice	33
5.6.3.	Kruralno zatvaranje	33
5.6.4.	Intraabdominalna fiksacija	34
7.	ZAKLJUČAK	37
8.	LITERATURA	38

## SAŽETAK

U ovom radu je razrađena etiologija nastanka, dijagnostika i liječenje dijafragmalnih hernija. Rad je podijeljen u nekoliko ključnih cjelina. Na samom početku opisana je funkcija dijafragme, te njezine embriološke i anatomske značajke.

U svakom poglavlju je obrađena etiologija i dijagnostika svakog tipa dijafragmalne hernije kao i način njihovog operativnog zbrinjavanja.

Treći dio rada detaljno obrađuje Morgagnijevu herniju, kao rijetki prednji retrosternalni dijafragmalni defekt. Objašnjene su njene anatomske značajke, epidemiologija te najčešći simptomi i stanja koja mogu dodatno pogoršati simptome. Nadalje, govori se o dijagnostičkim pretragama koje je potrebno izvršiti da bi se potvrdila dijagnoza, operativnom zahvatu i postignutim rezultatima.

U četvrtom dijelu je prikazana klasifikacija hijatalnih hernija, te su detaljno opisana sva 4 tipa hernije. Opisane su pretrage koje se vrše da bi se postavila dijagnoza. Na samom završetku rada čitatelja se upoznaje sa određenim načelima operativnog postupka koja su dogovorena među gotovo svim stručnjacima u tom području.

Ključne riječi: dijafragma, hernija, kirurško zbrinjavanje

## **SUMMARY - Diaphragmatic horns**

This paper is elaborated etiology of origin, diagnostic and treatment of diaphragmatic hernia. The paper is divided into several important units. At the very beginning, the functionality of diaphragm is described, as well as its embryological and anatomic features.

In every chapter, etiology and diagnostic of every type of diaphragmatic hernia is analyzed, as well as the methods of their operational care.

The third part of the paper in detail describes Morgagni's hernia, such as rare front retrosternal diaphragm defect. The explanations are its anatomic features, epidemiology, most common symptoms, and conditions that can further aggravate the symptoms. It is further spoken about diagnostic tests which are necessary to carry out, that way the diagnosis is corroborated, operative procedure and achieved results.

In the fourth part, classification of hiatal hernia is shown, and all four types of hernia are accurately described. The tests that are being performed are described, so diagnosis can be confirmed. At the very end of paper, the reader gets acquainted with certain principles of operational procedure, which are accepted among all experts of the area.

Key words: diaphragm, hernia, surgical care

## 1. UVOD

Dijafragmalne hernije nastaju na mjestu prirodnih otvora, koji su posljedica anomalija u razvoju ošita. To su hernija kroz Bochdalekov foramen (hiatus pleuroperitonealis), tzv. Bochdalekova hernija, hernija kroz Morgagnijev foramen (parasternalna hernija) ili Morgagnijeva hernija, koja je obično malena. Hernija kroz defekt u središnjem tendinoznom dijelu ošita obično je na lijevoj strani jer jetra na desnoj strani pokriva taj defekt, pa nema mogućnosti prolapsa abdominalnih organa u prsište. (1)

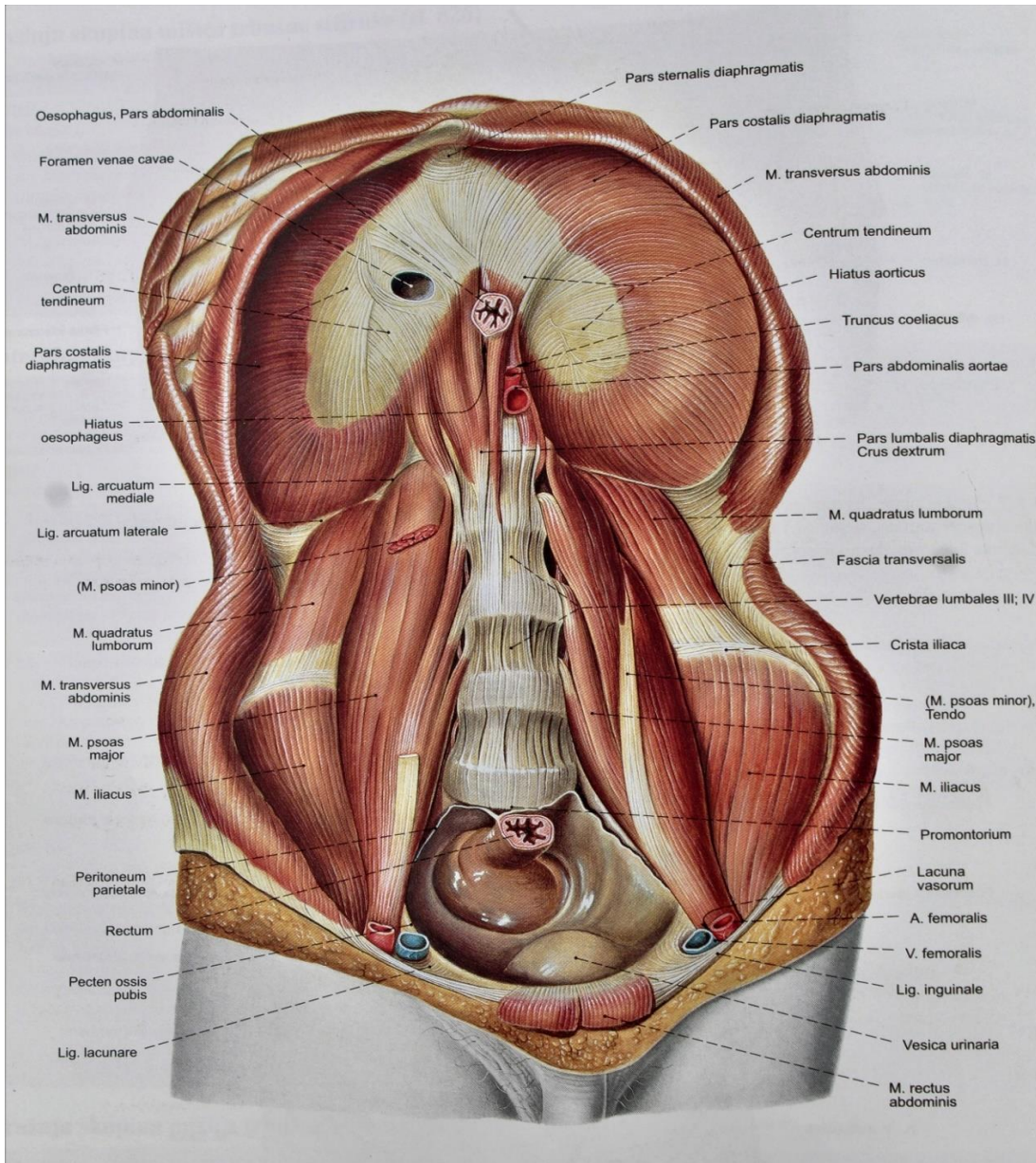
Ponekad se dijagnoza postavlja prenatalno, pomoću ultrazvuka. Nakon rođenja, dijagnoza se postavlja na osnovi rendgenske slike prsnog koša koja pokazuje crijevne vijuge u prsištu. Kod velikog defekta, u prsištu postoje brojne, zrakom ispunjene crijevne vijuge uz potiskivanje srca i medijastinuma u suprotno prsište. Ako se Rtg slika učini odmah po porodu, prije nego što je novorođenče progutalo zrak, trbušni organi se vide u prsištu kao gusta masa bez zraka. (2)

U takvim slučajevima poduzimaju se mjere intenzivnog liječenja u svrhu normalizacije i oksigenacije krvi, te stabilizacije bolesnika prije operacijskog zahvata. Operacijski pristup može biti kroz prsni koš ili trbuh. Operacija se sastoji u repoziciji abdominalnih organa u trbuh i u rekonstrukciji dijafragme (zatvaranje defekta) . Kod novorođenčadi kod kojih postoje pridružene kongenitalne anomalije smrtnost može biti visoka. (1)



## 2. EMBRIOLOGIJA I ANATOMIJA DIJAFRAGME

Dijafragma je mišićno-vezivna pregrada između abdominalne i torakalne šupljine i najvažniji je respiratorni mišić. Slika 1 (Putz R., Pabst R.: Sobotta- Anatomija 2, Trup, unutarnji organi, donji ud. Naklada Slap, Zagreb, 2000.)



Slika 1: Dijafragma, ošit; mm. abdominis, trbušni mišići; pogled srijeda

## 2.1. Embriologija

Dijafragma potječe od nesparenog ventralnog dijela (septum transversum), od uparenih donjih lateralnih dijelova (pleuroperitonealnih nabora), i od medijalnog dorzalnog dijela (dorzalni mezenterij). Septum transversum, koji se formira tijekom trećeg tjedna trudnoće, odvaja perikardijalnu regiju od ostatka tjelesne šupljine. Ovaj dio dijafragme raste dorzalno od ventralne stijenke tijela i pomiče kaudalno s drugim dijelovima dijafragme kako bi dijafragma dosegla normalan položaj oko 8. tjedna trudnoće. Pleuroperitonealni nabori nastaju na bočnim stijenkama tijela, na razini na kojoj se kardijalne vene okreću oko ulaznog sinusa venosusa srca. Ovi nabori se pružaju medijalno i pomalo kaudalno da bi se pridružili septumu transversumu i dorzalno mezenteriju te završili razvoj dijafragme oko 7. tjedna; desni pleuroperitonealni kanal se zatvara nešto ranije nego lijevi. Mišićna vlakna migriraju iz trećeg, četvrtog i petog cervikalnog miotoma, noseći njihovu inervaciju i rastući između dviju membrana kako bi se dovršile strukture dijafragme. Tijekom desetog tjedna crijeva se vraćaju iz žumanjčane vrećice u abdominalnu šupljinu, te oko dvanaestog tjedna rotacija i fiksacija crijeva započinje. Kašnjenje ili varijacija u opisanom vremenskom periodu može dovesti do različitih kongenitalnih hernija sa ili bez hernijske vreće ili može dovesti do kongenitalne eventracije hemidijafragme. Rani povratak crijeva u abdomen prije zatvaranja pleuroperitonealne membrane rezultira hernijom kroz ovaj otvor (Bochdalekova hernija). Vrećica nije obično prisutna, ali ako je, vraćanje crijeva se može dogoditi nakon zatvaranja pleuroperitonealne membrane ali prije migracije cervikalnih miotoma između membrana. Morgagnijeva hernija pojavljuje se anteriorno, gotovo uvijek sa vrećicom i zbog toga vjerojatno kao posljedicu ima nedostatak urastanja cervikalnih miotoma. Kongenitalni kratki jednjak je povezan sa kasnim zatvaranjem dijafragme i ranim povlačenjem crijeva u abdomen. Kongenitalna eventracija može biti potpuna greška urastanja cervikalnih miotoma u jednu ili obje hemidiafragme i stoga je zapravo velika kongenitalna dijafragmalna hernija, a ne eventracija. Odsutnost dijafragme vjerojatno predstavlja pogrešku rasta septuma transversuma i drugih embrioloških elemenata. Dupliciranje hemidijafragme se može pojaviti. Varijacije u rasporedu spajanja i formiranja mogu također uključivati defekte u dijafragmi koji su povezani s određenim anomalijama pluća i srca. (4)

## 2.2. Anatomija

Dijafragma je kupolasta struktura mišićnih vlakana koja prolaze s obje strane nepravilno oblikovane središnje tetive; sastoji se od lijeve i desne hemidijafragme. Po strukturi i funkciji, dijafragma se razlikuje od bilo kojeg drugog mišića u tijelu. To je mišićni septum između trbušne i prsne šupljine, te služi kao glavni mišić prilikom disanja. Njezina kupolasta struktura omogućuje važnim abdominalnim strukturama, kao što su jetra i slezena da budu zaštićene od donjih rebara i zida grudnog koša. Kupola desne hemidijafragme je normalno na višoj razini nego što je lijeva. Općenito se smatralo da je to rezultat mase jetre ispod desne strane. Nasuprot tome, postoji hipoteza da je masa srca odgovorna za nižu poziciju lijeve hemidijafragme. (4)

Dobrovoljna mišićna vlakna potječu iz *processusa xiphoideusa*, od bočnih donjih šest rebara na svakoj strani i iz vanjskih i unutarnjih ligamenata koji nastaju iz gornjih triju lumbalnih kralješka. Bilateralno, mišićna vlakna se umeću u središnju tetivu dijafragme. Središnja tetiva je tanka aponeuroza tijesno isprepletenih vlakana fascije u obliku djeteline s tri lista. Dva lateralna lista formiraju kupolu dijafragme, a treći prednji list je spojen s dijafragmalnom površinom perikarda. (4)

Hijatalni otvor se nalazi u visini desetog torakalnog kralješka, lijevo od središnje linije i ventralno od mjesta gdje aorta prolazi u abdomen. Donja šuplja vena prolazi kroz tendinozni dio desne strane dijafragme između gornjeg dijela i desnog lateralnog dijela u visini osmog torakalnog kralješka. Drugi normalni otvor je parasternalno (Morgagnijev otvor) kroz koji *aa. Mammariae internae* prolaze u abdomen i postaju superiorne epigastrične arterije. (4)

Dokazi upućuju na to, da u nekim slučajevima, različiti broj fenestracija ili pora je prisutno ili je potencijalno u bilo kojem dijelu hemidijafragme. One se češće pojavljuju na desnoj strani nego na lijevoj i kada su prisutne smještene su posteriorno. Ove fenestracije nemaju normalno na važnosti, ali mogu postati put prolaza tekućine ili zraka iz peritonealne šupljine u pleuralni prostor. (4)

Torakalna strana dijafragme je prekrivena parijetalnom pleurom, a abdominalna površina s peritoneumom, osim na prirodnim otvorima, dok se na ogoljenoj površini nalazi dio jetre. (4)

### **2.2.1. Opskrba krvlju**

Osnovna opskrba dijafragme krvlju je iz ogranaka aorte, dok se venska krv drenira u donju šuplju venu. I arterijski i venski krvotok ( desna i lijeva frenična vena) se nalaze ispod površine dijafragme. Donja frenična arterija obično se račva straga blizu kupole dijafragme i zatim grana uz rubove središnje tetive. Manji stražnji dio prolazi bočno iznad dorzalnog i lumbokostalnog dijela dijafragme, gdje ima zajedničke anastomoze s pet interkostalnih arterija. Veći prednji dio prolazi do ruba središnje tetive gdje se slobodno spaja sa perikardiofreničnom arterijom. Venski krvotok je sličan osim što vene zauzimaju stražnji dio centralne tetive dok se ne spoje sa donjom šupljom venom. Vene na donjoj površini dijafragme komuniciraju sa jetrenim venama kroz lijeve trokutaste i koronarne ligamente jetre. (4)

### **2.2.2. Inervacija dijafragme**

Desni i lijevi frenični živci proizlaze iz odgovarajućih korijena trećeg, četvrtog i petog cervikalnog živca i čine ukupnu opskrbu živaca za ipsilateralnu hemidijafragmu. Distribucija svakog živca je važna jer svaki prolazi kroz dijafragmu. Desni frenični živac dopijeva do dijafragme lateralno prema donjoj šupljoj veni a lijevi je bočno od lijeve granice srca. Općenito, živci se dijele iznad ili u visini dijafragme u nekoliko grana. Neki opskrbljuju pleuralnu i peritonealnu površinu ali veliki dio svakog živca prolazi u ili kroz dijafragmu i najčešće se dijele na četiri grane koje opskrbljuju različite mišićne dijelove. Obično dva živca dijele zajednički trup za različitu udaljenost tako da iz svakog freničnog živca nastaju tri mišićne grane: jedna anteromedijalno, jedna bočno i posljednja straga. Ozljeda bilo koje od ovih grana uzrokuje paralizu dijela hemidijafragme koju opskrbljuje ozlijeđena grana. (4)

### **2.2.3. Dijafragmalni limfni čvorovi**

Limfni čvorovi dijafragme su podijeljeni u tri grupe. Prva je prednja (preperikardijalna) grupa smještena iza ksifoidne hrskavice i desno i lijevo od perikardijuma i pripada prednjoj parietalnoj grupi čvorova medijastinuma. Druga grupa limfnih čvorova je smještena u blizini freničnih živaca bilateralno, dok se živci susretnu s odgovarajućim područjem hemidiafragme poznatom kao „sredina jukstafrenične skupine“. Treća grupa su stražnji ili retrokruralni limfni čvorovi, koji su smješteni iza lijeve i desne krure. Ovi limfni čvorovi su u kontinuitetu sa stražnjom parijetalnom skupinom paravertebralnog sulkusa. (4)

### **3. KOGENITALNE POSTEROLATERALNE DIJAFRAGMALNE HERNIJE I DRUGE MANJE UČESTALE DIJAFRAGMALNE HERNIJE KOD DOJENČADI I DJECE**

Dijagnoza kongenitalne dijafragmalne kile može biti postavljena još u maternici sa priličnom točnošću. Rana dijagnoza omogućuje dovoljno vremena roditeljima za genetsko i pedijatrijsko kirurško savjetovanje. Perinatalno liječenje može se primijeniti kako bi se omogućila optimalna njega. Kombinacija rane dijagnoze i napretka u prenatalnoj i postnatalnoj terapiji dovela je do poboljšanja ishoda za novorođenčad koja je rođena sa kongenitalnom dijafragmalnom kilom. Mnogobrojna istraživanja vezana uz kongenitalnu dijafragmalnu herniju pružila su uvid u patofiziologiju ove složene anomalije. Dojenčad i starija djeca kod kojih je dokazana kongenitalna dijafragmalna hernija nisu tako ozbiljno ugroženi kao novorođenčad i predviđeno im je 100% preživljavanje. (4)

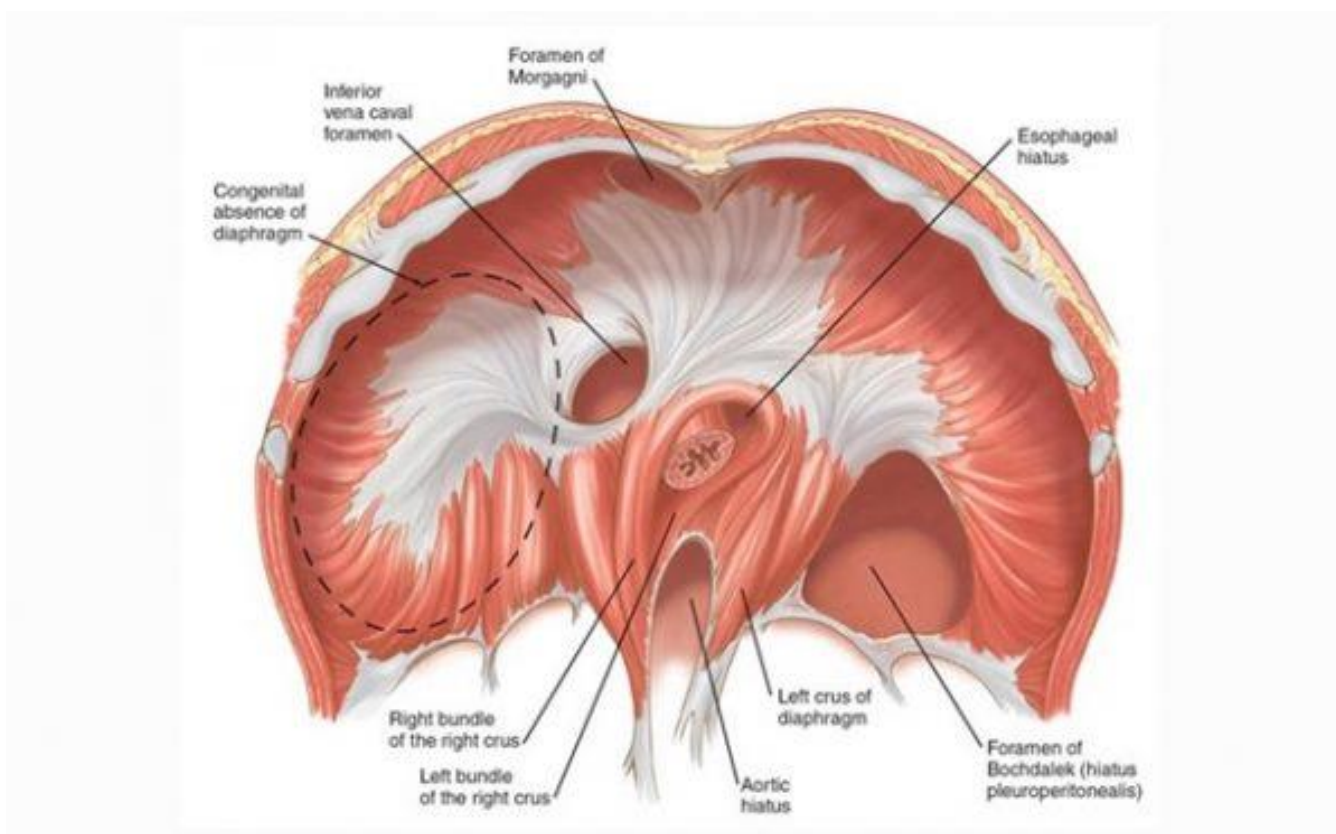
#### **3.1. Embriologija**

Klasična kongenitalna Bochdalekova dijafragmalna hernija nastaje kroz posterolateralni defekt u dijafragmi a smatra se da je nastao zbog neuspješnog zatvaranja pleuroperitonealnog kanala koji se trebao dogoditi nakon 8. tjedna gestacije. Slika 2 (<https://forum.teropong.id/2017/10/21/pengertian-diafragma-fungsi-struktur-dan-sistem-kerja-diafragma/>). Dokazano je da je defekt primarni proces, a ne sekundaran zbog razvoja hipoplastičnih pluća. Defekt se u 80 % slučajeva javlja na lijevoj strani, a povremeno se pojavljuje kao obostrani defekt. Defekt može biti u rasponu od 1-2 cm do potpune odsutnosti hemidijafragme. (4)

Kada se crijeva vrata u trbuh iz žumanjčane vrećice u 10. tjednu gestacije, crijeva i drugi dijelovi utrobe mogu dovesti do hernije u prsima. Medijastinum se na taj način gurne u kontralateralni hemitoraks. (4)

Tijekom raznih istraživanja pokušavali su se identificirati prognostički čimbenici na temelju prenatalnih ultrazvučnih nalaza. Sama prenatalna dijagnoza se nekada smatrala lošom prognozom, ali kako se broj rutinskih ultrazvuka povećao, značaj ovog čimbenika se smanjio.

Istraživanja su pokazala da je niža vjerojatnost preživljenja kod pacijenata sa jetrom u prsima (43%), nego kod pacijenata sa jetrom u abdomenu (93%). Fetalna magnetska rezonanca se smatra vrlo korisna u potvrđivanju dijagnoze kongenitalne dijafragmalne hernije kada su rezultati ultrazvuka bili neuvjerljivi. MRI se pokazala superiornija dijagnostička metoda od ultrazvučne kad je u pitanju identifikacija položaja jetre. (4)



Slika 2: Bochdalekova hernija

### 3.2. Klinička slika

Kongenitalna posterolateralna dijafragmalna hernija može dovesti do po život opasnog respiratornog distresa u prvih nekoliko sati ili dana života. Defekt može uzrokovati respiratorni distres ili netoleranciju hrane u ranom ili kasnijem djetinjstvu, te može biti otkriven radiografijom koja je rađena zbog nevezanih razloga kod asimptomatskog pacijenta. Morbiditet i smrtnost povezani s kongenitalnom dijafragmalnom hernijom izravno su povezani s dobi pacijenta. (4)

Kod pojedine novorođenčadi s kongenitalnom posterolateralnom dijafragmalnom hernijom simptomi se uvide odmah u rađaoni. Sumnja na dijagnozu se javi ukoliko je trbuh uvučen i otkucaji srca se čuju u desnom prsištu. Radiografija novorođenčeta prikazuje zrakom punjene nivoe crijeva u prsima. Orogastrična cijev smještena u želudac za dekompresiju crijeva može se pojaviti u prsima. Svako novorođenče sa respiratornim distresom prilikom rođenja, za koje se sumnja da ima posterolateralnu dijafragmalnu herniju treba odmah intubirati. Maska sa vrećicom samo pogoršava distenziju hernije želuca i crijeva i dodatno kompromitira ventilaciju. (4)

Vaskularni pristup pomoću katetera u umbilikalnoj arteriji je prikladan za uzimanje uzoraka plina iz arterijske krvi i davanje tekućine i lijekova. Novorođenče treba biti hitno transportirano u ustanovu sa kirurgom, u jedinicu intenzivne njege specijalizirane za novorođenčad i opremljene sa ECMO (izvantjelesna membranska oksigenacija). Duboka respiratorna acidoza se tipično nađe kod prvog uzorka plina iz arterijske krvi. Ventilacija je individualizirana za održavanje  $SaO_2 > 90\%$ . Produžena hipoksemija, acidoza i hiperkarbija uzrokuju plućnu vazokonstrikciju i perzistentnu fetalnu cirkulaciju. (4)

Kongenitalna posterolateralna dijafragmalna hernija kod dojenčadi i starije djece se može otkriti slučajno zbog određenih dišnih ili probavnih simptoma. Dijagnoza se postavlja radiografijom prsnog koša, snimkom pluća sa gastrografinom i MSCT. Kada se postavi dijagnoza herniju treba operirati. Kod djece pluća nisu hipoplastična, te bi operativna stopa smrtnosti trebala biti 0%. (4)



### 3.3. Operativna korekcija

U prošlosti se operacija kongenitalne posterolateralne dijafragmalne hernije smatrala kirurškom hitnoćom. Novorođenčad se operirala u rađaoni ili se hitno transportirala u operacijsku salu. Istraživanja pokazuju da rana operacija uzrokuje pogoršanje plućne mehanike dok preoperativna stabilizacija rezultira poboljšanjem plućne funkcije kod novorođenčadi gdje je odgođena operacija hernije. (4)

Kada dođe do stabilizacije pacijenta, neonatalni respirator se premješta iz neonatalne intezivne jedinice u operacijsku salu ili se operacija obavlja u jedinici intenzivnog liječenja. svako naglo pogoršanje vitalnih znakova tijekom transporta, u operacijskoj sali ili tijekom postoperativnog razdoblja obično ukazuje na pneumotorax na kontralateralnoj strani. Kontralateralni pneumotoraks ili pneumomedijastinum povezan je s povećanjem smrtnosti i treba ga spriječiti primjenom niskog tlaka u dišnim putevima. (4)

Korekcija kongenitalne posterolateralne dijafragmalne hernije vrši se transabdominalnim putem kroz paramedian ili putem subkostalne incizije kada je defekt na lijevoj strani. Kod defekta na desnoj strani korekcija se radi transtorakalnim ili transabdominalnim putem.. Trbušni organi se vraćaju u trbuh iz prsnog koša, a hernijalna vrećica, ako je prisutna, se izrezuje. Važno je istaknuti da veličina defekta utječe na trajanje mehaničke ventilacije i duljinu boravka u bolnici. (4)

### 3.4. Prognoza

Nekoliko metoda je korišteno da bi se predvidjelo preživljavanje kod djece sa kongenitalnom posterolateralnom dijafragmalnom hernijom. U jednoj od metoda je osmišljen sustav ocjenjivanja temeljen na preoperativnim radiografskim nalazima. Radiografski nalazi uključuju: a) stranu na kojoj se hernija nalazi, b) mjesto na kojem je želudac, c) prisutnost pneumotoraksa, i d) relativni volumen zrakom ispunjenih ipsilateralnih i kontralateralnih pluća. Ukupni broj bodova može se izvesti za svakog pacijenta i identificirati osobe s visokim rizikom. U drugoj metodi su korišteni ventilacijski parametri za predviđanje preživljavanja korištenjem P<sub>Co2</sub> nasuprot indeksu ventilacije ( indeks ventilacije = brzina ventilacije x srednji tlak u

dišnim putevima) u razdoblju prije ECMO. Kod treće metode stručnjaci su dokazali da je najbolji postduktalni Pco2 i indeks oksigenacijske ventilacije (Pco2/srednji tlak u dišnim putevima x učestalost disanja x 100) pokazatelj smrtnosti. (4)

### **3.5. Izgledi u budućnosti**

budući da stupanj plućne hipoplazije određuje preživljavanje u dojenčadi s kongenitalnom posterolateralnom dijafragmalnom hernijom, istraživanja *in utero* su započela. Razvijen je model za kongenitalnu posterolateralnu dijafragmalnu herniju kod fetusa janjeta i primijetili da su promjene identične onima kod ljudi. Izvijestili su da je korekcija defekta kod fetusa janjadi u maternici omogućila dovoljan rast pluća za preživljavanje. Optimalno vrijeme predviđeno za intervencije u maternici kod ljudi je između 22. i 28. tjedna trudnoće. Istaknuto je da ultrazvučna dijagnostika drugih anomalija i kromosomska analiza su preduvjet za intervenciju. Iako je takva intervencija tehnički izvediva, rezultati provedenih kliničkih ispitivanja nisu pokazali bolji ishod pa je *in utero* operativni pristup napušten. (4)

Pokušaj primjene morfometrijske analize koji je rađen kod fetusa janjadi, na ljudski fetus bio je težak; od 1995., nekoliko istraživača je proučavalo izvedivost trahealne okluzije kao sredstva za korekciju plućne hipoplazije u eksperimentalnom modelu kod kongenitalne dijafragmalne hernije. Problemi s otvorenom histerotomijom doveli su do pokušaja primjene endoskopskih tehnika za postizanje istog cilja. Opisano je korištenje fetalnog endoskopskog trahealnog klipa kao i endoskopsko postavljanje trahealnog balona. U pokušaju daljnjeg smanjenja opasnosti od prijevremenog poroda nakon fetalne intervencije, uvedena je tehnika ultrazvučno vodene okluzije dušnika. Potrebna poboljšanja ove tehnike mogu je učiniti atraktivnom alternativom invazivnijim metodama. (4)

### **3.6. Dugotrajno praćenje**

Nekolicina kratkoročnih i dugoročnih studija su prepoznale dugoročni morbiditet povezan s dijagnozom kongenitalne dijafragmalne hernije. Multidisciplinarni tim specijalista u strukturiranom nastavnom programu olakšat će rano prepoznavanje plućnih, gastrointestinalnih i razvojnih komplikacija. Autori su procijenili preživjele nakon 1 do 2 godine i na temelju

plućne ventilacije i perfuzijske scintigrafije pronašli postojano smanjenje perfuzije, ali poboljšanu ventilaciju ipsilateralnog pluća. Nadalje su proučavali starije preživjele i nisu pronašli nikakvu kliničku bolest, ali su identificirali smanjenu toleranciju na vježbanje i manji poremećaj ventilacije. Ostale posljedice koje su dokumentirane uključuju deformitete prednjeg dijela prsnog koša u 21 %, skoliozu u 10.5 % i gastroezofagealni refluks u više od 50 %. Otkriveno je da je učestalost gastroezofagealnog refluksa poslije liječenja bila veća u djece s direktnim zatvaranjem kile u usporedbi s onima kod kojih je korišten flaster. Morbiditet se može povezati s duljinom trajanja ventilacije ili dodatnog kisika kojem je dijete bilo izloženo. Utvrđeno je da je kod djece kojima je bio potreban ECMO kognitivni ishod bio lošiji u usporedbi s dojenčadi koja je liječena ECMO terapijom iz drugih razloga. Postoji veća učestalost bronhopulmonalne displazije kod dojenčadi koja je zahtijevala ECMO. Komplikacija u vidu opstrukcije tankog crijeva također može ugroziti ovu djecu u bilo koje vrijeme. (4)

### **3.6. Druge kongenitalne dijafragmalne hernije**

#### **3.6.1. Hernija kroz središnju tetivu dijafragme**

Hernije se mogu pojaviti kroz središnji dio dijafragme. Također se može pojaviti djelomična ili lokalizirana eventracija dijafragme s izraženim stanjivanjem tkiva u obliku prstena kao i mogućnošću pojave hernijske vreće. Kada se takva kila pojavi na desnoj strani, može se naći jetra koja nalikuje gljivi i koja izgleda kao da je „izrasla“ kroz otvor u desnoj strani dijafragme. Na radiografiji prsnog koša, ova projekcija se povremeno pogrešno tumači kao dijafragmalni tumor. Korekcija ove vrste hernije nije potreban ako se dijagnosticira sa sigurnošću. Ukoliko ne može, potrebno je istraživanje kako bi se isključila mogućnost primarnog tumora dijafragme. (4)

Ukoliko se hernija nalazi na lijevoj strani, želudac povremeno izlazi kroz središnji dio dijafragme (hernijacija); obično se identificira kao cista koja ispunjena zrakom na vrhu dijafragme. Hernija može biti povezana s djelomičnim nedostatkom perikarda; želudac i tanko crijevo mogu u vidu hernijacije ući u perikardijalnu vrećicu i uzrokovati srčane simptome. Općenito, kada se takav defekt dogodi kroz središnji dio lijeve hemidijafragme ili u perikardijalnu vrećicu, herniju treba operirati čim se otkrije. Kod dojenčadi i djece, operacija

se obično obavlja abdominalnim pristupom sličnim onim koji je opisan kod operacije foramena Bochdalekove hernije. Nasuprot tome, kod starije djece i odraslih operacija se obavlja torakalnim pristupom. Minimalno invazivne tehnike mogu se koristiti za zatvaranje tih defekata putem abdominalnog pristupa ili, kada je prikladno, torakalnog pristupa. (4)

### **3.6.2. Paraezofagealna hernija kod dojenčadi i djece**

Paraezofagealna hernija dijagnosticirana u dojenačkoj dobi ili djetinjstvu može biti urođena ili stečena. Stečena se obično javlja kao komplikacija kirurškog liječenja gastroezofagealnog refluksa. Na prirođenu paraezofagealnu herniju može se posumnjati na temelju rtg snimke prsnog koša. U gornjem dijelu gastrointestinalnog trakta prikazuje se hernijacija želuca te abdominalni sadržaj u prsnom košu. Kod neke djece, anemija se može razviti zbog gastritisa, a ezofagitis i povraćanje kao posljedica opstrukcije ili inkarceracije. Simptomi ovise o veličini defekta, poziciji želuca, opsegu opstrukcije na gastroezofagealnom spoju ili pilorusu, te prisutnosti drugih trbušnih organa unutar hernijske vrećice. (4)

Operacija je indicirana u svim slučajevima i treba uključiti smanjivanje crijevnog sadržaja, izrezivanje vrećice, ponovnu aproksimaciju dijafragmalne krure, i u nekim slučajevima treba provesti antirefluksni postupak ili gastropexiju. Minimalno invazivne tehnike i klasične operacijske tehnike imaju sličan rezultat. (4)

### **3.6.3. Morgagnijeva hernija**

#### **3.7.3.1. Anatomija**

Na svakoj strani prsne kosti se nalazi prostor poznat kao foramen Morgagni, ili Larreyev otvor, kroz koji prolazi A. mammaria interna, te postaje gornja epigastrična arterija. Ovaj trokutasti prostor leži između mišićnih vlakana koja potječu od ksifoidnog nastavka sternuma. U lijevom prostoru je manje vjerojatno da će se razviti hernija jer je taj dio zaštićen perikardom. Najčešće, u dojenčadi i djece, Morgagnijeva hernija sadrži samo dio omentuma koji je zahvaćen defektom, a koji se može povećati tijekom određenog vremena. Rijetko, dio

trbušne šupljine, najčešće želuca se nalazi u kili. Dio jetre može biti prisutan u hernijskoj vreći. (4)

### **3.7.3.2. Učestalost**

Morgagnijeva hernija rijetka je u bilo kojoj životnoj dobi, ali se češće javlja kod odraslih.

### **3.7.3.3. Klinička slika**

Mali otvor Morgagnijeve hernije je obično neprepoznat i bez simptoma kod dojenčadi i male djece. Kod novorođenčadi s velikim hernijama može se pojaviti teški respiratorni distress sličan dramatičnoj kliničkoj slici povezanoj s češćom posterolateralnom Bochdalekovom hernijom. Osim toga, novorođenčad i dojenčad s ovim tipom hernije mogu imati pridružene kongenitalne anomalije, kao što je Downov sindrom, Turnerov sindrom ili Noonanov sindrom, deformitete pektusa, rotaciju crijeva i genito-urinarne deformacije. (4)

Morgagnijeva hernija dolazi sa više simptoma kod starije djece i adolescenata. Vježba i druge sportske aktivnosti mogu dovesti do pojavljivanja simptoma, te se mogu žaliti i na tupu bol u desnom subkostalnom području. Rjeđe, može doći do djelomične crijevne opstrukcije, želučanih tegoba, dok do kompletne opstrukcije rijetko dolazi. Dispneja se ponekad javlja kod male djece. (4)

### **3.6.3.4. Dijagnoza**

Radiografske snimke prsnog koša otkrivaju masu, bilo čvrstu ili ispunjenu zrakom, uz desnu ili lijevu stranu srca. Kompjutorizirana tomografija (CT) može otkriti prisutnost crijeva čime se potvrđuje dijagnoza. Sonografija i magnetska rezonanca mogu ponekad biti vrijedne

u dokazivanju dijagnoze. Snimanje debelog crijeva sa kontrastom a i često gornjeg dijela gastrointestinalnog trakta mogu biti indicirani u procjeni kod pojedinih pacijenata. (4)

### **3.6.4. Operacijsko liječenje**

Operacijsko liječenje se preporuča za sve tipove hernija zbog trajnog rizika od opstrukcije crijeva. Mogu se koristiti minimalno invazivne tehnike ili klasični pristup. *Ligamentum arcuatum mediale* i *ligamentum arcuatum laterale* definiraju medijalnu granicu hernije, a kada je moguće se ukloni hernijska vrećica. Ispravljanje mišićnog defekta vrši se uz pomoć madrac šava, obično je potrebno povući dijafragmu do stražnjeg dijela prsne kosti i stražnjeg dijela ovojnice *muskulosa rektusa*. Ponekad, zbog veličine defekta i nedostatka raspoloživog tkiva, nužno je postaviti mrežicu. Kod većine pacijenata nije potrebno ulaziti u prsni koš ili drenirati pleuralni prostor. Recidiv nakon operacije je rijedak. (4)

### **3.6.5. Peritonealna perikardijalna hernija**

Rijetki dijafragmalni defekt se javlja između peritonealne šupljine i perikardijalne vreće. Opisan je slučaj prenatalne dijagnoze ovakve hernije kod fetusa. Novorođenče je bilo bez simptoma prilikom rođenja, a operirano je abdominalnim pristupom 5. dan života. Drugi autor opisuje slučaj djeteta s istim defektom koje je prilikom rođenja patilo od teškog respiratornog distresa, hipotenzije i perzistentne fetalne cirkulacije. Napravljena je hitna operacija, želudac je pronađen unutar perikarda. Smanjenje želuca odmah je poboljšalo srčanu funkciju. Defekt je zatvoren, a pacijent nije imao postoperativnih problema. Operacija se može izvršiti abdominalnim i torakalnim pristupom. Preferira se abdominalni pristup jer se može provesti primjenom minimalno invazivnih tehnika. (4)

## 4. MORGAGNIJEVA HERNIJA

Giovanni Battista Morgagni, talijanski anatom i patolog prvi je opisao rijetki prednji retrosternalni dijafragmalni defekt koji sada nosi njegovo ime. Primijetio je to stanje tijekom obavljanja posmrtnog pregleda na osobi koja je umrla od gangrenoznog kolona u vidu hernijacije kroz otvor ispod sternokostalnog spoja. Zbog toga što je Larrey, Napoleonov kirurg, opisao kirurški pristup perikardijalnoj vreći kroz prednji retrosternalni dijafragmalni defekt, ovo područje je također nazvano Larreyev prostor. (4)

### 4.1. Anatomija

Morgagnijeva hernija se nalazi posterolateralno do prsne kosti u razini sedmog rebra s obje strane ksifoida. Hernija kroz desni sternokostalni hiatus se naziva Morgagnijeva hernija, dok se hernija kroz lijevi hiatus naziva Larreyeva hernija. *A. mammaria interna* prelazi ovaj prostor da bi ušla u ravni trbušni mišić i postala gornja epigastrična arterija. Ligamentima je definirana medijalna granica kile na obje strane. Budući da je peritoneum netaknut, obično postoji prava hernijska vreća. U većini slučajeva hernija sadrži samo omentum, ali je i poprečno debelo crijevo povremeno zahvaćeno, a rijetko se radi da je zahvaćeno tanko crijevo, želudac ili jetra. Za defekt na lijevoj strani je manje vjerojatno da će rezultirati hernijacijom jer je zaštićen perikardom. (4)

### 4.1. Epidemiologija

Klinički evidentirane Morgagnijeve hernije su rijetke u bilo kojoj životnoj dobi. Bez obzira na njihovu kongenitalnu etiologiju, manje ih se otkrije kod djece nego kod odraslih. U jednom istraživanju koje je trajalo 32 godine od svih bolesnika sa operacijom dijafragmalne hernije, bilo je 50 bolesnika koji su operirali Morgagnijevu herniju. Rezultat drugog istraživanja je donio rezultat od 7 (1.5%) bolesnika operiranih od Morgagnijeve hernije u seriji od 430 bolesnika operiranih od svih vrsta dijafragmalnih hernija. Sve u svemu, incidencija

Morgagnijeve hernije među svim dijafragmalnim hernijama kod odraslih i kod djece iznosi 3 do 4% ; ona je najrjeđa od svih dijafragmalnih hernija. Morgagnijeva hernija može biti povezana s kongenitalnim abnormalnostima kao što su Downov sindrom, pentalogija Centrell, Prader-Willi sindrom, Noonan sindrom i Turnerov sindrom. Oko 90% hernija se pojavljuje na desnoj strani, 8% ih je bilateralnih, a samo 2% se nalazi na lijevoj strani. Morgagnijeva hernija se češće nalazi kod žena nego kod muškaraca, a češće kod pretilih ljudi nego kod onih sa prosječnom ili ispod prosječne težine. (4)

## **4.2. Simptomi**

Prilikom pregleda literature od 132 odrasla i pedijatrijska slučaja, liječnici su izvijestili da je jedna trećina bolesnika bila bez simptoma. Osobe sa simptomima najčešće opisuju kronične gastrointestinalne tegobe kao što su bol ili opstipacija zbog djelomične intermitentne opstrukcije debelog crijeva. Simptomi zbog povremenog želučanog volvulusa ili opstrukcije tankog crijeva su rjeđi. Pacijenti se često žale samo na nejasnu punoću u epigastriju ili substernalnom području, ili na tupu nelagodu desno subkostalno. Postavljanje dijagnoze u tim slučajevima može biti teško, a propuštena dijagnoza može dovesti do komplikacija koje ugrožavaju život. (4)

Potpuna opstrukcija, inkarceracija, ili strangulacija s nekrozom sadržaja Morgagnijeve hernije je rijetka pojava povezana sa akutnim ili subakutnim stanjem. (4)

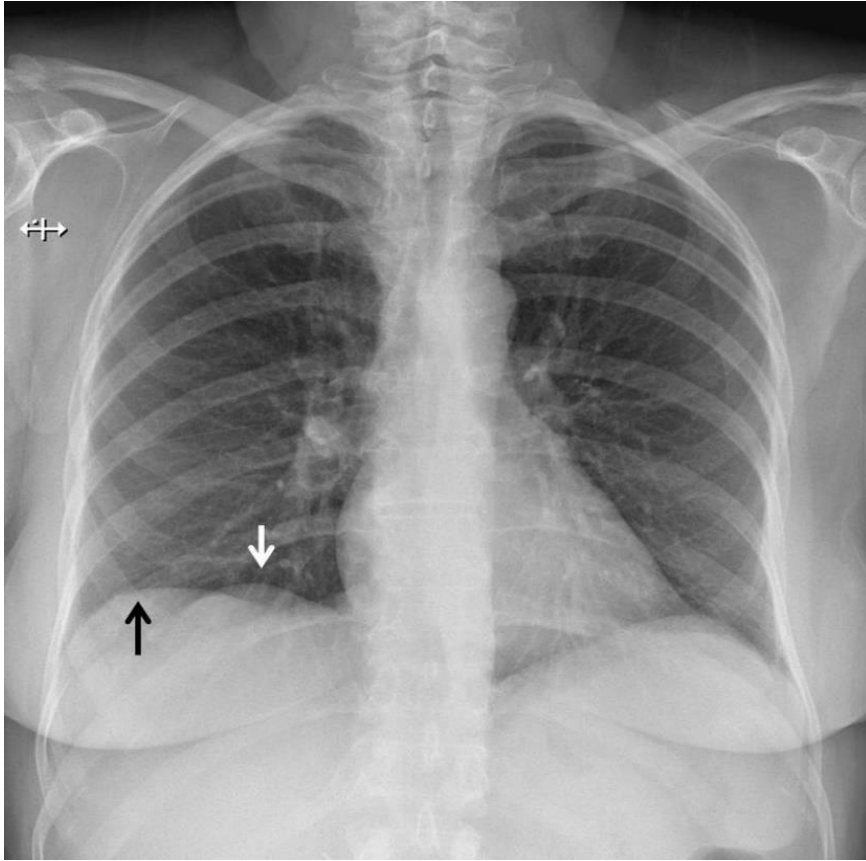
Kardiorespiratorni simptomi, uglavnom dispneja i palpitacije, manje su uobičajeni od gastrointestinalnih simptoma. Iako je kod djece bolest češće asimptomatska nego što je kod adolescenata i odraslih, imaju jednaku učestalost respiratornih i gastrointestinalnih simptoma.

Kao i kod drugih hernija, stanja koja uzrokuju produženi ili iznenadni ozbiljan povišeni intraabdominalni tlak, mogu izazvati simptome ili pogoršati već postojeće simptome vezane za Morgagnijevu herniju. Vježbanje i sportske aktivnosti mogu uzrokovati simptome, kao i određene traume ili trudnoća. (4)

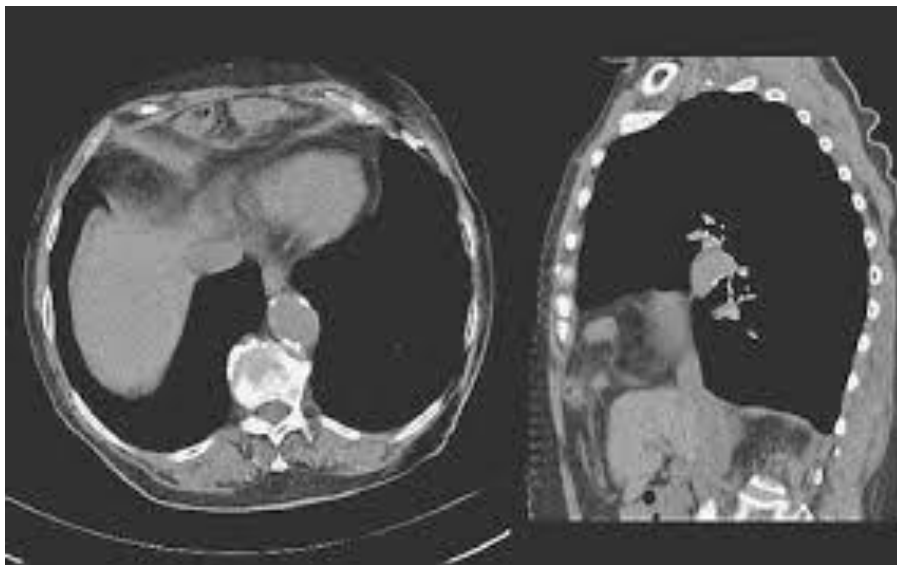

### 4.3. Dijagnoza

Dijagnoza Morgagnijeve hernije se postavi nakon rendgenske snimke koja je napravljena potaknuta određenim simptomima ili iz nekih drugih razloga. Slika 3 (<https://radiopaedia.org/cases/morgagni-hernia-4>). Standardna radiografija prsnog koša pokazuje očiglednu desnu, lijevu ili bilateranu perikardiofreničnu abnormalnost koja je čvrste konzistencije ili je ispunjena zrakom, ovisno o sadržaju hernije. Uobičajeni nalaz je zaobljena neprozirnost desnog kardiofreničnog kuta. Bočna snimka lokalizira tu gustoću na prednji retrosternalni prostor. Kada poprečno debelo crijevo, tanko crijevo ili želudac u vidu hernijacije prođe kroz defekt, razina zraka i tekućine se može vidjeti na snimkama prsnog koša. Kod odraslih, perikardijalna cista, izražena masna podloga, lokalizirani pneumotoraks, karcinom bronha, atelektaze i upala pluća u kardiofreničnoj regiji te atipični tumor medijastinuma mogu oponašati radiografske značajke Morgagnijeve hernije. Ponekad može biti teško postaviti dijagnozu, a ako se na vrijeme ne prepozna može doći do po život opasnih komplikacija kao što su opstrukcija i gušenje. Radiografske snimke kolona ili gornjeg dijela probavnog sustava kontrastnim sredstvom, mogu potvrditi dijagnozu u bolesnika s visceralnom hernijom. Kompjutorizirana tomografija (CT) je dijagnostička metoda u slučajevima sa ili bez visceralne hernije, jer pokazuje prisutnost masti, šupljeg viscusa ili oboje bez potrebe za gastrointestinalnim kontrastom. Na uobičajenom CT nalazu se nalazi retrosternalna ili parasternalna masa koja predstavlja omentum ili kombinaciju omentuma i viscusa. Slika 4. Magnetska rezonanca (MRI) može pružiti slične informacije, ali obično nije potrebna. Iako je radiografija nakon inducirano pneumoperitoneuma korištena za obilježavanje hernijske vrećice da bi se postavila konačna dijagnoza, ovaj se pristup više ne koristi. Kao i kod drugih abdominalnih hernija, sadržaj Morgagnijeve hernije može izlaziti i ulaziti kroz defekt, ponekad čineći tumačenje radiografskih snimki zbunjujućim. Kada napravljene dijagnostičke pretrage ne dovedu do dijagnoze, potvrda dijagnoze i operacija može se obaviti laparoskopski. (4)



Slika 3: Morgagnijeva hernija - radiološki prikaz



Slika 4: Morgagnijeva hernija: CT prikaz

#### 4.4. Operativni zahvat

Morgagnijeva hernija se rješava kirurškim putem, odnosno operativnim zahvatom. Kada se postavi dijagnoza, operativni zahvat je opravdan čak kod pacijenata bez simptoma, jer može doći do opstrukcije crijeva i inkarceracije kao i strangulacije. Ukoliko se to dogodi, inače sigurna i planirana operacija može postati postupak s visokim rizikom. Operativna intervencija može se odgoditi samo kod rijetkih asimptomatskih bolesnika kod kojih postoji rizik od laparoskopske ili klasične operacije zbog ozbiljnih komorbiditeta. (4)

Otvorena transabdominalna operacija može se provesti kroz gornju središnju, subkostalnu ili paramedijalnu inciziju, te je to poželjan pristup kod bolesnika sa komplikacijama kao što su opstrukcija, inkarceracija, strangulacija ili perforacija. Središnji pristup omogućuje jednostavan pristup objema stranama u slučaju da se radi o bilateralnim hernijama. Priraslice se uklanjaju, a sadržaj hernija reducira se u peritonealnu šupljinu. Krajevi hernijalne vrećice se identificiraju, a vrećica se resekira. Kao i kod svih vrsta kirurških operacija, zatvaranje „bez napetosti“ je potrebno kako bi se spriječio recidiv. Kod manjih defekata (manjih od 3 cm) koji se mogu primarno zatvoriti sanacija mišićnog defekta provodi se neupijajućim madrac šavovima. Obično je potrebno povući dijafragmu do stražnjeg dijela prsne kosti i do stražnjeg dijela ravnog trbušnog mišića. Sanacija tkiva primarnim šavom se radi kada se pretpostavlja da su suprotna tkiva dobre kvalitete. Međutim, u svim slučajevima treba razmotriti zatvaranje rane protetskim materijalom. U slučaju korištenja primarnog zatvaranja, može se upotrijebiti obloga za jačanje operiranog područja. (4)

Protetski materijal je korišten u većini prijavljenih slučajeva (65%); uključujući polipropilensku mrežu i razne kompozitne materijale kao što je ekspanzirani politetrafluoroetilen (ePTFE) i hidrofilni resorbirajući film. Preferira se dvostrani ePTFE koji omogućuje zatvaranje velikih defekata uz minimalni rizik od priraslica uz protetsku površinu.(4)

Postoji značajna kontroverza u pogledu potrebe za izrezivanjem vrećice. Nedostaci kod ekscizije mogu uključivati masivni pneumomedijastinum i potencijalne ozljede plućne, perikardijalne i medijastinalne strukture. Izrezivanje vrećice može imati sljedeće prednosti: a) smanjenje traume tkiva jer se manipulira samo vrećicom, a ne njezinim sadržajem; b) smanjena mogućnost nakupljanja tekućine, budući da je uklonjena serozna membrana; i c) izbjegavanje

rizika da će sama vrećica djelovati kao vodeća točka za povratnu herniju. Međutim, nema dostupne literature koja bi snažno podržavala ostavljanje ili uklanjanje vrećice. (4)

Predložen je i transtorakalni pristup, budući da pruža dobru izloženost i lako uklanjanje defekta. Međutim, kao i kod lateralne subkostalne incizije, mogu se propustiti bilateralne hernije. Povremeno, Morgagnijeva hernija se otkrije tijekom torakotomije koja se izvodi zbog nedijagnosticirane medijastinalne mase ili neke druge indikacije. U rijetkim slučajevima izrezivanje vrećice i omentuma provodi se transtorakalnim pristupom. Zatim se obavlja obrada hernije kao i kod transabdominalnog pristupa. U nekim slučajevima, adekvatna sanacija defekta zahtijeva prolaz šavova oko rebra sprijeda ili kroz pokosnicu prsne kosti. (4)

Sve je više iskustava s minimalno invazivnim pristupima liječenju Morgagnijeve hernije. Laparoskopija je postala pristup koji se preferira kod operacije Morgagnijeve hernije. Prednosti laparoskopije uključuju izvrsnu preglednost, pristup objema stranama prsne kosti u slučaju bilateralnih hernija, smanjenu traumu tkiva, kraću hospitalizaciju i brži oporavak te povratak redovnoj prehrani i aktivnostima. Sadržaj vrećice se lako vraća u trbušnu šupljinu s atraumatskim hvataljkama uz pomoć gravitacije. Vrećica se secira na rubovima defekta, a potpuno odstranjenje se obično postiže bez poteškoća. Treba paziti da se izbjegne trauma pluća i perikarda. (4)

Rezultati operativnog zahvata Morgagnijeve hernije su izvrsni. Operativni mortalitet i morbiditet je nizak, osobito za dogovorene operacije. U jednom istraživanju je bilo 5 (3.8%) smrtnih slučajeva, od toga 1 dijete i 5 odraslih na broj od 132 ljudi. Od velike je važnosti napomenuti da su svih 5 smrtnih slučajeva bili pacijenti primljeni sa strangulacijom crijeva. Nema pouzdanih podataka o učestalosti recidiva, a nedostaju i pojedinačna izvješća o recidivima. Praćenje je ograničeno, ali rezultati laparoskopskih operativnih zahvata do sada su izvrsni. (4)

## **5. HIJATUS HERNIJA**

### **5.1. Klasifikacija hijatalnih hernija**

Hijatalne hernije se dijele na četiri tipa, od kojih je najčešći klizni ili tip I hijatalna hernija. Hijatalne hernije tipovi II do IV su paraezofagealne hernije, koje se razlikuju s obzirom na stupanj intratorakalne migracije kao i na sadržaj hernijske vreće. (4)

Kako bi se uočile razlike između tipova hernija, važno je razumjeti anatomiju hijatusa i gastroezofagealnog spoja. Ezofagealni hijatus tvore mišićna vlakna desnog dijela dijafragme, s malim ili nikakvim doprinosom lijevog dijela. Ta vlakna se preklapaju na mjestu gdje se vežu preko i uzduž desne strane medijalnog ligamenta, koji je vezan za bočne aspekte tijela kralježaka. Otvor je stoga oblikovan u obliku suze, s vrhom desno od aorte i ventralnim zaobljenim dijelom u središnjoj liniji blizu povezujućeg dijela središnje tetive dijafragme. Kruralna vlakna tvore tunel koji okružuje jednjak. Frenoezofagealni ligament je formiran od endotorakalne i endoabdominalne fascije u dijafragmalnom hijatusu. Ovaj ligament ulazi u jednjak neposredno iznad gastroezofagealnog spoja i drži distalni jednjak na mjestu. (4)

#### **5.1.1. Hijatus hernija tip 1**

U kliznom tipu hijatalne hernije, gastroezofagealni spoj se pomiče naviše kroz dijafragmalni hijatus u stražnji medijastinum, tako da zauzima intratorakalni položaj i proksimalna kardija se nalazi u prsima. Taj se proces događa uslijed slabljenja obodnog frenoezofagealnog ligamenta. Čimbenici koji mogu doprinijeti razvoju ove hernije uključuju povećan intraabdominalni tlak (npr. trudnoća, pretilost ili povraćanje) što može dovesti do jake kontrakcije ezofagusa koja može povući gastroezofagealni spoj u medijastinum. Ova vrsta hijatalne hernije često je praćena niskim tlakom zbog mirovanja ili neprimjerenim opuštanjem donjeg ezofagealnog sfinktera, što može rezultirati gastroezofagealnim refluksom ili refluks ezofagitisom. (4)

### 5.1.2. Hijatus hernija tip 2

Paraezofagealna ili hijatalna hernija tipa II je neuobičajeni poremećaj koji se razlikuje od hernije tipa I. Kod paraezofagealne hijatalne hernije, frenozofagealna membrana nije oslabljena difuzno, već fokalno, sprijeda i lateralno prema jednjaku. Kardija želuca i donji jednjak ostaju na ili ispod dijafragme, dok želučani fundus i/ili velika krivina prodire ili prolazi kroz defekt u medijastinum. Peritoneum čini hernijsku vreću. (4)

Ova intratorakalna migracija želuca razvija se u tzv. organoaksijalnu rotaciju. manja krivulja želuca usidrena je u abdomenu posteriornim vezama donjeg jednjaka, lijeve želučane arterije i retroperitonealnom fiksacijom pilorusa i dvanaesnika. Ove tri točke definiraju dugu os želuca i ostaju relativno fiksirane unutar abdomena kod hijatalne hernije tipa II. Veća krivulja želuca je relativno pokretna i rotira oko „duge osi“ pomicanjem najprije sprijeda, a zatim prema gore kako se hernija uključuje. Fundus je prvi dio želuca koji prodire prema gore kroz prednji dio hernijalne vrećice. Kako se hijatalni defekt povećava, tijelo i antrum nastavljaju aksijalnu rotaciju i migriraju u prsni koš, ostavljajući kardiju i pilorus u abdomenu. Tada se želudac u obrnutom položaju nalazi u prsima, a preostala veća krivulja pokazuje cefaladu i kardiju koja se nalazi ispod dijafragme. U početku želudac može zauzeti retrokardijalni položaj, ali kako se hernija povećava, dolazi do rotacije, obično u desno prsište. Kod izrazito velikih hernija, veći dio želuca leži unutar desnog hemitoraksa, a veća zakrivljenost želuca ide u pravcu desnog ramena. Organoaksijalna rotacija želuca najčešće je prema gore u prsima i na desno. To je put najmanjeg otpora zbog aorte na lijevo i srca sprijeda u lijevom prsištu. Povremeno, međutim, želudac se može rotirati izravno u superiornom smjeru bez devijacije desno, tako da je veća zakrivljena linija poprečno iza srca. Pojam parahijatalna hernija je korišten u prošlosti, ali ovaj tip defekta zapravo ne postoji. Nikada se nije naišlo na defekt u dijafragmi duž strane ezofagealnog hijatusa s izbočenjem želuca u prsa i prepoznatljivim kruralnim i dijafragmalnim vlaknima koji odvajaju otvor hernije od pravog hijatusa. (4)

### **5.1.3. Hijatus hernija tip III**

Tip III ili miješana hijatalna hernija je kombinacija tipova I i II, što znači da uključuje klizne i prodiruće dijelove. Ukoliko se hernija tipa I poveća, oslabljena frenozofagealna membrana može također fokalno oslabiti u svom prednjem aspektu i tako omogućiti protruziju želučanog fundusa u prsa. Rotacija želuca može rezultirati time da tijelo ili fundus budu u višem položaju u prsima u odnosu na kardiju, ali za razliku od tipa II hijatalne hernije u ovoj situaciji sama kardija je iznad razine hijatusa.

Također je predloženo da se za tip III može reći da je samo napredovanje ili evolucija tipa II do koje je s vremenom došlo. Vjerojatno sa stalnim negativnim intratorakalnim tlakom i pozitivnim intraabdominalnim tlakom, težina želučane herniacije može porasti tijekom godina sve dok se kardija ne izdigne iznad razine dijafragme, što će rezultirati defektom tipa III. U ovom slučaju, vezanost gastroezofagealnog spoja ostala bi posteriorno netaknuta. (4)

### **5.1.4. Hijatus hernija tip 4**

Progresivno povećanje dijafragmalnog otvora može dovesti do hernijacije drugih organa osim želuca u prsište. Poprečno debelo crijevo i omentum su najčešće uključeni, ali mogu biti i slezena i tanko crijevo. (4)

## **5.2. Epidemiologija**

Paraefozofagealna hijatalna hernija je mnogo rjeđa nego tipična klizna hernija. Ovo stanje činilo je samo 3% do 6% svih bolesnika koji su podvrgnuti kirurškom zahvatu hijatalne hernije. Budući da većina pacijenata s hijatalnom hernijom nije podvrgnuta operativnom zahvatu, vjerojatno je samo 1% do 2% svih hijatalnih hernija paraefozofagealni tip. Na Mayo klinici su pregledani zapisi 46000 pacijenata sa dijagnozom hijatalne hernije koji su hospitalizirani u razdoblju od 1980. do 1990. Istraživanja su pokazala da je samo 147 pacijenata (0.32 %) imalo hijatalne hernije sa 75 % ili više želuca unutar prsnog koša. Od 124 pacijenta podvrgnuta

operaciji, 51 (41%) imalo je tip II hijatalne hernije, 52 (43%) je imalo tip III, i 21 (17%) je imalo tip IV hijatalne hernije s drugim organima identificiranim unutar intratorakalne hernijalne vrećice. (4)

### **5.3. Klinička slika**

Neke paraezofagealne hijatalne hernije uzrokuju malo ili nikakve simptome i ostaju nedijagnosticirane godinama, dok se slučajno ne otkriju na rutinskoj radiografiji prsa ili na CT-u koji je ordiniran iz posve drugih razloga. Kod pacijenata sa supradijafragmalnom kardijom donji ezofagealni sfinkter može biti nekompetentan; takvi pacijenti mogu imati simptome gastroezofagealnog refluksa. Najčešći simptomi nastaju kao posljedica položaja želuca unutar prsišta. Kao i kod svake prave anatomske hernije, potencijalne komplikacije uključuju krvarenje, inkarceraciju, volvulus, strangulaciju i perforaciju. Najčešći simptomi u cjelini povezani su s opstruktivnom prirodom paraezofagealne hernije, s ranom sitošću, postprandijalnom boli, povraćanjem a disfagija je uobičajeni simptom. Kod nekih bolesnika ovi simptomi mogu biti diskretni i ne mogu se odmah uočiti kada se prvi put pojave. Kao posljedica simptoma koje osjećaju, pacijenti mogu postupno mijenjati prehrambene navike kako bi smanjili ili spriječili nelagodu nakon obroka. Tako se smanjene količine hrane uzimaju u sve duljim vremenskim razmacima kako bi se smanjili simptomi koji se javljaju tijekom jela. Mnogi pacijenti koji su imali tegobe godinama ili čak desetljećima u početku će poricati poteškoće s prehranom; tek nakon usredotočenog, upornog ispitivanja pacijenata i članova njihovih obitelji može se zaključiti da se njihov unos hrane mijenjao i po učestalosti i po količini tijekom godina, često uz istodobni gubitak težine. (4)

U jednom provedenom istraživanju dokumentirani su simptomi kod 147 bolesnika koji su podvrgnuti operaciji paraezofagealne hijatalne hernije i utvrdili da je samo 5% pacijenata bilo bez simptoma. Postprandijalna bol je bila prisutna kod 87 (59%), povraćanje kod 46 (31%), i disfagija kod 44 (30%) pacijenata. Na gastroezofagealni refluks se žalilo samo 23 pacijenta (16%). (4)

Krvarenje je također komplikacija paraezofagealne hernije i do njega najčešće dolazi zbog ulceracija unutar želučanog zida u visini hijatusa. Smatra se da to može biti samo posljedica mehaničkog trljanja na sluznici. Često će se pacijenti pojaviti ne s akutnim krvarenjem, nego s kroničnim umorom, a onda se može otkriti anemija. To se dogodilo u 21%



pacijenata u prethodno spomenutoj studiji. Krvarenje se rijetko događa tako brzo da rezultira melenom, što je u prethodnoj studiji pronađeno u tri pacijenta ( 2 %). (4)

Velike hernije tipa III ili IV mogu zauzeti veliki dio torakalne šupljine i rezultirati postprandijalnim respiratornim simptomima otežanog disanja s osjećajem gušenja. Takvi simptomi, međutim, mogu biti i blagi, unatoč prisutnosti velike hernije. Mnogi pacijenti su se navikli na ove simptome i dobro ih toleriraju. Ponekad će to opisati kao osjećaj substernalne punoće ili pritiska, te se može zamijeniti sa stenokardijom. Ova nelagoda je često popraćena mučninom i može se donekle ublažiti podrigivanjem ili povraćanjem. (4)

Najteža komplikacija velike paraezofagealne hernije je inkarceracija i / ili strangulacija. Nakon obroka, fundus može prolabirati dolje iz hernijalne vrećice natrag u abdomen. To može okrenuti i zakriviti želudac u njegovom središnjem dijelu samo proksimalno do antruma, što rezultira djelomičnom ili potpunom opstrukcijom. Daljnja rotacija fundusa može dovesti do opstrukcije gastroezofagealnog spoja. Daljnje uvijanje može dovesti do opstrukcije pilorusa, što rezultira zatvaranjem želučanog segmenta i zatvorenim sustavom opstruktivne fiziologije. Ukoliko se ne prepozna, ovaj proces u konačnici dovodi do strangulacije, nekroze i perforacije. Do trenutka dok se ne prepozna i korigira, rezultirajući medijastinitis i šok mogu se pokazati fatalnim. Kada se takvi pacijenti jave liječniku oni dolaze u ekstremnim bolovima i često iznose dugu povijest tegoba zbog kojih možda nikada nisu zatražili liječnički savjet. Glavni problem za vrijeme akutnog stanja je jaka bol i pritisak u prsnom košu ili području epigastrija. Nelagoda je obično popraćena mučninom i može se pogrešno dijagnosticirati kao akutni infarkt miokarda. Može doći do povraćanja, ali češće se pacijent žali na povraćanje i nemogućnost podrigivanja. Pacijent se također može žaliti na nemogućnost gutanja sline. Ukoliko volvulus napreduje, dolazi do strangulacije intratorakalnog dijela želuca, što rezultira toksičnom krvnom slikom, uključujući temperaturu i hipovolemijski šok. Stručnjaci su opisali sliku substernalnog bola u prsima, mučnina s nemogućnošću povraćanja i nemogućnost postavljanja nazogastrične sonde; ova trijada simptoma je uglavnom specifična za intratorakalni želučani volvulus. Srećom, ova po život opasna komplikacija se danas relativno rijetko događa. U prošlosti se, kako je zabilježeno događala puno češće. U jednom istraživanju liječnici su izvijestili da je oko 30 % njihovih pacijenata s paraezofagealnim hernijama imalo komplikaciju želučanog volvulusa. Međutim, proučavanje podataka je pokazalo da samo pet takvih pacijenata zahtjeva hitnu operaciju zbog sumnje na strangulaciju, kod incidencije od 3 %. Razlog za to može biti i u činjenici da se paraezofagealne hernije sada prepoznaju mnogo češće u ranijoj fazi. S obavljanjem rutinskih rendgenskih snimaka prsnog koša i širokom rasprostranjenošću

naprednih radioloških ispitivanja kao što su CT i magnetska rezonancija, identifikacija asimptomatskih ili minimalno simptomatskih paraezofagealnih hernija postala je relativno česta pojava. Dakle, pacijenti sa ovom dijagnozom mogu se podvrgnuti ranoj kirurškoj intervenciji, prije nego što opstruktivna simpomatologija postane ozbiljna. Naposljetku, pacijenti s velikim hijatalnim hernijama mogu povremeno postati simptomatični zbog intratorakalne hernijacije drugih organa osim želuca. Rijetko se identificiraju opstruktivni simptomi prvenstveno zbog tankog crijeva ili kompresije debelog crijeva uslijed intratorakalne hernije. Opisan je slučaj akutnog hemoragijskog pankreatitisa u vezi sa paraezofagealnom hernijom zbog hernijacije glave pankreasa. (4)

## 5.4. Dijagnoza

Na dijagnozu paraezofagealne hijatalne hernije se može često prvi puta posumnjati zbog abnormalne radiografije prsnog koša. Najčešći nalaz je retrokardijalni zračni mjehurić sa ili bez razine zraka i tekućine zabilježene na bočnom prikazu standardnog rendgenskog snimka. Kod ogromnih paraezofagealnih hernija, hernijska vrećica i njen sadržaj povremeno prodru u desnu torakalnu šupljinu. Diferencijalna uključuje apsces, medijastinalne ciste i prošireni opstruktivni jednjak, kao što se može vidjeti s mega jednjakom u bolesnika s ahalazijom u posljednjoj fazi. Pretraga gornjeg dijela gastrointestinalnog trakta s barijem je obično dijagnostička, s patognomoničnim nalazom kao da je želudac okrenut naopako u prsima. Radiolog treba obratiti posebnu pozornost na položaj kardije u odnosu na hijatus, što često zahtijeva lateralni i / ili kosi pregled tijekom gutanja. Izvođenje gutanja pomaže u razlikovanju tipova II i III hijatalne hernije. Klistir s barijem može pomoći da se utvrdi jeli uključen bilo koji dio kolona; međutim, to nije strogo naznačeno kod svi pacijenata, jer je malo bitan kod procesa odlučivanja. (4)

I CT i MRI prsnog koša mogu sugerirati dijagnozu paraezofagealne hernije, ali nije u cilju rutinsko korištenje takvih pretraga u standardnoj dijagnostičkoj obradi. (4)

Ezofagogastroduodenoskopija (EGD) se sada rutinski provodi kod svih pacijenata kod kojih se razmatra operativni zahvat. EGD omogućuje identifikaciju prisutnosti ili odsutnosti ezofagitisa, što može potvrditi dijagnozu gastroezofagealnog refluksa povezanog s mehaničkim perturbacijama koje su posljedica paraezofagealne hernije. To također omogućuje identifikaciju potencijalne prisutnosti Barrettove sluznice, što ne samo da ukazuje na prisutnost gastroezofagealnog refluksa, nego također zahtijeva dugoročni nadzor s praćenjem EGD

postupcima. Konačno, važno je odbaciti neočekivane endoluminalne uzroke opstruktivne simptomatologije, kao što su fibrotička striktura, neoplazma jednjaka ili popratni epifrenički divertikulum. Tipični endoskopski nalaz kod nekomplikirane paraezofagealne hernije je pomalo serpiginozni distalni jednjak s gastroezofagealnim spojem na ili iznad hijatusa. EGD također omogućuje identifikaciju intragastričnih ulkusa, koji mogu biti uzrok kronične anemije koju mnogi pacijenti s paraezofagealnom hijatalno hernijom imaju. (4)

Kontroverze postoje u pogledu uloge preoperativnog testiranja funkcije jednjaka. Mnogi kirurzi rutinski provode preoperativnu ezofagealnu manometriju i 24-satno Ph ispitivanje kako bi im to pomoglo da odluče hoće li ili ne popratna fundoplikacija za vrijeme operacije hernije biti indicirana ili kontraindicirana. Testovi manometrije jednjaka, koji mogu pokazati teški motilitet jednjak, mogu pomoći kirurgu da donese odgovarajuću odluku o tome hoće li izvesti fundoplikaciju (potpunu ili djelomičnu) koja bi se pokazala optimalnom. Slično tome, ambulantno 24-satno testiranje Ph vrijednosti može pomoći u identifikaciji gastroezofagealnog refluksa, koji se svakako najbolje liječi pratećom fundoplikacijom za vrijeme kirurške intervencije. Nemaju svi pacijenti sa paraezofagealnom hernijom gastroezofagealni refluks, iako to može biti čest nalaz. (4)

Uglavnom se pacijentima sa paraezofagealnim hernijama rutinski radi EGD, 24-satno pH ispitivanje i ezofagealna manometrija kako bi se u potpunosti karakterizirali anatomske nalazi i fiziologija kao i sve moguće popratne pojave. Na taj način kirurg ima potpune informacije o anatomiji i fiziologiji defekta te može prilagoditi operativni pristup svakom pacijentu. (4)

## **5.5. Odluka o operaciji**

Već desetljećima sama dijagnoza paraezofagealne hijatalne hernije smatrala se snažnom indikacijom za definitivni operativni zahvat. To vjerovanje je proizašlo iz određenih izvješća koja su pokazala smrtnost od 29 % u 21 bolesnika, nakon čega je uslijedilo neoperativno liječenje. Slično je i drugo izvješće o ishodu bolesti 29 pacijenata sa paraezofagealnom hernijom od kojih je 10 njih primljeno sa inkarceracijom. Dva od četiri pacijenta operirana kao hitni slučajevi su umrla. Od tada je 50 % operativna smrtnost kod hitnih operacija inkarceriranih paraezofagealnih hernija široko rasprostranjena. Mnogobrojni kirurzi su bazirali svoju praksu

hitne operacije paraezofagealne hernije na ovim brojkama o smrtnosti, a to je i bila kirurška dogma gotovo 30 godina. (4)

Međutim, vrlo je vjerojatno da je samo nekoliko pacijenata u gore spomenutim istraživanjima bilo doista bez simptoma. Medicinska praksa se značajno promijenila tijekom protekla četiri desetljeća, a identifikacija asimptomatskih paraezofagealnih hijatalnih hernija nije neuobičajena. Sa sve češćom upotrebom testa gutanja s barijem, CT-a, MRI-e, te ezofagoskopije za pacijente s čak i blagim oblicima bolesti, dijagnostičari sada identificiraju paraezofagealne hijatalne hernije s malo ili nimalo povezanih simptoma. (4)

U istraživanju provedenom na 71 pacijentu, 29 ih je liječeno konzervativno i praćeno prosječno slijedećih 6 godina. Trinaest konzervativno liječenih i kontroliranih pacijenata razvilo je progresiju simptoma i na kraju je podvrgnuto kirurškoj operaciji, iako nijedan nije zahtijevao hitnu intervenciju. (4)

Slično iskustvo je objavljeno na klinici Mayo. Od 147 pacijenata s paraezofagealnom hijatalnom hernijom, 23 su praćena bez operacije i 19 od njih su uspješno vođena ovim načinom. Samo su četiri bolesnika imala progresivne simptome. Na kraju su podvrgnuti operativnom zahvatu, a jedan je umro od komplikacija povezanih s hernijom. (4)

U novije vrijeme se koristi analitički model koji se počeo primjenjivati u Monte Carlu kako bi se utvrdila opravdanost elektivne laparoskopske operacije paraezofagealne hijatalne hernije kod bolesnika s minimalnim simptomima ili bez njih. Analitički model je koristio konzervativne pretpostavke o operativnom mortalitetu i postoperativnom hernijskom recidivu, kako bi se predvidio rizik od razvoja akutnih simptoma koji zahtijevaju hitnu operaciju. Istraživači su uspoređivali elektivnu laparoskopsku operaciju paraezofagealne hijatalne hernije sa strategijom „budnog“ čekanja. U gotovo svim dobnim skupinama, strategija nadzora pokazala se prihvatljivom alternativom. Njihov model sugerira da je u dobi od 75 godina, pacijent imao samo 12 % rizik od razvoja akutnih simptoma koji zahtijevaju hitnu operaciju. U dobi od 85 godina taj se rizik smanjio na manje od 8 %. Stoga su mnogi stručnjaci u ovom području shvatili da se pacijenti moraju promatrati individualno, da nije prihvatljivo slijepo preporučiti kirurški zahvat za sve pacijente s paraezofagealnom hernijom bez obzira na simptome. Mnogi takvi pacijenti su s višestrukim komorbiditetima i relativno manje simptomatologije. Takvi krhki pacijenti podliježu relativno visokim stopama perioperativnog morbiditeta; stoga bi trebalo ozbiljno razmotriti njihove slučajeve, jer će većina živjeti bez ozbiljnog incidenta zbog svoje hernije. (4)

Međutim, u bolesnika s opstruktivnim simptomima nema učinkovitog liječenja koje bi moglo adekvatno riješiti većinu bolesnikovih pritužbi. Simptomi refluksa često se mogu učinkovito liječiti inhibitorima protonske pumpe, mada će se većina simptoma javiti nakon uzimanja obroka. U takvih pacijenata je indiciran operativni zahvat. (4)

## **5.6. Operativna načela**

Postoji kontroverza oko optimalnog postupka koji se treba provesti, kao i optimalnog operativnog pristupa. Postoje određena načela operativnog postupka koja su dogovorena među gotovo svim stručnjacima u tom području. Ova načela uključuju:

1. Smanjenje sadržaja hernijske vreće
2. Uklanjanje hernijske vrećice iz prsnog koša
3. Kruralno zatvaranje
4. Učvršćivanje želuca unutar abdomena

Unatoč gotovo univerzalnom prihvaćanju ovih načela, postoje neke varijacije u tehnikama koje se koriste za postizanje svakog od tih ciljeva. (4)

### **5.6.1. Smanjenje sadržaja hernijske vrećice**

Iako je to relativno lako postići kod većine pacijenata, povremeno može biti teško u onih s uskim hijatalnim prstenom ili s volvulusom koji je razvio želučanu distenziju. Kod pacijenata čiji je sadržaj vrećice teško izvući, treba izbjegavati prekomjernu silu, da ne bi došlo perioperativnih curenja i potrebe za ponovnom operacijom. Važno je što je moguće učinkovitije postići dekompresiju želuca pomoću nazogastrične sonde kako bi se želudac vratio u abdomen bez dodatnih pomaka. Predloženo je umetanje mekog gumenog katetera u hernijsku vrećicu s insuflacijom male količine zraka može pomoći u smanjenju sadržaja hernije sprečavanjem vakuuma unutar vrećice. Kod nekih pacijenata za smanjenje sadržaja, može biti djelotvorna mala incizija (1-2 cm) hijatusa na poziciji 12 sati. (4)

### **5.6.2. Mobilizacija i resekcija hernijske vrećice**

Većina stručnjaka smatra da se intratorakalna hernijska vrećica treba izrezati i kompletna premjestiti iz prostora u medijastinumu u abdomen. Objašnjenje je da se time minimizira mogućnost intratorakalnog ponavljanja takvih zbivanja iz dva razloga. Prvo, omogućuje uništenje velikog potencijala prostora medijastinuma. Drugo, rezultira djelotvornijim zacjeljivanjem hijatalnog reza, jer kruralni stupovi više neće biti obloženi mezotelijalnim tkivom što bi spriječilo zarastanje i stvaranje ožiljka nakon šivanja. Neki kirurzi ne reseciraju vrećicu jer smatraju da je tako veća vjerojatnost za oštećenje nervusa vagusa, dok drugi reseciraju kompletnu vrećicu koliko god je moguće počevši od gastroezofagealnog spoja. Resekcija hernijske vrećice omogućuje bolji pregled gastroezofagealnog spoja i time bolju procjenu potrebe za postupkom produženja jednjaka. Kada se hernijska vrećica ukloni iz intratorakalnog dijela, mrtvi prostor u medijastinumu će nestati kako se pluća šire. (4)

### **5.6.3. Kruralno zatvaranje**

Kada se hernijska vreća mobilizira u abdomen, uočava se veliki dijafragmalni defekt koji je ispred donjeg jednjaka. Mora se imati na umu da distalni jednjak čini stražnji zid intratorakalne hernije, s prednjim dijelom želučanog fundusa. Jednom kada se fundus mobilizira, jednjak se smješta u posteriornoj poziciji medijastinuma odmah ispred aorte. Iako neki kirurzi tada izvode prednje zatvaranje, preferira se disekcija jednjaka kružno te ga s aorte. S intramedijastinalnom disekcijom, jednjak se rutinski može mobilizirati za duljinu od približno 8-10 cm do razine. Ova intratorakalna disekcija omogućuje maksimalnu duljinu jednjaka i također pomiče jednjak u prednjem smjeru do položaja 12 h odmah iza ventralnog središta hijatusa. Zatim se može izvesti zatvaranje u stražnjem dijelu, čime se uspostavljaju normalni anatomske odnosi. Važno je izbjeći skidanje endoabdominalne ili endotorakalne fascije, što bi ostavilo golim mišićna vlakna, koja tada možda ne dobro držala šavove. Zatvaranje stražnjeg kruralnog defekta obično se postiže postavljanjem tri do šest čvrstih neapsorbirajućih šavova razmaknutih 8 do 10 mm. (4)

#### 5.6.4. Intraabdominalna fiksacija

Općenito je prihvaćeno da je neki oblik intraabdominalne želučane fiksacije opravdan. Opcije su uključivale jednostavnu prednju gastropeksiju, gastrostomiju i djelomičnu ili potpunu fundoplikaciju. Jedno od izvješća prikazuje jednostavan anatomski oporavak s odličnim rezultatima, bez recidiva i bez postoperativnog gastroezofagealnog refleksa kod 19 bolesnika. S druge strane određeni stručnjaci sugeriraju rutinsko izvođenje fundoplikacije bez obzira na prisutnost ili odsutnost simptoma gastroezofagealnog refluksa ili ezofagitisa. Neki su autori izvjestili o selektivnom pristupu, te oni sugeriraju da bi bolesnici s hijatalnom hernijom tipa II trebali biti podvrgnuti preoperativnoj endoskopiji, manometriji jednjaka i Ph testiranju. (4)

Kontroverze se nastavljaju s obzirom na optimalan pristup sanaciji paraezofagealne hijatalne hernije. Opcije uključuju otvorene pristupe ( torakotomiju, laparotomiju) kao i laparoskopski pristup. Oni koji zagovaraju otvoreni i oni koji zagovaraju minimalno invazivni pristup naglašavaju prednosti jednog pristupa nad drugim. Zagovornici otvorenog pristupa otkrivaju lakoću dekompresije hernijalnih organa, kao i sposobnost palpacije što intraoperativno štiti nervus vagus. Oni koji preferiraju torakalni pristup bilježe lakoću kojom se izvodi potpuna mobilizacija jednjaka sve do ispod aortnog luka, kao i izvrstan pogled na kruru koji se dobiva transtorakalnim pristupom. Također, zagovornici otvorenog pristupa navode dugotrajno učenje za vršenje laparoskopske operacije paraezofagealne hijatalne hernije. Zanimljivo je da nikada ne spominju sličnu strmu krivulju učenja za postizanje uspješnog vršenja otvorenih operacija. (4)

Stručnjaci koji savjetuju laparoskopski pristup naglašavaju minimalno invazivnu prirodu postupka. Također ukazuju na manju postoperativnu bol s kraćim boravkom u bolnici i brži povratak na posao. Osim toga, smatraju da je bolja vizualizacija krure laparoskopskim nego s otvorenim abdominalnim ili torakalnim pristupom. (4)

Prijavljeni morbiditet je općenito niži s minimalno invazivnim pristupom i to je u korelaciji s mnogo kraćim trajanjem bolničkog boravka. Nasuprot tome, možda najjači argument protiv minimalno invazivnog pristupa ima veze s rizikom ponavljanja hijatalne hernije kod dugoročnog praćenja. Zagovornici otvorenog pristupa navode dva bitna čimbenika koja pomažu u sprječavanju rekurencije hernije, a to su mnogo temeljitija mobilizacija jednjaka i preciznije zatvaranje krure. (4)

Ipak, čini se da je trend na globalnoj razini favoriziranje laparoskopskog pristupa operacije paraezofagealne hijatalne hernije. Dok će torakalni kirurzi koji nisu obučeni u laparoskopskim tehnikama nastaviti provoditi otvorene operativne postupke, čini se vjerojatnim da će pacijenti sve više biti upućivani na one kirurge koji koriste manje invazivni pristup. Premda se možda taj obrazac upućivanja ne temelji na čvrstim podacima, postoji cijeli niz drugih postupaka koji se ne mogu obaviti laparoskopski, tako da se čini da će se nastaviti. To međutim, ne znači da otvoreni pristup nije bez prednosti. Pogotovo takav pristup odgovara kod onih osoba koje imaju istodobnu intratorakalnu patologiju, transtorakalni pristup može biti koristan po tome što omogućuje da se svi postupci izvode s jednim rezom. Otvoreni pristup može biti koristan i kod pacijenata koji su imali više kirurških zahvata na gornjem dijelu abdomena. Konačno, kod pacijenata koji imaju rekurentnu herniju nakon laparoskopskog pristupa, transtorakalni pristup može se pokazati nešto lakšim i omogućiti potpunu mobilizaciju jednjaka. (4)



## 6. RASPRAVA

Kod stečenih dijafragmalnih hernija, u većini slučajeva razlog dijagnoze je slučajan radiološki nalaz kod pacijenta bez ikakvih tegoba. Većinu slučajeva čini klizni tip hijatalne hernije i to 85-95%. Teško je utvrditi stvarnu incidenciju stečenih hijatalnih hernija u populaciji radi velikog broja asimptomatskih slučajeva, te simptoma koji su relativno nespecifični. (8)

Ukupna prevalencija kongenitalne dijafragmalne hernije je 1 do 4 na 10 000 živorođenih. Europski registri pokazuju prevalenciju od 2.3 na 10 000 živorođenih za izolirane slučajeve, te 1.6 na 10 000 za komplicirane slučajeve bolesti. Neka istraživanja pokazuju nešto veću incidenciju u muškog spola. Majčina dob nema utjecaja na učestalost. (8)

Liječenje je moguće isključivo kirurški. Dijafragmalne hernije su se u prošlosti zbrinjavale otvorenim pristupom, torakotomijom ili laparotomijom. S početkom primjene laparoscopske tehnike znatno je smanjen mortalitet, te skraćen postoperativni boravak u bolnici. Time je laparoscopsko liječenje dijafragmalne hernije postalo prvi izbor većine kirurga kao minimalno invazivna metoda. Veliki napredak u liječenju dijafragmalnih hernija je postignut uvođenjem kirurških mrežica od sintetskih materijala, što je omogućilo lakše i sigurnije zatvaranje velikih defekata. Laparoscopska hernioplastika spada u zahvate minimalno invazivne kirurgije, čije su prednosti pored bržeg oporavka pacijenata, manji gubitak krvi tijekom operacije i manje plućnih komplikacija. To je osobito korisno kod starijih i nepokretnih pacijenata, što rezultira većim brojem uspješnih ishoda operacija, kao i boljeg izlječenja.

## 7. ZAKLJUČAK

Kongenitalna dijafragmalna hernija smatra se jednim od najvećih izazova za ginekologe, neonatologe i kirurge. Praćenje složenih patofizioloških zbivanja dovelo je do implementiranja novih strategija i metoda liječenja što je dovelo do značajnog smanjenja mortaliteta kod ovih bolesnika.

Važno je naglasiti da dijagnoza kongenitalne dijafragmalne hernije ima dugoročan utjecaj na zdravlje i kvalitetu života, tako da je multidisciplinarni pristup neizmjerljivo važan za poboljšanje bolesti.

Brojna nova klinička istraživanja dovela su do saznanja koja će uvelike imati utjecaj na napredak u liječenju, smanjenju dugoročnih zdravstvenih tegoba te daljnjem smanjenju mortaliteta.

## 8. LITERATURA

1. Bačić I., Karlo R., Dunatov T.: Kirurgija za studente zdravstvenih studija, Sveučilište u Zadru, Odjel za zdravstvene studije, Zadar, 2018.
2. <http://www.msd-prirucnici.placebo.hr/msd-prirucnik/pedijatrija/prirodjene-anomalije-probavnog-sustava/dijafragmalna-hernija>
3. Putz R., Pabst R.: Sobotta- Anatomija 2, Trup, unutarnji organi, donji ud. Naklada Slap, Zagreb, 2000.
4. Shields TW., Locicero J., Reed CE., Feins RH. General thoracic surgery. 7th ed. 2009.
5. <https://forum.teropong.id/2017/10/21/pengertian-diafragma-fungsi-struktur-dan-sistem-kerja-diafragma/>
6. <https://radiopaedia.org/cases/morgagni-hernia-4>
7. [https://www.google.com/search?q=morgagnijeva+hernija&rlz=1C1NDCM\\_hrHR822HR822&source=lnms&tbm=isch&sa=X&ved=0ahUKEwiWoMLD8p\\_iAhUz6KYKHWVIDYwQ\\_AUIDigB&biw=1366&bih=657#imgsrc=dhRCnRxYldK8AM:](https://www.google.com/search?q=morgagnijeva+hernija&rlz=1C1NDCM_hrHR822HR822&source=lnms&tbm=isch&sa=X&ved=0ahUKEwiWoMLD8p_iAhUz6KYKHWVIDYwQ_AUIDigB&biw=1366&bih=657#imgsrc=dhRCnRxYldK8AM:)
8. [Harrington SW: Clinical manifestations and surgical treatment of congenital types of diaphragmatic hernia. Rev Gastroenterol 1951 Apr;18\(4\):243-56.](#)
9. [McGivern MR., Best KE., Rankin J., et al. Epidemiology of congenital diaphragmatic hernia in Europe: a register- based study. Arch Dis Child Fetal Neonatal Ed 2015; 100:F137.](#)