

**SVEUČILIŠTE U ZADRU  
ODJEL ZA ZDRAVSTVENE STUDIJE  
DIPLOMSKI SVEUČILIŠNI STUDIJ SESTRINSTVA**

**MARKO SURAC**

**DIPLOMSKI RAD  
DIJAGNOSTIKA I LIJEČENJE TUMORA SREDOPRSJA**



**Zadar, svibanj, 2019.**

**SVEUČILIŠTE U ZADRU  
ODJEL ZA ZDRAVSTVENE STUDIJE  
DIPLOMSKI SVEUČILIŠNI STUDIJ SESTRINSTVA**

**DIPLOMSKI RAD  
DIJAGNOSTIKA I LIJEČENJE TUMORA SREDOPRSJA**

**KANDIDAT: Marko Surać**

**TEMA DIPLOMSKOG RADA: Dijagnostika i liječenje tumora sredoprsja**

**MENTOR: doc.dr.sc. Ivan Bačić, dr.med.**

**Zadar, svibanj, 2019.**



## **Izjava o akademskoj čestitosti**

Ja, **Marko Surać**, ovime izjavljujem da je moj **diplomski** rad pod naslovom **Dijagnostika i liječenje tumora sredoprsja** rezultat mojega vlastitog rada, da se temelji na mojim istraživanjima te da se oslanja na izvore i radove navedene u bilješkama i popisu literature. Ni jedan dio mojega rada nije napisan na nedopušten način, odnosno nije prepisan iz necitiranih radova i ne krši bilo čija autorska prava.

Izjavljujem da ni jedan dio ovoga rada nije iskorišten u kojem drugom radu pri bilo kojoj drugoj visokoškolskoj, znanstvenoj, obrazovnoj ili inoj ustanovi.

Sadržaj mojega rada u potpunosti odgovara sadržaju obranjenoga i nakon obrane uređenoga rada.

**Zadar, 2019.**

## **ZAHVALA**

Zahvaljujem se mentoru doc. dr. sc. Ivanu Bačiću, dr. med. na pomoći, uloženom vremenu i pruženim savjetima pri izradi ovog diplomskog rada, kao i stalnoj dostupnosti.

Također, zahvaljujem se Vedranu Matuloviću, dr. dent. med. što mi je izlazio u susret tijekom trajanja studija.

Od srca hvala mojoj obitelji i prijateljima na strpljenju i podršci za vrijeme školovanja, te poticaju da uvijek mogu bolje i više.

I na kraju, najveće hvala mojoj majci koja je uvijek bila uz mene, bez obzira da li se radilo o teškim ili sretnim trenucima i bez koje sve ovo što sam dosad postigao ne bi bilo moguće.

## SADRŽAJ

SAŽETAK

SUMMARY

1. UVOD .....	1
2. ANATOMIJA MEDIJASTINUMA .....	2
3. TUMORI .....	4
3.1 KLINIČKA SLIKA MEDIJASTINALNIH TUMORA .....	5
3.2 DIJAGNOSTIČKE METODE .....	5
3.3 NEUROGENI TUMORI .....	7
3.3.1 TUMORI KOJI POTJEČU OD PERIFERNIH ŽIVACA .....	7
3.3.2 TUMORI KOJI POTJEČU OD SIMPATIČKIH GANGLIJA .....	8
3.3.3 TUMORI KOJI POTJEČU OD PARAGANGLIJA .....	9
3.4 TUMORI TIMUSA .....	9
3.4.1 TIMOMI .....	11
3.4.1.1 BENIGNI I MALIGNI TIMOMI .....	12
3.4.1.2 KARCINOMI TIMUSA .....	14
3.4.2 TUMORI KOJI POTJEČU OD NEUROENDOKRINIH STANICA .....	14
3.4.3 TUMORI MASNOG TKIVA .....	15
3.4.3.1 TIMOLIPOM .....	16
3.4.3.2 TIMOLIPOSARKOM .....	16
3.4.4 MIJEŠANI TUMORI TIMUSA .....	16
3.5 LIMFOMI .....	16
3.5.1 LIMFOBLASTIČNI LIMFOM .....	17
3.5.2 MEDIJASTINALNI LIMFOM VELIKIH B-STANICA .....	17
3.5.3 ANAPLASTIČNI LIMFOM .....	18
3.5.4 LIMFOM MARGINALNE ZONE .....	18
3.5.5 HODGKINOV LIMFOM .....	18
3.6 TUMORI ZAMETNIH STANICA .....	21
3.6.1 BENIGNI TUMORI ZAMETNIH STANICA .....	21
3.6.2 PRIMARNI SEMINOMI MEDIJASTINUMA .....	21
3.6.3 NESEMINOMSKI MALIGNI TUMORI ZAMETNIH STANICA .....	22
3.6.4 SLABO DIFERENCIRANI KARCINOMI MEDIJASTINUMA .....	23
3.7 MEZENHIMALNI TUMORI .....	25

3.8 ENDOKRINI TUMORI .....	25
3.8.1 MEDIJASTINALNI PARATIROIDNI TUMOR .....	25
3.9 LIMFADENOPATIJE .....	26
4. DIFERENCIJALNA DIJAGNOZA MEDIJASTINALNIH TUMORA .....	27
5. RASPRAVA .....	29
6. ZAKLJUČAK .....	30
7. LITERATURA .....	31

## SAŽETAK

Najčešći primarni tumori medijastinuma su neurogeni tumori, timomi, limfomi, tumori zametnih stanica. Mnogo češće od primarnih tumora u medijastinumu nalazimo presadnice zloćudnih tumora drugih primarnih sijela.

Tumori sredoprsja dugo su asimptomatski, a često se otkriju kao slučajan nalaz rutinske pretrage, npr. rtg-snimke pluća. Očituju se najprije nespecifičnim simptomima: slabost, alergija, suhi kašalj, dispneja, nejasni bolovi u prsima, a poslije simptomima opstrukcije u medijastinumu – sindrom gornje šuplje vene, disfagija, promuklost.

Većina tumora kod odraslih je smještena u prednjem medijastinumu (55%), zatim u stražnjem dijelu (25%) te na kraju u visceralnom medijastinumu (20%). Kod djece je situacija nešto drugačija te se najveći broj tumora nalazi u stražnjem dijelu (63%), zatim u prednjem dijelu (26%) te na kraju u visceralnom dijelu (11%).

Učestalost tumora medijastinuma je vrlo mala i iznosi svega oko 0,1%. Pojavljuje se podjednako kod žena i muškaraca, među svi dobnim skupinama, ali ipak najčešće u starijoj ili dječjoj dobi. S obzirom na velik broj različitih organa u medijastinumu, etiologija i patogeneza tih tumora je različita.

Tumori medijastinuma vrlo su raznovrsni s obzirom na histološko podrijetlo, pa tako i na biološke osobine. Općenito se može reći da dobroćudni tumori imaju vrlo dobru do odličnu prognozu. Dobroćudni se tumori liječe kirurški uz izlječenje do 100%. Zloćudni se tumori liječe kirurški, radioterapijom i kemoterapijom, često recidiviraju i agresivnog su ponašanja.

**KLJUČNE RIJEČI:** tumori sredoprsja, medijastinum, timom, limfom

## **SUMMARY - Diagnosis and treatment of mediastinal tumor**

The most common primary tumors of the mediastinum are neurogenic tumors, thymomas, lymphomas, germ cells tumors. Much more often than the primary tumors in the mediastinum, traces of malignant tumors of other primary sites are found.

Mediastinal tumors are asymptomatic for a long time and often tend to be a random finding on routine examination, for example lung cancer. They manifest as unspecific symptoms such as weakness, allergy, dry cough, dyspnea, unclear chest pain and later as symptoms of obstruction in the mediastinum - upper hollow vein syndrome, dysphagia, hoarseness.

Among adults, most of the tumors are located in the frontal mediastinum (55%), followed by the back side (25%) and finally in the visceral mediastinum (20%). When it comes to children, the situation is somewhat different, with the largest number of tumors being found on the back side (63%), then in the front (26%) and finally in the visceral part (11%).

The mediastinal tumor frequency is very small and amounts to only about 0.1%. It appears evenly among both women and men and among all age groups, but most often among elders or infants. Given the large number of different organs in the mediastinum, the etiology and pathogenesis of these tumors vary.

Mediastinal tumors are very diverse in terms of histological origin, and therefore in biological characteristics. In general, it can be said that benign tumors have a very good to excellent prognosis. Benign tumors are cured surgically with the healing potential up to 100%. Malignant tumors are cured surgically, with radiotherapy and chemotherapy, they often recur and demonstrate aggressive behaviors.

**KEY WORDS:** mediastinal tumors, mediastinum, thymoma, lymphoma



## 1. UVOD

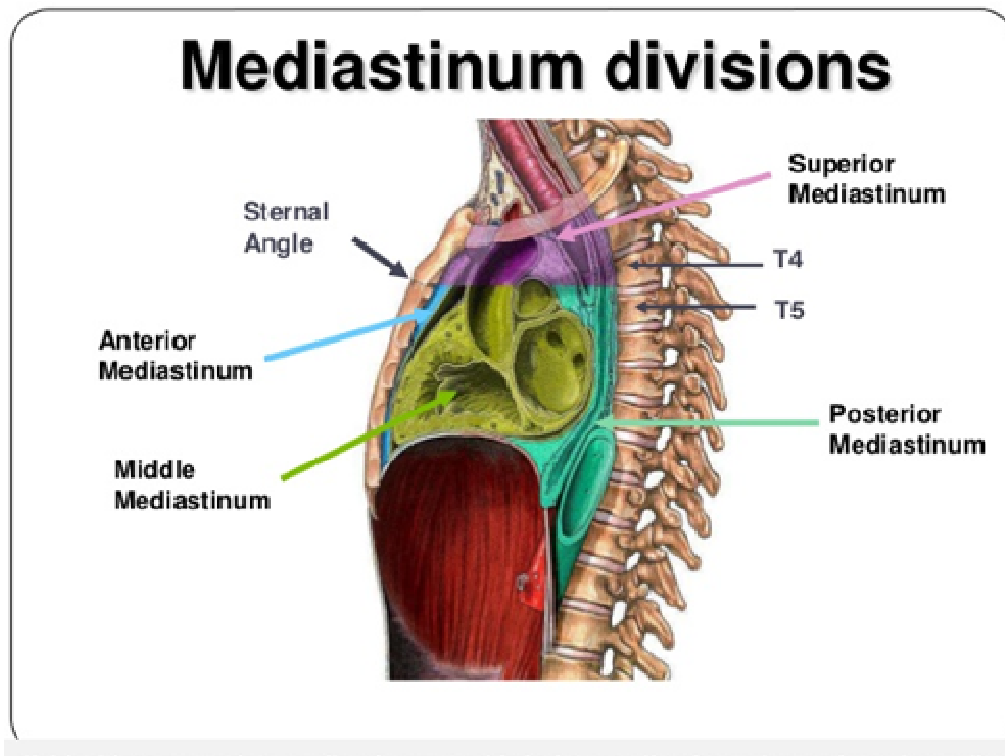
Najčešći primarni tumori medijastinuma su neurogeni tumori, timomi, limfomi, tumori zametnih stanica. Mnogo češće od primarnih tumora u medijastinumu nalazimo presadnice zloćudnih tumora drugih primarnih sijela (1).

Tumori sredoprsja dugo su asimptomatski, a često se otkriju kao slučajan nalaz rutinske pretrage, npr. rtg-snimke pluća. Očituju se najprije nespecifičnim simptomima: slabost, alergija, suhi kašalj, dispneja, nejasni bolovi u prsima, a poslije simptomima opstrukcije u medijastinumu – sindrom gornje šuplje vene, disfagija, promuklost (1).

Jedna trećina do jedne polovine tumora izaziva simptome u odraslih bolesnika. Simptomi koji se javljaju ovise o tome je li tumor benignan ili malignan, o veličini, lokalizaciji, prisutnosti ili odsustvu infekcije i eventualnoj biokemijskoj ili hormonskoj aktivnosti tumora. Oko 75 – 85% bolesnika s malignim tumorom ima simptome, za razliku od bolesnika s benignim tumorom kod kojih se simptomi javljaju u 35 – 45% slučajeva (2).

## 2. ANATOMIJA MEDIJASTINUMA

Sredoprsje ili medijastinum dio je torakalne šupljine između lijeve i desne pleuralne šupljine, koji se prostire sprijeda do prsne kosti (sternum), a straga do kralježnice. Prema gore završava torakalnim otvorom u visini prvog rebra, a prema dolje seže do ošita, shematski prikaz podjele medijastinuma vidljiv je na slici 1 (3, 4).



Slika 1. Podjela medijastinuma

Medijastinum dijelimo na prednji, srednji ili visceralni dio i stražnji.

1. **Prednji medijastinum** nalazi se između prsne kosti i srednjeg ili visceralnog dijela, te ne komunicira sa gornjim torakalnim otvorom. U njemu se nalaze prsna žlijezda (timus), unutarnje mammarne žile, limfni čvorovi te vezivno i masno tkivo. Povremeno se mogu naći i dislocirane paratiroidne žlijezde, kao i donji režanj povećane štitne žlijezde.

2. **Srednji ili visceralni medijastinum** seže od stražnje površine gornjeg dijela sternuma i stražnje granice prednjeg dijela medijastinuma do ventralne površine kralježnice. Sadrži perikard, srce i velike krvne žile, traheu, proksimalne dijelove lijevog i desnog bronha, ekstenzivno limfatičko tkivo, živce vagus i frenikus, više živčanih pleksusa i vlakana, te vezivno i masno tkivo.

3. **Stražnji medijastinum** sadrži proksimalne dijelove interkostalnih arterija i vena, proksimalni dio prednje grane i grana koje komuniciraju sa interkostalnim živcima, torakalne i spinalne ganglije, simpatičko stablo i njegove grane, vezivno i limfatičko tkivo, ductus thoracicus, v.azygos i jednjak (3).

### **Medijastinalni limfni čvorovi**

Medijastinum je bogat limfnim žilama i čvorovima, kojima se dreniraju različiti medijastinalni organi, strukture vrata, dijelovi neposredno ispod dijafragme i susjedne torakalne strukture. Ovi limfni čvorovi mogu biti mjesto lokaliziranog upalnog procesa, primarnih limfatičkih tumora ili metastaze iz primarnih tumora unutar toraksa, dojki ili s udaljenih lokacija. Kao i medijastinum, glavne grupe limfnih čvorova se mogu podijeliti na 3 anatomske skupine: prednja, srednja i stražnja (3).

### 3. TUMORI

Iako postoje mnoge definicije tumora, jedna od najprihvaćenijih je da je tumor lokalno, autonomno, atipično, neprestano i nesvrshodno bujanje stanica i tkiva. Tumori se dijele na dobroćudne i zloćudne. Dobroćudni tumori su karakterizirani oštrom ograničenošću i izostankom infiltracije u okolno tkivo, ne metastaziraju i ne recidiviraju nakon što se operacijski uklone. Osnovni problem kod dobroćudnih tumora je činjenica da oni svojim rastom mogu vršiti pritisak na okolne strukture te na taj način dovoditi do neželjenih simptoma. Zloćudni tumori su obično slabo ograničeni, infiltriraju okolna tkiva te metastaziraju. Stoga se zloćudni tumori dijele na primarne i metastatske. Primarni zloćudni tumor je izvorni tumor. Metastatski tumori su tumori nastali na mjestima nastalim udaljeno od primarnih tumora. Budući da u svakom tkivu u tijelu može doći do nastanka tumora, primarni tumori medijastinuma su vezani za tkiva i strukture koje se nalaze u medijastinumu. Metastatski tumori medijastinuma nastaju uslijed hematogene i limfogene diseminacije primarnog tumora iz neke lokacije van samog medijastinuma (5, 6).

Najčešći primarni tumori medijastinuma su: neurogeni tumori, timomi, limfomi, tumori zametnih stanica, mezenhimalni tumori, endokrini, ciste, limfadenopatije.

Mnogo češće od primarnih tumora u medijastinumu nalazimo metastaze zloćudnih tumora drugih primarnih sijela. Većina tumora kod odraslih je smještena u prednjem medijastinumu (55%), zatim u stražnjem dijelu (25%) te na kraju u visceralnom medijastinumu (20%). Kod djece je situacija nešto drugačija te se najveći broj tumora nalazi u stražnjem dijelu (63%), zatim u prednjem dijelu (26%) te na kraju u visceralnom dijelu (11%) (5).

Oko 20% tumora sredoprsja čine timomi i najčešći su primarni tumori prednjeg dijela sredoprsja (45%), ispred limfoma (20%). Tumori zametnih stanica čine 12% svih primarnih tumora sredoprsja i smješteni su u njegovom prednjem dijelu. Za razliku od njih, metastatski tumori zametnih stanica, koji su mnogo učestaliji u sredoprsju od primarnih tumora, rijetko se nalaze u prednjem dijelu sredoprsja. Tumori srca su najrjeđi i uglavnom dobroćudni. Najvažniji je predstavnik miksoma koji se u 90% oboljelih pojavljuje u lijevom atriju (1).

### 3.1 KLINIČKA SLIKA MEDIJASTINALNIH TUMORA

Nespecifični znakovi uključuju torakalni bol, stezanje u grudima, anoreksiju, gubitak tjelesne mase, malaksalost. Uslijed traheobronhalne kompresije može doći do kašlja, sviranja u grudima, stridora, dispneje, rekurentnih respiratornih infekcija. Esofagealna kompresija može dovesti do disfagije. Može se javiti sindrom gornje šuplje vene, Horner-ov sindrom a uslijed pareze povratnog živca ( n. recurrens) javlja se promuklost. Može se javiti tamponada srca ili aritmije. Endokrina disfunkcija dovodi do Cushingove bolesti, ginekomastije, hipertenzije, hipoglikemije (1, 5).

Sustavni sindromi ovise o tipu tumora:

- TIMOM: Miastenija gravis, aplazija crvene loze, hipogamaglobulinemija, autoimune bolesti
- KARCINOID TIMUSA: Multiple endokrine neoplazme ( tip 1), Cushingov sindrom
- NEUROFIBROM: Osteoartritis
- LIMFOM: opća slabost, febrilitet
- TERATOM: Hipoglikemija, insulin-stvarajući tumor (7).

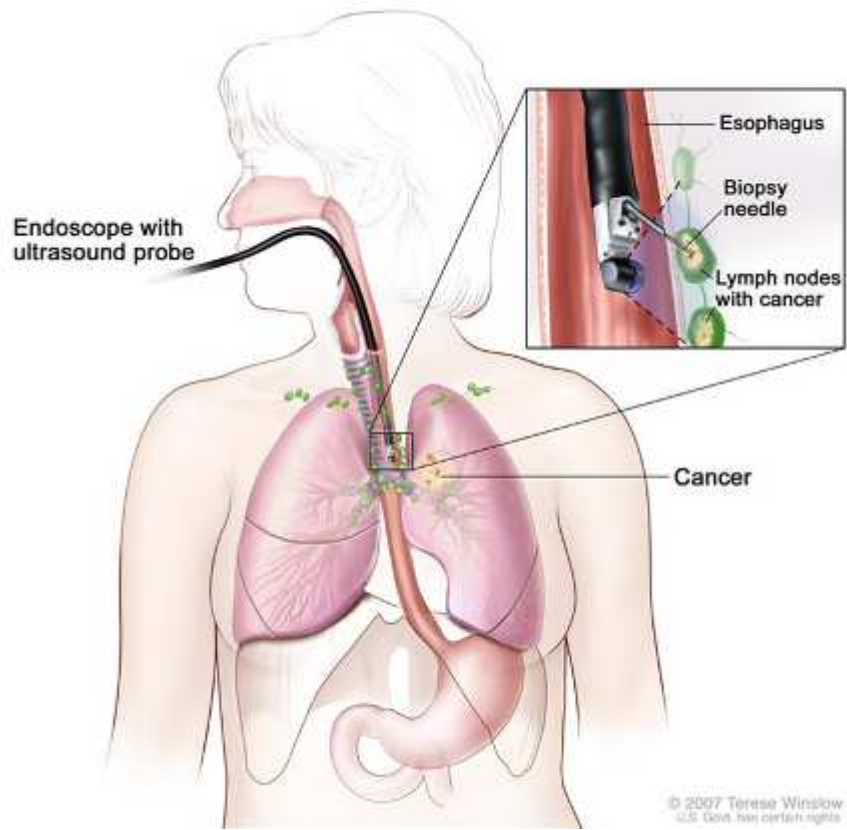
### 3.2 DIJAGNOSTIČKE METODE

Dijagnostičke metode uključuju:

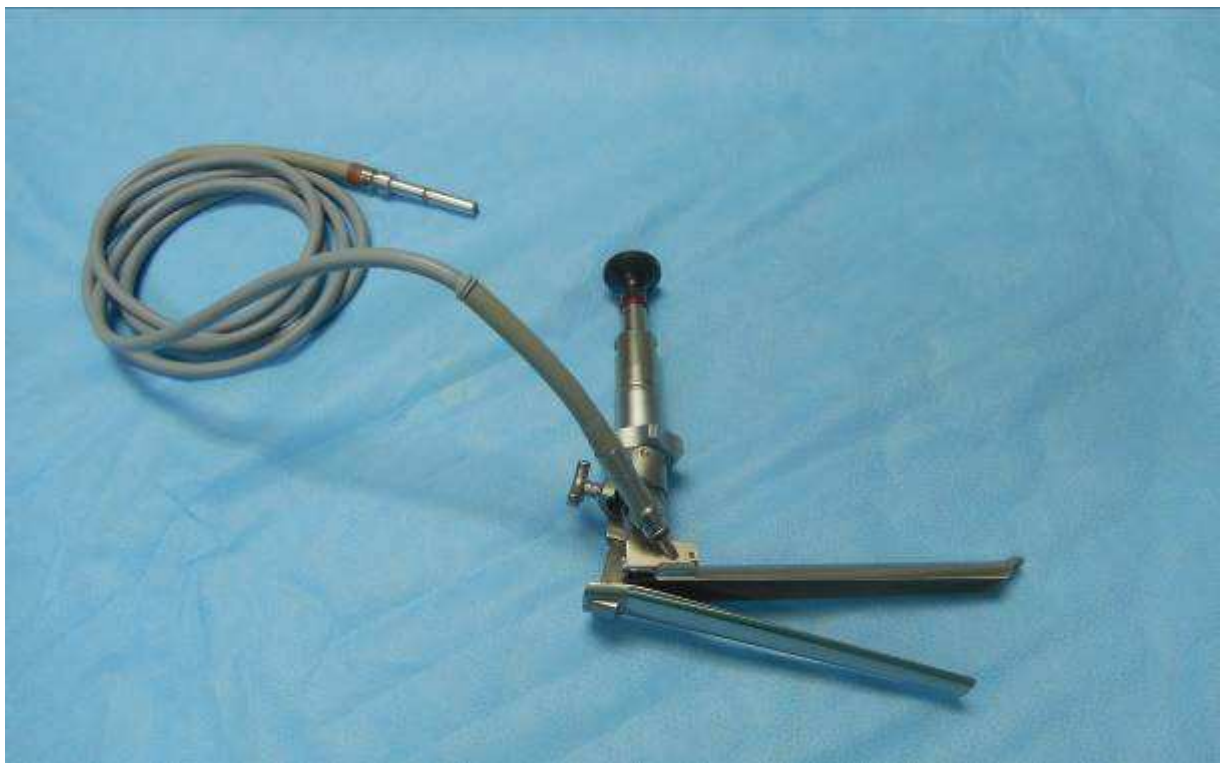1. Rendgenološka dijagnostika
2. CT toraksa
3. MRI
4. Endoskopski ultrazvuk (EUS-FNA)
5. Medijastinoskopija, VATS i rijetko torakotomija
6. Aspiracijska ili biopsija iglom pod kontrolom CT-a
7. Hormonski nalazi i tumorski markeri (AFP - alfa-fetoprotein, Beta HCG - humani korionski gonadotropin, S100 protein)(7).

Slika 2 prikazuje endoskopski ultrazvuk (EUS) (8), a slika 3 medijastinoskop (9).

## Endoscopic Ultrasound (EUS)



**Slika 2.** Endoskopski ultrazvuk (EUS)



**Slika 3.** Medijastinoskop

### 3.3 NEUROGENI TUMORI

Neurogeni tumori čine oko 25 % medijastinalnih tumora (od čega ih je 80 % smješteno u stražnjem dijelu sredoprja), a većinom se javljaju u djece.

S obzirom na stanice od kojih potjeću, mogu se podijeliti na:

1. tumore koji potjeću od perifernih živaca
  - neurofibromi
  - neurilemomi (Schwannomi - maligni i benigni)
  - neurosarkomi
2. tumori koji potjeću od simpatičkih ganglija
  - ganglioneurinomi
  - ganglioneuroblastomi
  - neuroblastomi
3. tumori koji potjeću od paraganglijskih tkiva
  - feokromocitomi
  - paragangliomi (5)

#### 3.3.1 TUMORI KOJI POTJEČU OD PERIFERNIH ŽIVACA

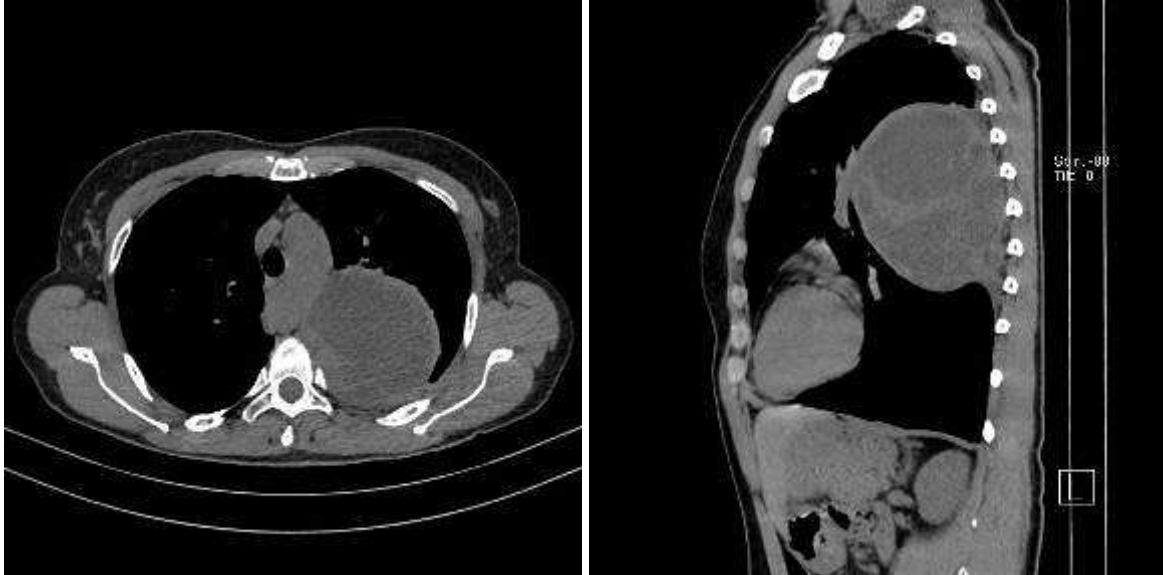
Neurogeni tumori potjeću od perifernih živaca. Najčešće su smješteni u stražnjem medijastinumu. Kod odraslih su obično benigni, dok su kod djece većinom maligni i brzo metastaziraju. Benigni mogu doseći znatnu veličinu te uslijed toga davati simptome ovisno o lokalizaciji u paravertebralnom sulkusu. Mogu potjecati iz dijela korijena živca u spinalnom kanalu te rasti kroz povećani intervertebralni kanal poput oblika bisaga (5).

Od ostalih simptoma mogu se javiti bol, parestezije, atrofija mišića gornjih ekstremiteta, Hornerov sindrom, sindrom gornje šuplje vene, dispneja, kašalj, erozije kostiju (5).

**Neurofibromi su** većinom asimptomatski. Mogu imati intraduralnu i ekstraduralnu komponentu te mogu dovesti do kompresije kralježnične moždine. Za njihovu dijagnozu koristi se imunokemijska identifikacija proteina S-100. Liječe se kirurški (5).

**Neurilemomi ili Schwannomi** su tumori koji potjeću od Schwannovih stanica koje izgrađuju ovojnici interkostalnih živaca. Obično su dobro inkapsulirani sa kalcifikacijama i cističnom degeneracijom. Najčešći su tumori u paravertebralnom sulkusu. Mogu sadržavati velike krvne žile te biti izvor obilnog krvarenja prilikom uklanjanja (5).

**Neurosarkomi ili maligni Schwannomi** su zloćudni tumori živčanih ovojnica. Rijetko nastaju kao posljedica maligne alteracije benignih Schwannoma. Mogu dovesti do Hornerovog sindroma, sindroma gornje šuplje vene, dispneje, disfagije, promuklosti te zahvatiti kosti, pluća i aortu. Slika 4. a i b prikazuje tumor stražnjeg medijastinuma (5, 9).



**Slika 4.a, b** Tumor stražnjeg medijastinuma (PHD - Schwannoma benignum)

### 3.3.2 TUMORI KOJI POTJEČU OD SIMPATIČKIH GANGLIJA

U tumore koji potječu od simpatičkih ganglija spadaju **ganglioneurinomi**, **ganglioneuroblastomi** i **neuroblastomi**.

Neuroblastom nastaje iz nezrelih živčanih stanica, najčešće kod djece do 5 godina starosti. Iako je najčešća lokalizacija u predjelu abdomena, mogu se naći i u predjelu medijastinuma. U periodu kada se neuroblastom dijagnosticira, obično je već metastazirao na limfne čvorove, kosti, koštanu srž, jetru i kožu. Većina simptoma je uzrokovana pritiskom tumora na okolna tkiva ili metastazom na kosti. U rijetkim slučajevima tumor se povlači sam od sebe. Terapija se sastoji od kirurškog uklanjanja, kemoterapije i zračenja (5).



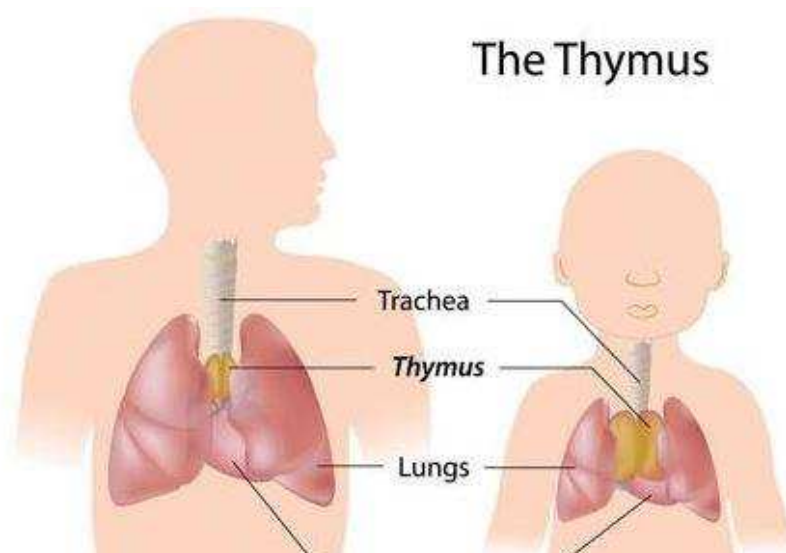
### **3.3.3 TUMORI KOJI POTJEČU OD PARAGANGLIJA**

Tumori koji potječu od paraganglija su medijastinalni paragangliom i feokromocitom. Paragangliomi su rijetki tumori koji potječu od stanica neuralnog grebena povezanih s autonomnim ganglijima koje su sposobne lučiti neuropeptide i katekolamine. Mogu se podijeliti na funkcionalne, koji luče hormone, i nefunkcionalne koji ih ne luče. Stoga su i simptomi za svaki od njih različiti. Kod funkcionalnih paraganglioma simptomi su obično vezani uz lučenje aktivnih supstanci. Najučestaliji simptom je nagla i burna hipertenzija koja može predstavljati i životnu ugrozu. Kod nefunkcionalnih paraganglioma simptomi su obično vezani za lokalnu kompresiju tumora iako se oni mogu javiti i kod funkcionalnih tumora. Tumori u paravertebralnim sulcusima mogu dovesti do kompresije na živčane korijene, kralježničnu moždinu ili oboje. Ukoliko zahvati neuralni kanal, može se javiti Hornerov sindrom uslijed prekida torakocervikalnog simpatičkog toka. Lezije u blizini koronarnih arterija mogu dovesti do angine pectoris. Velike lezije mogu pritiskati na plućni parenhim (5).

Iako je samo 10% svih feokromocitoma maligno, incidencija malignosti kod ekstraadrenalnih tumora se penje na 20-30%. Budući da nema velikih histoloških, biokemijskih i imunohistoloških razlika između benigne i maligne forme, konačna dijagnoza se postavlja na temelju pronalaska udaljenih metastaza. Kirurška terapija je ključna u terapiji malignih paraganglioma (5).

### **3.4 TUMORI TIMUSA**

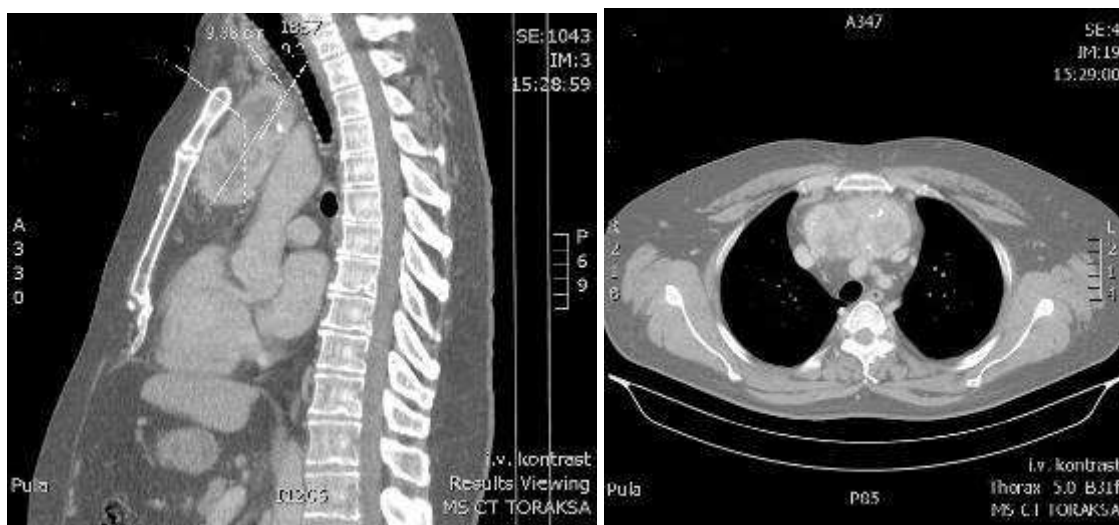
Timus ili prsna žlijezda je najveća u djetinjstvu iako nastavlja rasti do puberteta. Zatim dolazi do postupnog procesa involucije (smanjivanja), na slici 5 prikazan je timus kod odrasle osobe i kod djeteta (10). Iako se obično govori o lijevom i desnom režnju, timus se sastoji od tri ili više režnjeva. Režnjevi su obično asimetrični. Žlijezda ima oblik slova „H“ sa širenjem na gornje dijelove na obje strane baze vrata te sa manjim ili većim hvatištem na štitnu žlijezdu preko thyrothymičnog ligamenta. Donji dijelovi sa svake strane se šire do perikarda (3).



**Slika 5.** Timus kod odrasle osobe i kod djeteta

Timus je neophodan u razvoju stanične imunosti. Izvor timičnih limfocita se nalazi van timusa u koštanoj srži embrija. Ti protimocitni limfociti ulaze u timus, proliferiraju, dobivaju svoju staničnu imunokompetenciju te sazrijevaju u zrele T-limfocite. Ispravno funkcioniranje imunološkog sustava ovisi o normalnom razvoju staničnih i humoralnih dijelova. Timus ovisni sustav se sastoji prvenstveno od timusa i cirkulirajućih malih T-limfocita. Ti limfociti prepoznaju vlastite antigene od tuđih te dovode do imunološke reakcije posredovane stanicama (odgođena alergijska reakcija te reakcija na strana tijela) (5).

Tumori timusa prisutni su gotovo isključivo u prednjem dijelu mediastinalnog prostora. To su drugi najčešći tumori nakon neurogenih od svih mediastinalnih tumora i cista u odraslih. Slika 6. a i b prikazuje tumor prednjeg mediastinuma (9).



**Slika 6. a, b** Tumor prednjeg mediastinuma (PHD- Struma glandulae thyroideae)

Tumori timusa se dijele na:

1. tumore timusnog epitela (timomi)
2. tumore koji potječu od neuroendokrinih stanica
3. tumore masnih stanica
4. miješane tumore (5).

### 3.4.1 TIMOMI

Timomi su tumori epitelnih stanica timusa. 95% svih timoma pojavljuju se u prednjem medijastinumu. Pronađeni su izvan granica medijastinuma u vratu, u lijevoj hilarnoj regiji i unutar plućnog parenhima (5).

Dijele se na:

1. benigne (inkapsulirane timome)
2. maligne (invazivne timome) i
3. karcinome timusa.

Svi timomi su nastali iz epitelnih stanica timusa. Samo mali postotak timoma (oko 4%) sastoji se od čiste populacije epitelnih stanica timusa, svi ostali sadrže različite brojeve drugih stanica i limfocita. Timomi su podijeljeni u četiri histološke podskupine:

1. pretežno limfocitni timom kada se tumor sastoji više od 66% limfocita,
2. pretežno epitelni timom kada epitelne stanice predstavljaju 66% ili više populacije stanica,
3. mješoviti limfoepitelni timom kada nije zadovoljen niti jedan od gore navedenih kriterija, i
4. tumor vretenastih stanica, koji je podtip epitelne vrste i odvojen od potonjeg histološkim svojstvima epitelnih stanica (5).

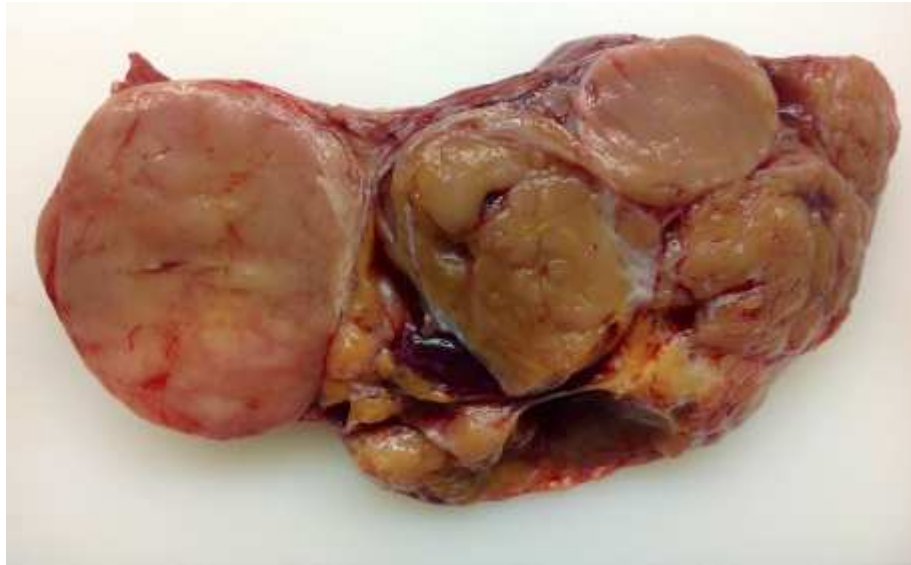Klasifikacija tumora timusa prema svjetskoj zdravstvenoj organizaciji (WHO):

Tumori tipa A sastoje se od ovalnih ili vretenastih epitelnih stanica kojima nedostaje nuklearna atipija i praćene su s nekoliko ili bez limfocita. Tumori su inkapsulirani, iako neki mogu probijati kapsulu i čak se proširiti u okolno masno tkivo ili pluća. Slika 7 prikazuje timom tipa A (11).

Tumori tipa AB imaju žarišta tipa A pomiješanih s žarištima bogatim limfocitima, kao kod timoma tipa B.

Tumori tipa B nalikuju funkcijski normalnom timusu i podijeljeni su na tipove B1, B2 i B3 na temelju omjera epitelnih i limfocitnih stanica i pojave atipije epitelnih stanica.

Tumori tipa C su građeni od maligne stanice - timički karcinom. Citoarhitektura više nije specifična za timus (5).



**Slika 7.** Timom tipa A

### **3.4.1.1 BENIGNI I MALIGNI TIMOMI**

Godinama se naglašava da su timomi u biti histološki benigni tumori s malignim potencijalom koji se povećavaju sa stupnjem nedostatka diferencijacije epitelnih stanica i povećanjem stupnja atipije. Sadašnje stajalište je da su svi timomi zapravo latentne ili čak aktivno zloćudne lezije od njihovog začeca, usprkos benignom histološkom izgledu. Stupanj malignosti je nizak u takozvanim medularnim (vretenastim) tumorima, kao i u dobro diferenciranim tumorima (tipovi A i AB), a visok u epitelnim, umjereno diferenciranim tumorima (tipovi B1, B2, B3) (5).

Ukoliko dobro začahurena lezija pokazuje mikroskopsku invaziju izvan kapsule, mora se smatrati invazivnom, malignom lezijom. Prodiranje tumora u susjednu strukturu (npr. medijastinalna pleura, perikardij, pluća, limfni čvorovi, velike žile, živci ili stjenka prsnog koša) mora se dokazati mikroskopski da se utvrdi maligna priroda lezije. Mali broj

začahurenih lezija može biti grubo fiksiran na gore spomenute strukture, ali invazija se ne pokazuje mikroskopski. U takvoj situaciji lezija se mora smatrati neinvazivnom. Lokalno prodiranje može biti ograničeno na većinu susjednih struktura, ali opsežno širenje na udaljenija mjesta unutar prsnog koša nije neuobičajeno. Tumori koji zahvaćaju dijafragmu mogu također imati transdijafragmatičnu ekstenziju (5).

Osim lokalnog prodora, maligni timomi, unatoč njihovom benignom histološkom izgledu, mogu rijetko metastazirati na udaljena mjesta: pleuru ili perikard (najčešće tipovi B2 ili B3), pluća ili nerijetko na medijastinalne limfne čvorove, ali i na mjesta van prsišta kao što su kosti, jetra, središnji živčani sustav i aksilarni ili supraklavikularni limfni čvorovi (5).

Većina pacijenata s timomom su osobe u dobi od 40 do 60 godina iako se bolest može pojaviti u bilo koje doba života. Često pacijenti nemaju simptoma, a ako imaju, oni mogu biti lokalnog karaktera uslijed prisutnosti tumora u medijastinumu ili mogu imati paraneoplastični sindrom. Od lokalnih simptoma javljaju se bol u prsištu, kratkoća daha, kašalj, opstrukcija gornje šuplje vene, paraliza dijafragme zbog kompresije na frenični živac ili promuklost zbog kompresije povratnog laringealnog živca. Rijetko timom može rupturirati i dovesti do krvarenja u prsištu (5).

Paraneoplastični sindrom uključuje miasteniju gravis, aplaziju crvene loze, neurogene sindrome (neuromyotonia i sindrom ukočenog čovjeka), imunoglobulinski deficit, sistemski lupus erythematosus, ulcerozni kolitis, erozivni lichen planus (5).

### **Dijagnostički postupak**

Standardna P-A i L-L snimka prsišta pokazuje prisutnost mase obično u predjelu ispred i iznad srca. CT snimanje je indicirano kod invazivnih timoma. Kirurška biopsija obično nije indicirana, čak može biti i kontraindicirana kako se ne bi probila kapsula te ugrozili inače izvrsni rezultati koji se postignu ekscizijom potpuno kapsulirane tvorbe. Svi pacijenti sa suspektnim timomom se trebaju testirati na miasteniju gravis. Kod mladih muškaraca se trebaju provjeriti razine humanog gonadotropina i alfa fetoproteina kako bi se isključio tumor zametnih stanica (5).

### **Liječenje**

Terapija uključuje kiruršku eksciziju te po potrebi i kemoterapiju. Radiološka terapija se može priključiti kemoterapiji ukoliko nije bilo moguće napraviti potpunu eksciziju (5).

### 3.4.1.2 KARCINOMI TIMUSA

Slabo diferencirani tumori (timusni karcinomi) sada su podijeljeni u vlastitu podskupinu budući da ti tumori nemaju histološke značajke ni adolescentne ni atrofične odrasle timusne žlijezde, već pokazuju histološke značajke mnogih drugih epitelnih karcinoma (5).

Karcinomi timusa su mala skupina epitelnih tumora karakteriziranih malignim citološkim i arhitektonskim značajkama. Osim karcinoma pločastih stanica i karcinoma nalik limfoepiteliomu, imamo još i mukoepidermoidnu varijantu te papilarni adenokarcinom. Danas se karcinomi timusa dijele na tumore niskog i tumore visokog stupnja maligniteta (5).

**Karcinom pločastih stanica** je najčešća varijanta karcinoma timusa. Češće je viđen kod muškaraca nego kod žena i najčešće zahvaća osobe u šestom desetljeću života, djelomično je kapsuliran i ima pojavu invazivnog tumora. Tumori niskog stupnja maligniteta ostaju lokalizirani, dok tumori visokog stupnja maligniteta imaju sklonost širenju na prednje medijastinalne limfne čvorove te dalje na pleuru, pluća i perikard (5).

Histološki, tumor nalikuje tipičnom karcinomu pločastih stanica. Može nastati izdvojeno ili se razviti u već postojećem timomu. Dobro diferencirani tumor može biti lokalno invazivan, ima izražen lobularni rast, a nekroza nije česta. Loše diferencirani pločasti tumor pokazuje slabi lobularni rast, infiltrativan je i agresivan, može također udaljeno metastazirati (5).

Pacijenti pokazuju simptome kao što su gubitak težine, bol u prsima, kašalj i hemoptizu. Radiografija otkriva dobro definiran tumor prednjeg medijastinuma. Karcinom timusa se može dodatno imunohistokemijski identificirati uz pomoć timičkih epitelnih markera. Prognoza dobro diferenciranog tumora je odlična kad se prepozna u ranom tijeku bolesti. Prognoze za slabo diferencirane tumore su slabe bez obzira na vrijeme otkrića. Tumor nalik limfoepiteliomu ima svojstva slična limfoepiteliomu nazofarinksa (5).

### 3.4.2 TUMORI KOJI POTJEČU OD NEUROENDOKRINIH STANICA

Tri tumora – **tipični karcinoid, atipični karcinoid i karcinom malih stanica timusa** svrstani su u kategoriju tumora neuroendokrinog podrijetla zbog njihove neuroendokrine diferencijacije. Karcinoidi timusa (i dobro diferencirani i umjereno diferencirani timomski

neuroendokrini karcinomi) najčešće su veliki, a polovica lezija infiltrira u susjedne strukture (5).

Dvije trećine do tri četvrtine pacijenata s timičnim neuroendokrinim tumorima su muškarci. Trećina pacijenata može biti bez simptoma te se tumori otkriju pri rutinskom snimanju prsnog koša. Međutim, većina pacijenata ima lokalne ili sustavne simptome ili znakove, ili oboje. Česti su lokalni simptomi poput boli u prednjem prsnom košu, kašalj, dispneja i sindrom gornje šuplje vene. Povremeno se javljaju umor i znojenje. Trećinu pacijenata s timusnim neuroendokrinim karcinomom karakteriziraju endokrine abnormalnosti. Cushingov sindrom je posljedica ektopične proizvodnje ACTH od strane tumora. Jednom kada se ektopična priroda Cushingove bolesti utvrdi isključivanjem adenoma hipofize, adrenalnog adenoma ili hiperplazije, ili nekog drugog ektopičnog mjesta, prsni koš treba istražiti za plućni ili timusni karcionoid. Potpuna kirurška resekcija je indicirana ako je uopće moguće, čak i ako susjedne strukture također treba resecirati. Nažalost, prognoze za ove pacijente su slabe čak i ako se radi o potpunoj resekciji. Najčešće dolazi do relapsa ili metastatske bolesti unutar 5 godina, a većina umire u roku od 10 godina. Radioterapija može biti od neke koristi kao palijativna mjera (5).

Radiografski, tumor se prezentira kao masa u prednjem mediјastinumu. U masi se povremeno mogu vidjeti fokalne kalcifikacije. CT snimke mogu pokazivati opsežnu infiltraciju s čestim uključivanjem gornje šuplje vene. Tumor ponekad može biti mali te se ne može identificirati na standardnoj radiografiji prsnog koša. Kod ovih pacijenata, CT snimanje prsnog koša može pokazati neočekivanu leziju u timusu (5).

Terapija se sastoji od potpunog ili bar djelomičnog kirurškog uklanjanja tumora. Radiološka terapija nije pokazala veću uspješnost kao ni kemoterapija. Analog somatostatina se može prepisati pacijentima s inoperabilnim tumorom ili kod povrata tumora povezanog s endokrinim sindromom. Prognoza je loša, petogodišnje preživljavanje je samo 13% (5).

### **3.4.3 TUMORI MASNOG TKIVA**

Tumori masnog tkiva mogu biti dobroćudni (timolipom) i zloćudni (timoliposarkom).

### **3.4.3.1 TIMOLIPOM**

Polovina pacijenata je bez simptoma, a kod ostalih su simptomi obično povezani s kompresijom na okolne strukture kao što su kašalj, dispneja i ponekad hemoptiza. Kod nekih pacijenata se može javiti paroksizmalna atrijska tahikardija (5).

Timolipom se karakteristično prikazuje kao krupna masa u prednjem mediastinalnom prostoru koja se širi na visceralni odjeljak medijastinuma te bilobularno prekriva srce s obje strane. Stoga se ponekad može na rtg snimci zamijeniti s kardiomiopatijom. CT snimka predstavlja najtočniji dijagnostički postupak budući da se masno tkivo lako identificira ovom tehnikom (5).

Tumor je lobuliran, mekan, dobro inkapsuliran te ne napada okolne strukture. Kirurška ekscizija je kurativna terapija s odličnom prognozom (5).

### **3.4.3.2 TIMOLIPOSARKOM**

Timoliposarkom predstavlja zloćudni tumor timičkog masnog tkiva. Mogu biti dobro diferencirani, dediferencirani ili pleomorfni. Potpuna kirurška ekscizija je uspješna za većinu pacijenata. Rijetko dolazi do relapsa (5).

### **3.4.4 MIJEŠANI TUMORI TIMUSA**

U miješane tumore timusa spadaju timički hemangiom, neuroblastom i ganglioneuroblastom timusa, mioidni tumori timusa i tumori timičkih limfnih čvorova (5).

## **3.5 LIMFOMI**

Limfomi čine oko 15% svih primarnih mediastinalnih masa. 1/3 limfoma čine Hodgkinovi (HL), a 2/3 čine non-Hodginovi limfomi (NHL). Gotovo svi limfomi javljaju se u prednjem i srednjem medijastinumu, vrlo rijetko u stražnjem. U dječjoj dobi do 45% masa prednjeg medijastinuma su limfomi, koji najčešće nastaju iz timusa ili limfnih čvorova (5).



Prema klasifikaciji limfoma SZO iz 2001. godine, limfomi se dijele na neoplazme B-stanica, neoplazme T-stanica (i prirodnih stanica ubojica) i Hodgkinov limfom. Poput limfocita iz kojih nastaju, limfomi izražavaju ili B ili T-stanične markere (5).

Maligni limfomi čest su uzrok medijastinalnih masa. S obzirom na raznolikost podtipova i terapija specifičnih za bolesti, bitna je konačna biopsija. Većina tih poremećaja je kemo – i/ili radiosenzitivna, a uloga kirurgije ostaje prvenstveno dijagnostička. Mnogi medijastinalni limfomi – uključujući HL, PMBL i limfoblastični limfom, mogu se izliječiti, ali liječenje može doći po cijenu dugotrajnih poremećaja povezanih s terapijom, uključujući ubrzanu koronarnu bolest srca, komplikacije valvularnog sustava i povećani rizik od sekundarnih malignosti. Uporabom novih modaliteta snimanja kao što je F-FDG PET poboljšalo je našu sposobnost da predvidimo prognozu i možda prilagodimo tretmane liječenja kod pojedinih pacijenata (5).

### **3.5.1 LIMFOBLASTIČNI LIMFOM**

Limfoblastični limfom najčešće se pojavljuje kod djece te je usko povezan s akutnom limfoblastičnom leukemijom. Oba poremećaja obično uključuju limfne čvorove, timus ili oboje. Histološki, limfoblastični limfom je difuzni infiltrat nezrelih limfoidnih stanica. Imunološki, većina uvijek ima nezreli fenotip T-stanica. Limfoblastični limfom treba uključiti u diferencijalnu dijagnozu tumora medijastinuma, osobito u dječjoj dobi. Limfoblastični limfomi su brzorastući tumori. Hitna dijagnoza je neophodna i liječenje treba započeti što prije. Zbog sklonosti širenja limfoma visokog stupnja na središnji živčani sustav (CNS), lumbalna punkcija bi trebala biti dio rutinske obrade u svakom slučaju. Do 10% bolesnika s LBL-om ima uključenost CNS-a na prezentaciji (5).

### **3.5.2 MEDIJASTINALNI LIMFOM VELIKIH B-STANICA**

Medijastinalni limfom velikih B-stanica obično se javlja kod mladih odraslih osoba. Žene prevladavaju nad muškarcima u omjeru 2:1. Simptomi koji se javljaju su kašalj, dispneja, bol u prsima, hemoptiza i sindrom gornje šuplje vene, groznica, noćno znojenje i gubitak težine. Fenotip većine medijastinalnih limfoma odgovara terminalnoj fazi diferencijacije B-stanica. Javlja se kao brzo rastuća masa koja potječe iz prednjeg i gornjeg

medijastinuma i okolnih struktura. Najčešće se dijagnosticira zbog simptoma koji proizlaze iz kompresije medijastinalnih struktura. Na početku prezentacije, najčešća komplikacija je sindrom gornje šuplje vene. Pojavljuje se i paraliza freničnog živca, kada je to obostrano može dovesti do respiratornog zatajenja. Disfagija, promuklost glasa, obostrano oticanje dojki kod žena, bolovi u prsima i produktivni kašalj također mogu biti među prisutnim simptomima (5).

Liječenje velikog B-staničnog limfoma medijastinalnog sustava sastoji se od kemoterapije, radioterapije ili oboje. Postignuta je relativno povoljna prognoza s 80% -tnom stopom remisije i 75% -tnim preživljavanjem bez remisije (5).

### **3.5.3 ANAPLASTIČNI LIMFOM**

Anaplastični limfom velikih stanica ima kliničko-patološka svojstva koja se razlikuju od onih u drugim limfomima velikih stanica. Većina pacijenata je pedijatrijske dobi, te mlađe odrasle dobi s prevladavanjem muškaraca od 6:1. SZO klasifikacija uključuje u anaplastične limfome velikih stanica samo one s T-staničnim ili nultim staničnim fenotipom. Smatra se da su oni s fenotipom B-stanica manje prepoznatljivi i uključeni su u kategoriju limfoma velikih B-stanica (5).

### **3.5.4 LIMFOM MARGINALNE ZONE**

Ekstranodalni limfom marginalne zone tipa MALT (maligni limfom limfnog tkiva sluznice, MALT limfoma ili maltoma) koji uključuje timus. Najzastupljeniji je gastrointestinalni trakt i žlijezde slinovnice. Timusni MALT limfom je rijedak, te niskog stupnja i može biti povezan s autoimunim bolestima, kao što je Sjogrensov sindrom. Pacijenti imaju bezbolan tijek i obično dugotrajno preživljavanje bez antitumorske terapije (5).

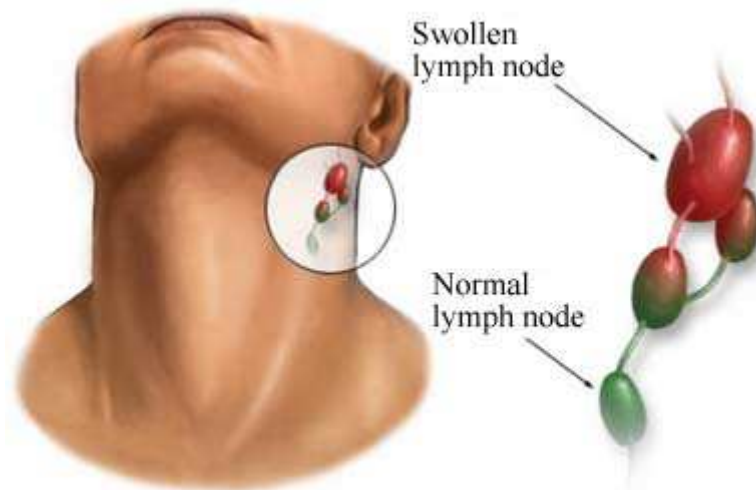
### **3.5.5 HODGKINOV LIMFOM**

Hodgkinov limfom pokazuje bimodalnu starosnu distribuciju s najvećom učestalošću u trećoj dekadi života te nakon 65. godine. Hodgkinov limfom se dijelom povezuje s Epstein

Barrovim virusom i mononukleozom. EBV genomi i genski proizvodi mogu se dokazati u uzorcima biopsije kod oko 50% pacijenata s Hodgkinovim limfomom (5).

Iako 60% svih pacijenata s Hodgkinovim limfomom ima zahvaćenost medijastinalnog sustava pri prezentaciji, samo 3% ima bolest ograničenu na intratorakalna mjesta, obično prednji medijastinum. Hodgkinov limfom ima nekoliko histoloških varijanti, iako je SZO podijelio sve slučajeve u jednu od dvije kategorije: klasični Hodgkinov limfom (cHL) i nodularni limfocitni dominantni Hodgkinov limfom (NLPHL). NLPHL rijetko ima medijastinalnu prezentaciju (5).

Dijagnoza Hodgkina uglavnom se temelji ne samo na histopatologiji, već i na studijama imunofenotipizacije. Kod većine bolesnika s Hodgkinovim limfomom prisutna je adenopatija, obično u području vrata ili supraklavikularnog područja. Oboljenje limfnih čvorova medijastinuma je često jedino mjesto prezentacije bolesti, slika 8 prikazuje shematski prikaz normalnih i povećanih limfnih čvorova (5, 12).



**Slika 8.** Normalni i povećani limfni čvorovi

Sustavni simptomi javljaju se kod otprilike trećine pacijenata i mogu se sastojati od umora, rasprostranjenog svrbeža, gubitka težine, groznice i/ili noćnog znojenja. Posljednja tri simptoma predstavljaju simptome klasičnog B malignog limfoma. Kada su prisutni, obično daju agresivniji tijek bolesti (5).

Dijagnostička obrada HL-a uključuje dobivanje odgovarajućeg uzorka tkiva i određivanje stadija. Nakon što se potvrdi dijagnoza HL, određivanje stadija bolesti će omogućiti donošenje strategije liječenja. Radiološka obrada za HL nedavno je revidirana kako bi obuhvatila ne samo totalno kompjutersko skeniranje (CT) već i funkcionalno snimanje s

pozitronskom emisijskom tomografijom (PET). PET je korisna pretraga jer je pozitivan, a ovaj pregled bi trebao biti pozitivan u gotovo svim slučajevima osim u slučajevima minimalne rezidualne ili mikroskopske bolesti (5).

### **Liječenje**

Kemoterapija je osnova liječenja bolesti i često se kombinira sa zračenjem, pri čemu se zračenje koristi kao dio kombinirane terapije. Izvan uspostavljanja dijagnoze, kirurgija ima minimalnu ulogu u terapiji (5).

Tradicionalno liječenje bolesnika s ranim stadijem HL (stadiji IA do IIA) u potpunosti je bazirano na zračenju. Moderni protokoli liječenja često uključuju umjerenu količinu kemoterapije i ograničeno („uključeno polje“) zračenja. Pacijenti s ranim stadijem bolesti koji su primili tri ciklusa kemoterapije nakon čega slijedi uključeno radijacijsko zračenje imalo je izvanredan 98% -tno preživljavanje nakon 5 godina (5).

Temelj za liječenje bolesnika s uznapredovalim HL je sustavna kemoterapija. Za bolesnike s relapsom HL, i za one s primarnim refraktnim oboljenjem, standard liječenja je visoko aplicirana doza nakon čega slijedi autologno spašavanje krvotvornih matičnih stanica. Novije strategije u relapsu i refraktornoj bolesti HL uključuju alogenu transplantaciju hematopoetskih matičnih stanica. Pacijenti s ograničenim recidivima izvan polja zračenja mogu se uspješno spasiti lokaliziranim zračenjem (5).

Uzroci smrti osim HL kod dugotrajnih preživjelih mogu se pripisati uglavnom sekundarnim malignitetima (solidnim tumorima i hematološkim malignitetima) i kardiovaskularnim događajima. Mlade žene koje primaju terapiju zračenjem u medijastinum su posebno izložene riziku za razvoj raka dojke, te bi trebale sudjelovati u programu ranog otkrivanja raka dojke. Mijelodisplazija i sekundarne leukemije povezane s terapijom posebno su zabrinjavajuće kod dugotrajno preživjelih od HL. Ove sekundarne leukemije povezane su s tipičnim citogenetskim aberacijama i imaju ravnomjerno lošu prognozu (5).

### **3.6 TUMORI ZAMETNIH STANICA**

Medijastinalni tumori zametnih stanica mogu se podijeliti na:

1. benigne tumore zametnih stanica
2. seminome i
3. neseminomske tumore zametnih stanica.

#### **3.6.1 BENIGNI TUMORI ZAMETNIH STANICA**

Benigni teratomi su tumori koji su građeni od tkiva koje ne pripada organu ili anatomskoj lokaciji gdje se nalazi. Benigni teratomi mogu biti cistični, solidni ili kombinacija oba tipa. Sporo rastu te su obično asimptomatski. Simptomi se mogu pojaviti kao posljedica kompresije na okolne strukture u vidu boli u prsištu, dispneje, kašlja i povišene temperature. Ukoliko dođe do erozije u dišne puteve, pacijent može iskašljavati dlake ili sebum što ukazuje na benigni teratom medijastinuma. Moguća je i hemoptiza uslijed iritacije bronhijalne mukoze ili erozije u vaskularne strukture. Osim toga, benigni teratomi mogu rupturirati i fistulirati u pleuralni prostor ili perikard sa popratnim simptomima. Također mogu lučiti razne kemijske supstance (inzulin, humani korionski gonadotropin, folikul stimulirajući hormon, androgene hormone...) koje dovode do raznoraznih simptoma (5).

Većina benignih teratoma se dijagnosticira slučajno tijekom rutinskog snimanja toraksa. CT snimka s kontrastom je dijagnostička metoda izbora. Potrebno je napraviti i nalaz tumorskih markera kao što su alfa fetoprotein i beta humani gonadotropin pogotovo kod mladih pacijenata s mediastinalnom masom u prednjem medijastinumu (5).

Terapija se sastoji u potpunoj eksciziji prije nego dođe do razvoja komplikacija. Ponekad je potrebno eksciziju proširiti na okolne strukture ukoliko ih tumor infiltrira (perikard, pluća, vaskularne strukture, timus). Prognoza nakon ekscizije je izvrsna (5).

#### **3.6.2 PRIMARNI SEMINOMI MEDIJASTINUMA**

Ovaj tumor se javlja gotovo isključivo kod muškaraca. To su sporo rastući tumori koji predstavljaju široke medijastinalne mase lobularnog izgleda te uključuju zone nekroze, krvarenja ili oboje. Oštro su ograničeni iako nemaju kapsulu. Svojstvena im je ekspresija

visokih razina placentalne alkalne fosfataze, rijetko humanog korionskog gonadotropina, a ne iskazuje se alfa fetoprotein (5).

Tumori se obično javljaju od 20. do 40. godine. Simptomi variraju i mogu biti bol u prsištu, kašalj, dispneja, povišena temperatura i gubitak težine. Simptomi povezani s kompresijom na susjedne strukture su rijetki. Česte su metastaze na kostima, plućima, jetri, slezeni, leđnoj moždini ili mozgu (5).

Medijastinalni seminomi su obično vidljivi na P-A i L-L rtg snimkama kao lobulirane mase u prednjem medijastinumu. CT snimka je najkorisnija dijagnostička metoda te je obvezna i u dijagnostici i u procjeni odgovora na terapiju. Serumski tumorski markeri nam pomažu u dijagnostici samog tumora, ali i u postterapijskoj evaluaciji. Očekuje se blago povišeni beta-HCG. Znatno povišeni beta-HCG ukazuje na miješani tumor, a alfa fetoprotein na ne seminomski ili miješani tumor. Svi pacijenti s nalazom seminomskog tumora medijastinuma moraju proći pregled testisa zbog identičnog histološkog nalaza medijastinalnog i testikularnog seminomskog tumora (5).

Klasični porast tumorskih markera može biti dovoljan za započinjanje terapije kod ne seminomatoznih tumora, ali kod seminomatoznih tumora indicirana je biopsija za postavljanje dijagnoze (5).

Prva linija terapije treba biti kemoterapija sama ili u kombinaciji s radioterapijom. Kirurška resekcija se preporuča nakon provedene kemoterapije i radioterapije kod zaostalih masa većih od 3 cm, a kako bi se potvrdilo da li se radi o zaostalom nekrotičnom tkivu ili rezidualnom seminomu ili da bi se isključila prisutnost ne seminomatozne maligne komponente tumora koja prije nije prepoznata (5).

### **3.6.3 NESEMINOMSKI MALIGNI TUMORI ZAMETNIH STANICA**

Maligni tumori zametnih stanica medijastinuma su rijetki i čine oko 1% do 5% svih neoplazmi zametnih stanica. Približno 50% tumora medijastinalnih zametnih stanica ima ne seminomske histologije, dok je 50% čistih seminoma (5).

Brzo raste i rano metastazira u udaljena mjesta. U vrijeme postavljanja dijagnoze, većina pacijenata ima simptome uzrokovane kompresijom, invazijom ili oboje u lokalne strukture medijastinuma. Česta mjesta metastaza uključuju pluća, pleuru, limfne čvorove

(supraklavikularne i retroperitonealne) i jetru. Kost, mozak i bubrezi su rjeđe uključeni. Opći simptomi kao što su gubitak tjelesne težine, vrućica i slabost, češći su u bolesnika s neseminoznim tumorima nego u onih s čistim seminomom (5).

Radiografija prsnog koša u dijagnozi obično otkriva veliku prednju medijastinalnu masu, ali ne pokazuje nikakve osobine koje razlikuju tumore ne seminomskih stanica od drugih medijastinalnih neoplazmi. CT obično pokazuje nehomogenu masu s višestrukim područjima nekroze i krvarenja koja se razlikuju od uobičajenog homogenog izgleda čistog medijastinalnog seminoma. Često je prisutno i začepljenje krvnih žila. 90% pacijenata s medijastinalnim malignim tumorom ne seminoznih stanica ima povišene razine HCG-a i alfa-fetoproteina. Povišenje razine alfa-fetoproteina uvijek ukazuje na prisutnost ne seminoznih elemenata unutar tumora. Ove bolesnike treba liječiti od tumora ne seminoznih stanica čak i ako biopsija pokazuje „čisti“ seminom (5).

Dijagnozu malignog tumora medijastinalnih zametnih stanica treba razmotriti kod svih mladih muškaraca s prednjom medijastinalnom masom. Dijagnostička obrada, uz fizikalni pregled i rutinske laboratorijske pretrage, treba uključiti CT prsnog koša i abdomena, i određivanje serumske razine HCG-a i alfa-fetoproteina (5).

Za liječenje medijastinalnog malignog tumora zametnih stanica treba slijediti smjernice karcinoma testisa. Primjena kemoterapije u punim dozama i prema rasporedu važna je za postizanje optimalnih rezultata. Nakon završetka terapije, bolesnike treba kontrolirati CT-om prsnog koša i abdomena te ponovnim testiranjem tumorskih markera seruma (5).

Velika većina pacijenata ima rezidualne radiografske abnormalnosti u medijastinumu nakon završetka kemoterapije. Kod ovih pacijenata treba izvršiti kiruršku resekciju zaostalih masa, ako je to tehnički izvedivo. Prognoza ostaje vrlo slaba za pacijente kod kojih nije moguće provesti potpunu kiruršku resekciju i kod onih koji se povuku nakon završetka inicijalne terapije (5).

### **3.6.4 SLABO DIFERENCIRANI KARCINOMI MEDIJASTINUMA**

Dijagnoza slabo diferenciranog karcinoma predstavlja težak problem za kliničara. Ova dijagnoza ukazuje na tumor bez histopatoloških značajki koji omogućuje preciznu identifikaciju mjesta nastanka. Pacijenti s slabo diferenciranim karcinomom u medijastinumu ponekad se liječe samo palijativnom terapijom zračenja ili simptomatskim liječenjem, jer se

pretpostavlja da imaju metastatski karcinom pluća s neotkrivenom primarnom lezijom koja je neresektabilna i neizlječiva (5).

Citopunkcije s finom iglom (FNA) često nisu dovoljne za dijagnosticiranje tumora medijastinalnog sustava jer ne osiguravaju odgovarajuću količinu tkiva za histološki pregled i posebne studije (5).

Bolesnici sa slabo diferenciranim karcinomom koji imaju neuroendokrina obilježja su različita podskupina i zahtijevaju posebnu procjenu i liječenje. U pušača treba misliti na sitnostanični rak pluća i provesti pulmološku obradu (5).

Bolesnike kod kojih patohistološki nalaz ne daje dijagnozu specifičniju od slabo diferenciranog karcinoma treba provesti obradu za karcinom nepoznatog primarnog mjesta. Početni pregled i fizikalni pregled trebali bi se koristiti za usmjeravanje potrage za primarnim mjestom. Osim procjene specifičnih znakova i simptoma, ovi pacijenti trebaju proći CT prsnog koša i trbuha. Ne preporučuje se opsežna dodatna radiografska procjena asimptomatskih područja. Serumske razine humanog korionskog gonadotropina i alfa-fetoproteina treba mjeriti u svih bolesnika. Visoke razine ovih markera su dijagnostika malignog tumora ekstragonadalne zametne stanice (5).

Bolesnike s visokim razinama humanog korionskog gonadotropina ili alfa-fetoproteina treba liječiti zbog malignog tumora neseminoznih zametnih stanica čak i ako se ta dijagnoza ne može definitivno utvrditi histološkim pregledom. Kod bolesnika kod kojih je obradom dijagnosticiran rak pluća, treba liječiti po smjericama za liječenje raka pluća. Bolesnici koji imaju neresektabilni slabo diferencirani karcinom s neuroendokrinim značajkama također su osjetljivi na kemoterapiju (5).

U sažetku, bolesnici s medijastinalnim tumorima koji su u početku dobili dijagnozu slabo diferenciranog karcinoma su heterogena skupina. Neki od tih pacijenata zapravo imaju tumore dobro definiranih tipova koji se mogu točno identificirati bilo dodatnom patološkom ili kliničkom procjenom. Bolesnike kod kojih je identificiran određeni tip tumora treba liječiti prema smjericama za taj tip tumora (5).



### 3.7 MEZENHIMALNI TUMORI

Mezenhimalni tumori su tumori mekih tkiva. Potječu od elemenata vezivnog tkiva medijastinuma. U 55% slučajeva su maligni.

Primarni mezenhimalni tumori se mogu podijeliti na:

1. adipocitne tumore
2. vaskularne tumore
3. pericitne (perivaskularne) tumore
4. fibrohistocitne tumore
5. fibroblastične, miofibroblastične tumore
6. tumore nejasne diferencijacije
7. tumore glatkog mišićja
8. tumore skeletnog mišićja
9. oseohondralne tumore
10. ostale rijetke mediastinalne tumore.

Terapija je kirurška, radioterapija, kemoterapija (5).

### 3.8 ENDOKRINI TUMORI

#### 3.8.1 MEDIJASTINALNI PARATIROIDNI TUMOR

Medijastinalni paratiroidni tumori se dijele na:

- benigne adenome i hiperplaziju
- paratiroidne ciste
- paratiroidni karcinom.

**Benigni adenomi** su obično solitarni i dobro inkapsulirani. **Hiperplazija** može biti nodularna ili difuzna (5).

**Paratiroidne ciste** variraju u veličini od manje od 1cm pa sve do 12 cm. Većina cisti ima tanku stijenku. U oko 50% slučajeva su povezane sa hiperparatiroidizmom (5).

Na **paratiroidni karcinom** se treba posumnjati ukoliko razine serumskog kalcija nadmašuju vrijednosti od 14 mg/dL što ga uvelike razlikuje od adenoma ili paratiroidne ciste. Razina koncentracije parathormona kod paratiroidnog karcinoma je viša 5 do 10 puta od gornjih granica normalnih vrijednosti. Pacijenti se najčešće žale na umor, slabost, mučninu, povraćanje, poliuriju i polidipsiju. Opće je stajalište da je dijagnoza karcinoma na temelju

samog citološkog nalaza nepouzdana te da lokalna invazije i metastaze predstavljaju jedini pouzdan kriterij malignosti (5).

### **3.9 LIMFADENOPATIJE**

Medijastinalna limfadenopatija je obično smještena unutar srednjeg medijastinuma. Iako se medijastinalna limfadenopatija obično povezuje s malignitetom, mnoge benigne bolesti mogu dovesti do povećanja medijastinalnih limfnih čvorova (5).

Granulomatozna bolest je najčešći benigni uzrok medijastinalne limfadenopatije. Rezultat su specijalizirane imunološke reakcije na netopive ili tvare u obliku čestica. Uzroci mogu biti i tuberkuloza, gljivična infekcija, sarkoidoza, silikoza i Wegenerova granulomatoza (5).

Može se javiti i kod sistemnog lupusa, infektivne mononukleoze, amiloidoze, *Pseudomonas carini* povezan sa HIV-om i reaktivne hiperplazije limfnih čvorova (5).

#### 4. DIFERENCIJALNA DIJAGNOZA MEDIJASTINALNIH TUMORA

Poseban izazov u dijagnosticiranju tumora medijastinuma predstavlja činjenica da su simptomi slični. Stoga se u diferencijalnoj dijagnostici osim uobičajenih znakova i simptoma treba posvetiti pažnja na specifičnosti koje se javljaju kod pojedinih tumora. Dokazivanje različitih vrsta tumora zahtijeva i različit dijagnostički pristup. Neki od osnovnih parametara u diferencijalnoj dijagnozi navedeni su u tablicama 1, 2 i 3 (7).

**Tablica 1.** Diferencijalna dijagnoza medijastinalnih tumora - Prednji medijastinum

TIP TUMORA	RTG pregled	POKRETLJIVOST	KLINIČKA SLIKA
<b>Teratom</b>	prisustvo čvrstih sijenki (embrionalni začeci, zub, kosti)	mijenja oblik sa respiracijama	često asimptomatski
<b>Hernija</b>	meka sjena crijeva ili omentuma, nivo	otkriva se sa Ba	sa ili bez simptoma
<b>M. Hodgkin Limfosarkom</b>	hilarna adenopatija	uglavnom fiksirana	sistemske znaci: febrilnost, mršavljenje, anemija, uvećane IgI u drugim organima
<b>Timom</b>	sjena mekog tkiva retrosternalno	fiksirana	normalna kod dojenčadi, maligna kod odraslih
<b>Retrosternalna struma</b>	graniči sa mekim tkivom vrata	pokreće se pri gutanju, pomiče traheju	gornji pol strume palpabilan. Znakovi tireotoksikoze
<b>Cista perikarda</b>	sjena mekog tkiva obično solitarna	pokreće se pri pulsacijama	asimptomatska

**Tablica 2.** Diferencijalna dijagnoza medijastinalnih tumora - Srednji medijastinum

TIP TUMORA	RTG pregled	POKRETLJIVOST	KLINIČKA SLIKA
<b>Uvećani limfni čvorovi</b>	hilarna adenopatija jednostrano, obostrano	nepokretna	ovisi od prirode bolesti
<b>Neurogeni tumori (vagus, frenikus)</b>	ograničena sjena mekog tkiva		asimptomatski
<b>Bronhogena cista</b>	sjena sa hidroaeričnim nivoom	pokreće se sa pulsacijama srca	može se inficirati, i tada simulira apsces
<b>Limfom</b>	bihilarna adenopatija	pomicanje pri gutanju	sistemske znakovi
<b>Lejomiomi</b>	pojedinačna ograničena sjena	fiksirana, Ba se lokalizira u ezofagusu	
<b>Karcinom traheje</b>	paratrahealna ili intratrahealna sjena	fiksirana uz zid ili u traheji	kašalj, hemoptiza, kompresija na spinalne živce

**Tablica 3.** Diferencijalna dijagnoza medijastinalnih tumora - Stražnji medijastinum

TIP TUMORA	RTG pregled	POKRETLJIVOST	KLINIČKA SLIKA
<b>Neurofibromi</b>	sjena uz torakalni zid	fiksirana	potencijalno maligna
<b>Ganglioneurinomi</b>	sjena uz torakalni zid	fiksirana	maligna
<b>Neuroblastomi</b>	sjena mekog tkiva	fiksirana	obično asimptomatska
<b>Hernija</b>	sjena mekog tkiva ponekad sa nivoom	može sadržavati crijevo, slezenu ili bubreg	sa ili bez simptoma
<b>Aneurizma</b>	sjena intenziteta aorte	pulzacije	erozija kralješaka dovodi do bola u leđima
<b>Limfom</b>	bilateralna adenopatija	fiksirana	sistemske znakovi

## 5. RASPRAVA

Medijastinum ili sredoprsje je specifično anatomske područje u kojem su smještene ili s njim graniče brojne životno važne anatomske strukture. Uz to bogato je limfnim tkivom što ga čini pogodnim mjestom za razvoj tumora, primarnih i metastatskih. Dodatnu specifičnost daje mu činjenica da se nalazi unutar koštanog „oklopa“, prsnog koša, čime je uvelike otežan pristup i u dijagnostičke i u terapijske svrhe.

Osim toga, različite vrste tumora proizvode gotovo identične simptome. Budući da se terapija i prognoza uspješnosti liječenja kod pojedinih tumora uvelike razlikuje, iznimno je važno dijagnostičkom obradom identificirati o kojoj se vrsti tumora radi.

Klinička slika tumora medijastinuma može se kretati od asimptomatskih do simptoma koji nastaju kao posljedica kompresije na okolne strukture. Iako mnogi od tih tumora imaju sličan izgled, detaljna anamneza, anatomske položaj i određeni detalji koji se vide na CT i MR slikama, omogućuju ispravnu dijagnozu u mnogim slučajevima.

Godinama je medijastinoskopija bila standardna metoda za analizu medijastinalnih limfnih čvorova. Sada, PET skeniranje može kod dijela bolesnika pružiti iste informacije na manje invazivan način. Za razliku od CT-a koje traži strukturne promjene u plućima, PET-sken traži funkcionalne promjene. Tumori imaju pojačanu metaboličku aktivnost koja je vidljiva na PET-skenu, dok će benigna lezija (koja može izgledati slično tumoru na CT-u) pokazati normalnu metaboličku aktivnost.

Uvođenjem endoskopsko-ultrazvučnih dijagnostičkih metoda EBUS/EUS medijastinoskopija i nadalje ostaje prvi izbor, ali samo u pažljivo selekcioniranih bolesnika, u slučaju negativnog nalaza endoskopsko-ultrazvučne citološke punkcije CT/PET-sken pozitivnih limfnih čvorova. Naime, endoskopsko-ultrazvučne metode imaju određeni postotak lažno negativnih rezultata, što se smatra posljedicom mikrometastaza u limfnim čvorovima (13).

Napretkom medicinske znanosti i otkrićem novih dijagnostičkih metoda i modernog načina liječenja uvelike se poboljšala stopa preživljavanja kod pojedinih vrsta tumora medijastinuma.

## 6. ZAKLJUČAK

- Učestalost tumora medijastinuma je vrlo mala i iznosi svega oko 0,1%.
- Pojavljuje se podjednako kod žena i muškaraca, među svi dobnim skupinama, ali ipak najčešće u starijoj ili dječjoj dobi.
- S obzirom na velik broj različitih organa u medijastinumu, etiologija i patogeneza tih tumora je različita.
- Klinička slika različitih tumora je slična ali se liječenje i prognoza razlikuju ovisno o prirodi tumora ( dobroćudni – zloćudni).
- Dobroćudni se tumori liječe kirurški uz izlječenje do 100%.
- Zloćudni se tumori liječe kirurški, radioterapijom i kemoterapijom, često recidiviraju i agresivnog su ponašanja.

## 7. LITERATURA

1. Vrdoljak E., Belac Lovasić I., Kusić Z., Petković M., Gugić D., Juretić A.: Klinička onkologija, Medicinska naklada, Zagreb, 2018.
2. Bačić I., Karlo R., Dunatov T.: Kirurgija za studente zdravstvenih studija, Sveučilište u Zadru, Odjel za zdravstvene studije, Zadar, 2018.
3. Gilroy A., MacPherson B., Ross L.: Anatomski atlas, Medicinska naklada, Zagreb, 2011.
4. <https://image.slidesharecdn.com/arunmediastinum-140916113813-phpapp01/95/mediastinal-imaging-and-masses-6-638.jpg?cb=1410867550>
5. Shields TW, Locicero J, Reed CE, Feins RH. General thoracic surgery. 7th ed. 2009.
6. Turić M., Kolarić K., Eljuga D.: Klinička onkologija, Nakladni zavod globus, Zagreb, 1996.
7. [https://www.slideshare.net/DejanaDeki/tumori-pluca-pleure-i-mediastinuma?fbclid=IwAR3a-De\\_mTUW4VaW\\_A\\_7VaOVap9Eewz6Zn22WyChDt\\_p0InI3jAddBamxZ8](https://www.slideshare.net/DejanaDeki/tumori-pluca-pleure-i-mediastinuma?fbclid=IwAR3a-De_mTUW4VaW_A_7VaOVap9Eewz6Zn22WyChDt_p0InI3jAddBamxZ8) Datum pristupanja: 13.02.2019.
8. <https://www.cancer.gov/images/cdr/live/CDR466552-750.jpg>
9. Arhiva Službe za kirurgiju OB Zadar
10. <https://www.medgadget.com/wp-content/uploads/2018/05/thymus-cancer.jpg>
11. [https://www.humpath.com/IMG/jpg/type\\_a\\_thymoma\\_4.jpg](https://www.humpath.com/IMG/jpg/type_a_thymoma_4.jpg)
12. <http://services.epnet.com/getimage.aspx?imageiid=7299>
13. Piskač Živković N., Trutin Ostović K., Bošnjak D., Tudorić N. Prvi rezultati dijagnostičke primjene endobronhalnog ultrazvuka u Kliničkoj bolnici Dubrava. Liječ Vjesn 2016;138:34–38