

Diabetes mellitus: očne i kožne promjene

Matešić, Darja

Master's thesis / Diplomski rad

2023

Degree Grantor / Ustanova koja je dodijelila akademski / stručni stupanj: **University of Zadar / Sveučilište u Zadru**

Permanent link / Trajna poveznica: <https://um.nsk.hr/um:nbn:hr:162:041398>

Rights / Prava: [In copyright](#)/[Zaštićeno autorskim pravom.](#)

Download date / Datum preuzimanja: **2025-01-30**



Sveučilište u Zadru
Universitas Studiorum
Jadertina | 1396 | 2002 |

Repository / Repozitorij:

[University of Zadar Institutional Repository](#)



zir.nsk.hr



DIGITALNI AKADEMSKI ARHIVI I REPOZITORIJI

Sveučilište u Zadru

Odjel za zdravstvene studije
Sveučilišni diplomski studij Sestrinstvo

Darja Matešić

Diabetes mellitus: očne i kožne promjene

Diplomski rad

Zadar, 2023.

Sveučilište u Zadru
Odjel za zdravstvene studije
Sveučilišni diplomski studij Sestrinstvo

Diabetes mellitus: očne i kožne promjene

Diplomski rad

Student/ica:
Darja Matešić

Mentor/ica:
doc. dr. sc. Samir Čanović

Komentor/ica:
izv. prof. dr. sc. Zrinjka Paštar

Zadar, 2023.



Izjava o akademskoj čestitosti

Ja, **Darja Matešić**, ovime izjavljujem da je moj **diplomski** rad pod naslovom **Diabetes mellitus: očne i kožne promjene** rezultat mojega vlastitog rada, da se temelji na mojim istraživanjima te da se oslanja na izvore i radove navedene u bilješkama i popisu literature. Ni jedan dio mojega rada nije napisan na nedopušten način, odnosno nije prepisan iz necitiranih radova i ne krši bilo čija autorska prava.

Izjavljujem da ni jedan dio ovoga rada nije iskorišten u kojem drugom radu pri bilo kojoj drugoj visokoškolskoj, znanstvenoj, obrazovnoj ili inoj ustanovi.

Sadržaj mojega rada u potpunosti odgovara sadržaju obranjenoga i nakon obrane uređenoga rada.

Zadar, 23. listopada 2023.

SAŽETAK

Diabetes mellitus: očne i kožne promjene

Dijabetes mellitus (DM) je bolest koja utječe na sposobnost tijela da proizvodi ili učinkovito koristi inzulin za kontrolu razine glukoze u krvi. Previše glukoze u krvi tijekom dužeg vremena može uzrokovati oštećenja u mnogim dijelovima tijela. DM može oštetiti srce, bubrege, kožu i krvne žile te tako oštećuje i male krvne žile u oku. Istraživanja pokazuju da se oko 90 % gubitka vida uzrokovanog dijabetesom može spriječiti. Rano otkrivanje je ključno. Bolesnicima s DM potrebni su godišnji pregledi očiju i kože čak i prije nego što se pokažu znakovi i simptomi oštećenja. Dijabetička bolest oka izraz je za nekoliko problema s očima koji svi mogu biti posljedica dijabetesa. Dijabetička bolest oka najčešće uključuje dijabetičku retinopatiju, s posljedičnim gubitkom vida.

DM je najčešća endokrinološka bolest od kojeg boluje 8,3 % stanovništva, a kožne promjene se vide u 79,2 % bolesnika s DM. Patogeneza se povezuje s hiperglikemijom i disfunkcijom inzulina, bilo izravno ili kroz oštećenja vaskularnog sustava, neurološkog ili imunološkog sustava. Kožne promjene kod DM se dijele na promjene u koje su vezane uz metaboličke, vaskularne, neurološke i imunološke abnormalnosti, promjene nepoznate etiologije u asocijaciji s DM, i glukagonom sindrom. sindrom. U prve navedene spadaju acantois nigricans, skleroderma diabetorum, eruptivni xanthomi, bakterijske, gljivične infekcije, dijabetički ulkus. Kožne promjene u asocijaciji s DM nepoznate etiologije su nekrobiosis lipoidika, granuloma anulara, dijabetička dermopatija, stečene perforirajuće deramtoze. Obzirom na kompleksnost bolesti u postavljanju dijagnoza i terapiji sudjeluje multidisciplinarni tim i prikazati ćemo važnu ulogu medicinske sestre.

Ključne riječi: dijabetes, očne bolesti, koža, oštećenje

SUMMARY

Diabetes Mellitus: Ophthalmological and Skin Disorders

DM is a disease that affects the body's ability to produce or effectively use insulin to control blood glucose levels. Too much glucose in the blood over a long period of time can cause damage in many parts of the body. DM can damage the heart, kidneys, skin and blood vessels, and it also damages the small blood vessels in the eye. Research shows that about 90% of vision loss caused by diabetes can be prevented. Early detection is key. People with diabetes need annual eye and skin exams even before signs and symptoms of damage appear. Diabetic eye disease is a term for several eye problems that can all be a result of diabetes. Diabetic eye disease most often includes diabetic retinopathy, with consequent vision loss.

DM is the most common endocrinological disease, which affects 8.3% of the population, and skin changes are seen in 79.2% of patients with DM. Pathogenesis is associated with hyperglycemia and insulin dysfunction, either directly or through damage to the vascular, neurological, or immune systems. Skin changes in DM are divided into changes related to metabolic, vascular, neurological and immunological abnormalities, changes of unknown etiology in association with diabetes mellitus, and glucagon syndrome. The first mentioned include acantois nigricans, scleroderma diabeticorum, eruptive xanthomas, bacterial and fungal infections, diabetic ulcer. Skin changes in association with diabetes mellitus of unknown etiology are necrobiosis lipoidica, granuloma annulare, diabetic dermopathy, acquired perforating dermatoses.

Considering the complexity of the disease, a multidisciplinary team participates in diagnosis and therapy, and we will show the important role of the nurse.

Key words: diabetes, eye diseases, skin, damage

KRATICE I OZNAKE

DM – dijabetes mellitus

AN - acanthosis nigricans

DD – dijabetička dermopatija

IOL – intraokularne leće

EX - eruptivni ksantomi

GGA - generalizirani granuloma annulare

EN - epidermalnom nekrolizom

NL - necrobiosis lipoidica

GV - genetski vitiligo

DKA – dijabetička ketoacidoza

SADRŽAJ

<u>1. UVOD</u>	1
<u>2. ŠEĆERNA BOLEST (DIABETES MELLITUS)</u>	2
<u>2.1. KOMPLIKACIJE DIJABETESA</u>	3
<u>2.2. LIJEČENJE DIJABETESA</u>	3
<u>2.3. PREVENCIJA DIJABETESA</u>	4
<u>3. DIJABETES I BOLESTI OKA</u>	6
<u>3.1. ANATOMIJA I FIZIOLOGIJA OKA</u>	7
<u>3.2. ČIMBENICI RIZIKA ZA OŠTEĆENJA OKA</u>	8
<u>3.3. OŠTEĆENJE MREŽNICE</u>	9
<u>3.4. DIJABETIČKA RETINOPATIJA</u>	9
<u>3.5. KATARAKTA</u>	13
<u>3.6. GLAUKOM</u>	16
<u>3.7. SNIMANJE DNA OČNE POZADINE</u>	17
<u>3.8. ZDRAVSTVENI ODGOJ BOLESNIKA</u>	22
<u>4. DIJABETES I KOŽNE BOLESTI</u>	23
<u>4.1. ANATOMIJA I FIZIOLOGIJA KOŽE</u>	23
<u>4.2. KOŽNE BOLESTI POVEZANE S INZULINSKOM REZISTENCIJOM</u>	25
<u>4.3. KOŽNE BOLESTI POVEZANE S DIJABETESOM TIP 1</u>	30
<u>4.4. OSTALE KOŽNE BOLESTI POVEZANE S DIJABETESOM</u>	33
<u>4.5. INFEKCIJE POVEZANE S DIJABETESOM</u>	35
<u>5. ZAKLJUČAK</u>	36
<u>6. LITERATURA</u>	37

1. UVOD

Dijabetes je jedna od najčešćih kroničnih nezaraznih bolesti te se drugim riječima može nazvati bolešću modernog doba (1). Dijabetes i njegove komplikacije uzrokuju osobnu patnju oboljelog od šećerne bolesti, te posljedično predstavljaju veliki javnozdravstveni problem, a oboljelo stanovništvo ne može iskoristiti svoje potencijale i što više doprinijeti gospodarskom razvoju svoje zemlje (2). Poznavanje čimbenika rizika i preventivnih mjera za dijabetes prvi je korak prema prevenciji jer omogućuje općoj populaciji donošenje odluka o usvajanju zdravog načina života (3) Woolf i suradnici navode da je prevencija bolesti najprikladnija opcija za promicanje zdravlja i smanjenje stope bolesti (4).

Kako bi se smanjila trenutna epidemija dijabetesa u mnogim dijelovima svijeta, važno je podići svijest javnosti o zdravim stilovima života i čimbenicima rizika za dijabetes, a posljedično tome i razviti različite strategije za prepoznavanje i liječenje ljudi koji su već u opasnosti (5). Manjak svijesti o dijabetesu, zajedno s nedovoljnim pristupom zdravstvenim uslugama, rezultira komplikacijama kao što su amputacije udova, zatajenje bubrega i sljepoća (6). U strategijama prevencije šećerne bolesti važno je educirati i informirati opću populaciju i zdravstvene djelatnike, kao i poticajno okruženje za promicanje zdravlja i usvajanje programa zdravog načina života (7)

Rezultati istraživanja koje su proveli Al-Hussaini i Mustafa u Kuvajtu pokazali su prosječno znanje o dijabetesu, stoga je vrlo važno s edukacijom započeti u mlađoj dobi (8). Također je potrebno poticati cjelokupnu populaciju na različite aktivnosti vezane uz prevenciju dijabetesa, kao što su sudjelovanje na seminarima i uključivanje u provedbu raznih projekata. Istraživanje provedeno u Brazilu pokazalo je da žene imaju više znanja o normalnoj razini šećera u krvi, tipovima dijabetesa i posljedicama hiperglikemije, što je još jedan dokaz da treba unaprijediti edukaciju o dijabetesu bolestima cjelokupno stanovništvo (9).

Upravo zbog loših rezultata osviještenosti ljudi i kontinuiranog porasta prevalencije i incidencije šećerne bolesti u cijelom svijetu potrebna je edukacija o dijabetesu prije nego što oboli zdrava populacija.

2. ŠEĆERNA BOLEST (DIABETES MELLITUS)

Najčešći oblik dijabetesa je dijabetes tip 2 koji se najčešće javlja nakon 40. godine života. Također se naziva dijabetes vezan uz dob ili dijabetes neovisan o inzulinu (10). Dijabetes tipa 2 se razvija godinama, a da ga bolesnik ga ne prepoznaje. Rizik od razvoja dijabetesa tipa 2 raste s godinama, kao i s pretilošću i nedostatkom tjelesne aktivnosti (2).

Rjeđi oblik je dijabetes tipa 1, koji se naziva i juvenilni dijabetes jer se uglavnom javlja prije 30. godine života. Ovaj oblik uključuje zatajenje beta stanica gušterače i potpuni nedostatak inzulina. Uglavnom nastaje autoimuno, što znači da obrambeni sustav organizma uništava vlastite beta stanice. Liječenje inzulinom potrebno je od prvog dana postavljanja dijagnoze dijabetesa tipa 1. Dijeta, tjelesna aktivnost i samokontrola šećera u krvi također su obavezni (10).

Treći najčešći oblik dijabetesa je gestacijski dijabetes koji se manifestira tijekom trudnoće, a nestaje nakon poroda. Međutim, većina žena koje su imale ovaj oblik bolesti kasnije je razvila dijabetes tipa 2 (10).

Dijabetes je nakupljanje glukoze u krvi koja ne može ući u stanice zbog nedostatka inzulina. Kada dođe do određene količine glukoze u krvi, počinje se izlučivati mokraćom, pa bolesnik češće mokri, što dovodi do dehidracije. Zbog toga bolesnik osjeća jaku želju za unosom većih količina tekućine (10). Najčešći znakovi šećerne bolesti, uz učestalo mokrenje (poliurija) i prekomjernu konzumaciju tekućine (polidipsija), je i pretjerana konzumaciju hrane (polifagija) i povećanje tjelesne težine. Dijabetes se može prepoznati i po stalnom umoru i gubitku tjelesne težine uz normalnu prehranu. Potonje je karakteristično za dijabetes tipa 1. Neki rjeđi simptomi su smetnje vida, pospanost, veća sklonost infekcijama, slabost nogu i slabije zacjeljivanje rana (10).

2.1. KOMPLIKACIJE DIJABETESA

Najčešće vrste komplikacija uključuju akutne komplikacije (hipoglikemija i hiperglikemija i kronične komplikacije (dijabetička retinopatija, dijabetičko stopalo, dijabetička neuropatija i dijabetička nefropatija) (10).

Hipoglikemija je hitno stanje u kojem šećer u krvi padne ispod 2,8 mmol/l što bez odgovarajućeg djelovanja može dovesti do hipoglikemijske kome ili čak smrti. Hiperglikemija se odnosi na povećanu količinu šećera u krvi i najčešće se javlja kada bolesnik konzumira velike količine hrane ili daje nedovoljno inzulina (10).

Tijekom vremena, povećana količina glukoze u krvi može oštetiti krvne žile, živce i druga tkiva. Ako se bolesnik sa šećernom bolešću ne pridržava prehrane i zdravog načina života, dolazi do nakupljanja masnoća u krvi, što ubrzava aterosklerozi, a ako je krvna žila začepljena, dovodi do srčanog ili moždanog udara. Krvne žile u oku također mogu biti oštećene, što dovodi do gubitka vida, odnosno do dijabetičke retinopatije, gdje se radi o oštećenju mrežnice oka zbog neprotočnosti krvnih žila (10). Oštećenja su vidljiva i na bubrezima, gdje se radi o komplikaciji malih krvnih žila u bubrezima, a ta se komplikacija naziva dijabetička nefropatija. Zbog toga bubrezi počinju lošije raditi ili čak otkazuju, što dovodi do stanja da je bolesniku potrebna hemodijaliza ili transplantacija bubrega. Oboljeli od šećerne bolesti imaju problema i s oštećenjem živaca, što se naziva dijabetička neuropatija. Javljaju se problemi sa živcima na rukama, ali posebno na nogama i stopalima. Stoga je liječenje svake komplikacije šećerne bolesti neophodno.

2.2. LIJEČENJE DIJABETESA

Najvažnije u liječenju šećerne bolesti je održavanje normalne razine šećera u krvi jer to dokazano sprječava komplikacije (10). Da bi liječenje šećerne bolesti bilo uspješno, ono se mora pažljivo planirati. Sam plan liječenja mora sadržavati plan prehrane, tjelesne aktivnosti i primjene farmaceutskih lijekova. Većina bolesnika uspješno upravlja dijabetesom lijekovima i zdravim načinom života. Ponekad je, međutim, samo dijeta dovoljna za liječenje dijabetesa u početku, ako

se bolesnik pridržava plana zdrave prehrane. Osim zdrave prehrane, za bolju kontrolu šećerne bolesti važna je i redovita tjelesna aktivnost, ali ne samo za snižavanje glukoze u krvi, već i za smanjenje tjelesne težine.

2.3. PREVENCIJA DIJABETESA

Prevenција ili preventivni program odnosi se na onaj dio zdravstvenog programa koji aktivno traži one (obično klinički tihe) bolesti ili predbolesti koja bi, bez liječenja, mogla predvidljivo dovesti do ozbiljnijih zdravstvenih komplikacija (11). U Republici Hrvatskoj se veliki naglasak stavlja na zdravstveno odgojno savjetovanje i provođenje preventivnih aktivnosti u referentnim ambulancama ili ambulancama obiteljske medicine. No, kako bi bolesnici ili osobe s visokim rizikom redovito odlazili na preglede u navedene ambulante, potrebno je osigurati poticaje za preglede. U velikoj mjeri pregled mora biti atraktivan i pristupačiji svim ljudima, bez obzira na društveni status (6).

U budućnosti će biti potrebno uložiti puno truda u prevenciju nastanka dijabetesa jer bolest predstavlja veliko opterećenje. Upravo zbog tog opterećenja potrebno je identificirati pojedince koje imaju povećan rizik od razvoja dijabetesa i kod njih provoditi preventivne aktivnosti. Merlotti et al. smatraju da se s preventivnim aktivnostima mora započeti rano u životu, kada je rizik još nizak (12). Činjenica je da tjelesna aktivnost i kontrolirana tjelesna težina mogu smanjiti rizik od razvoja dijabetesa, stoga je važno promijeniti stil života ukoliko je indicirano.

Medicinske sestre su nositeljice zdravstvene njege te su kompetentne samostalno djelovati na području zdravstvene njege. Pojedince promatraju cjelovito, poštuju ga i daju mu mogućnost da sam postavlja svoje ciljeve i samostalno odlučuje o sebi. U zdravstvenim ustanovama provode zdravstveni odgoj i potiču bolesnike na život prema smjernicama zdravog načina života. Zadaća medicinske sestre u znatnoj je mjeri i briga o prevenciji. U sklopu ovih aktivnosti medicinska sestra pomoću propisanih upitnika otkriva prehrambene navike, način života, obiteljsku opterećenost, socijalni status zdravih osoba ili osoba izloženih riziku od razvoja šećerne bolesti te

na temelju odgovora utvrđuje kada pojedinac treba doći na daljnji preventivni tretman. Ovisno o odgovorima, usmjerava i motivira za uključivanje u zdravstveno odgojne radionice. Vrlo je važno uključiti obitelj u raspravu, a na razini lokalne zajednice i države pripremiti strategije prevencije dijabetesa i promicanja zdravlja.

3. DIJABETES I BOLESTI OKA

Najčešće promjene na oku kod bolesnika s dijabetesom se odvijaju na mrežnici. Takve promjene nazivaju se dijabetička retinopatija. Nakon 10 godina bolesti prisutna je u 50 %, a nakon 30 godina u čak 90 % bolesnika (13). Dobro kontrolirana šećerna bolest odgađa razvoj dijabetičke retinopatije na duže razdoblje. Trudnoća, visoki krvni tlak, bolesti bubrega, visoke masnoće, pretilost, pušenje i anemija ubrzavaju razvoj dijabetičke retinopatije. Oko 2 % svih dijabetičara oslijepi (13). Dijabetička retinopatija glavni je uzrok sljepoće u razvijenom svijetu između 20. i 70. godine života (13).

Dijabetička retinopatija, koju je medicina već prije 150 godina prepoznala kao komplikaciju dijabetesa, mikrovaskularna je komplikacija na mrežnici oka (14). Osim mrežnice, mogu biti zahvaćeni i drugi dijelovi oka. U razvijenim zemljama dijabetička retinopatija je prvi i najčešći uzrok sljepoće. Dijabetičari imaju 10 do 20 puta veću vjerojatnost da će oslijepiti za razliku od nedijabetičara. Dijabetička retinopatija sama po sebi nije smrtonosna bolest, ali oboljelom uzrokuje brojne zdravstvene i socijalne probleme i invaliditet.

Oftalmolog dijagnosticira dijabetičku retinopatiju oftalmološkim pregledom gdje se pregledom očne pozadine vide promjene na žilama mrežnice. Dijabetičar treba jednom godišnje provesti oftalmološki pregled kako bi se što prije započelo liječenje. Ukoliko nastanu opsežne i trajne promjene na mrežnici, ne postoji mogućnost povratka vida.

Pravovremeno upućivanje oftalmologu važno je za uspjeh liječenja, uz dobru kontrolu glikemije i primjenu antihipertenzivne terapije. Pregled očne pozadine (fundusa) omogućuje dokumentiranje i praćenje progresije dijabetičke retinopatije. U sklopu probira potrebno je odrediti bolesnikovu vidnu oštrinu.

Od nacionalnog je interesa jedinstvena baza podataka za analizu stanja i kontrolu probira i liječenja bolesnika s dijabetičkom retinopatijom. U tu svrhu treba uvesti jedinstveni slikovni sustav i jedinstveni informacijski sustav koji pokriva sve važne kliničke karakteristike bolesnika,

upućivanje na ponovne preglede i liječenje te uspješnost liječenja bolesnika s dijabetičkom retinopatijom. Određeni broj bolesnika dolaze na pregled kada je već prekasno, stoga je od velike važnosti upoznavanje bolesnika s mogućnostima probira za DR (14).

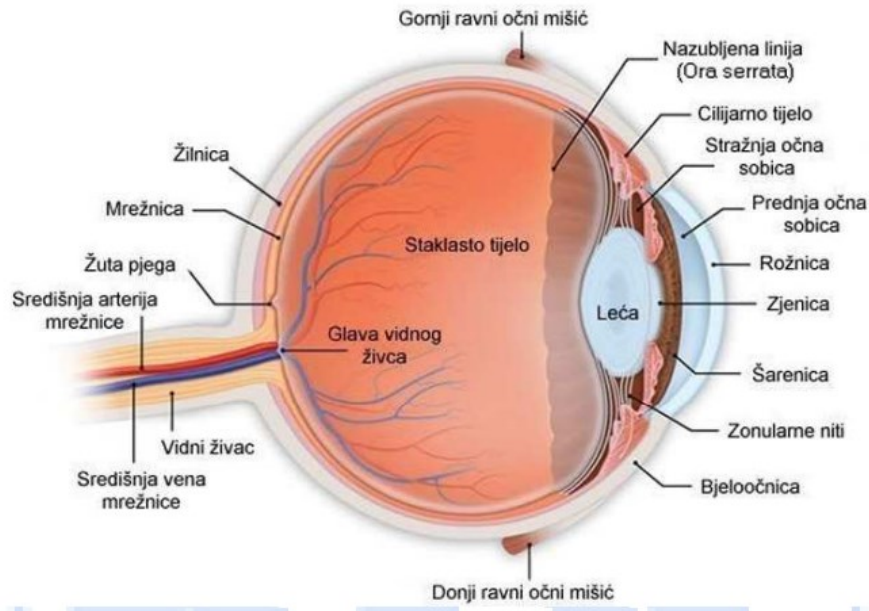
3.1. ANATOMIJA I FIZIOLOGIJA OKA

Ljudska osjetila, koja uključuju i oči, osnova su ljudske sposobnosti opažanja okoline. Vid je jedan od najvažnijih čimbenika za kvalitetu života pojedinca. Većina očnih bolesti, s izuzetkom glaukoma i katarakte, potječu od drugih bolesnih stanja u ljudskom tijelu (15).

Za bolje razumijevanje očnih bolesti, posebice DR, važno je poznavati anatomiju i fiziologiju ljudskog oka.

Oko, očna jabučica ili bulbus je parni organ. Kad su vjeđe otvorene, vidljivi su samo prednji dijelovi oka, a to su: rožnica, prednja sobica, šarenica sa zjenicom i dio bjeloočnice prekriven konjunktivom. Stražnji dijelovi oka okruženi su masnim tkivom i očnim mišićima te leže zajedno sa živcima i žilama u orbiti (15).

Mrežnica ili retina, je vrlo tanka, prozirna membrana koja je najvažniji dio oka zbog osjetnih stanica koje pretvaraju svjetlost u živčane impulse. U mrežnici se nalaze i živčane niti ganglijskih stanica koje se skupljaju u papili vidnog živca (slijepoj pjeziji) i pri izlasku iz oka čine vidni živac. Područje najoštrijeg vida na mrežnici naziva se makula (15).



Slika 1. Anatomija oka

Izvor: <https://www.kbc-zagreb.hr/EasyEdit/UserFiles/oci/dijabeticka-retinopatija.pdf>

3.2. ČIMBENICI RIZIKA ZA OŠTEĆENJA OKA

Lang ističe da dijabetes može uzrokovati promjene u gotovo svim očnim tkivima. Čak 90% gubitka vida pripisuje se dijabetičkoj retinopatiji (16). Globočnik Petrovičeva i suradnici navode istraživanje u kojem su se uspoređivale skupine bolesnika na intenzivnoj inzulinskoj terapiji s nižim glikiranim hemoglobinom (HbA1c 7,0) sa skupinom bolesnika s višim (HbA1c 7,9) glikiranim hemoglobinom. Pronađen je 21 % manji rizik od progresije dijabetičke retinopatije tijekom 12 godina u skupini dijabetičara s nižim glikiranim hemoglobinom. Prosječna razina glikiranog hemoglobina je, između ostalog, pokazatelj mogućnosti nastanka i progresije dijabetičke retinopatije (17). Također, među čimbenicima rizika koje navode Globočnik Petrovičeva i suradnici nalaze se sljedeće činjenice:

- snižavanje krvnog tlaka smanjuje rizik od progresije dijabetičke retinopatije u skupini krvnog tlaka 150/85 za 34 % i pogoršanja vida za 47 % tijekom 9 godina
- nefropatija je povezana s većom incidencijom i progresijom retinopatije

- dijabetička retinopatija brže napreduje u nekih trudnica
- bolesnici s višom razinom kolesterola u krvi imaju veći rizik od komplikacija dijabetičke retinopatije (17)

3.3. OŠTEĆENJE MREŽNICE

Dijabetes može zahvatiti bilo koji dio oka, a najčešći nedostatak je oštećenje mrežnice ili dijabetička retinopatija (DR). DR može smanjiti osjetljivost mrežnice na svjetlost i, ako se ne liječi, teško utjecati na vid (14).

DR je uzrokovana oštećenjem kapilara u mrežnici. Slabija prokrvljenost mrežnice uzrokovana je sužavanjem ili začepljenjem krvnih žila. Oštećena stijenka žile ubrzava stvaranje mikroaneurizmi, koje također mogu trombozirati. Najčešće posljedice oštećenih kapilara su krvarenje i edem (14).

3.4. DIJABETIČKA RETINOPATIJA

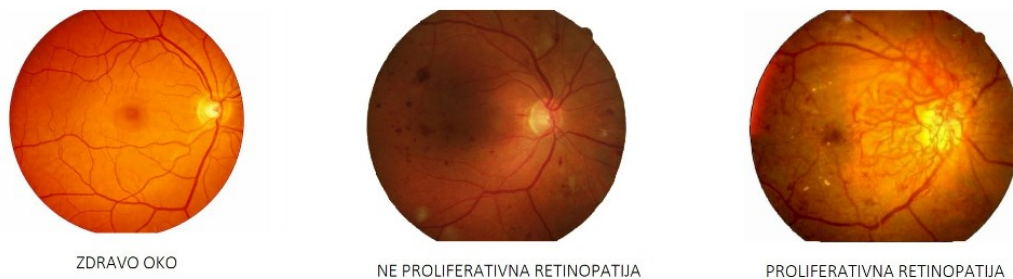Lang navodi da dijabetička retinopatija dugo prolazi nezapaženo (16). Tek u kasnijem razdoblju razvoja bolesti, kada se pojave krvarenja u pozadini oka, bolesnik primjećuje slabljenje vida ili iznenadnu sljepoću. U komplikacije dijabetičke retinopatije ubrajaju se preretinalna krvarenja u staklasto tijelo, trakcijsko odlubljenje mrežnice zbog uznapredovale dijabetičke retinopatije, što može rezultirati sljepoćom (14).

U razvijenim zemljama DR je prvi i najčešći uzrok sljepoće. Dijabetičari imaju 10 do 20 puta veću vjerojatnost da će oslijepiti nego nedijabetičari (13). DR sama po sebi nije smrtonosna bolest, ali oboljelom dijabetičaru uzrokuje brojne zdravstvene i socijalne probleme i invaliditet (2). DR je češća u dijabetičara koji imaju dijabetes tipa 1 nego u dijabetičara koji imaju dijabetes tipa 2. Najmlađe dijete s dijagnosticiranom dijabetičkom retinopatijom imalo je 7,9 godina, a ono s uznapredovalom dijabetičkom retinopatijom 11,8 godina (17).

Kod dijabetesa tipa 1 dijabetička retinopatija počinje se javljati pet godina nakon početka bolesti. Do tada oboli i do 20 % bolesnika. Dvadeset godina nakon dijagnoze šećerne bolesti dijabetička retinopatija pogađa 95 do 100 % bolesnika. Polovica ima proliferativnu retinopatiju. U bolesnika sa šećernom bolešću tipa 2 dijabetička retinopatija nalazi se u petine bolesnika već pri dijagnozi šećerne bolesti. Nakon 20 godina dijabetesa oboli 75 do 85 % dijabetičara, a 15 do 25 % bolesnika ima proliferativnu dijabetičku retinopatiju (13).

Globočnik Petrovičeva i suradnici navode da se incidencija DR-e u posljednjem desetljeću nije smanjila, samo se smanjio broj bolesnika s uznapredovalim oblikom zbog boljeg vođenja dijabetesa i uspješnog liječenja (17). DR dijeli se na dva klinička oblika, a to su neproliferativna retinopatija i proliferativna retinopatija (14). Dijabetička makulopatija može nastati i zbog oštećenja kapilara u retini. U početnom obliku dijabetičke retinopatije nalaze se samo promjene na krvnim žilama i manja krvarenja u mrežnici. Tada se govori o neproliferativnoj retinopatiji, a kada vene „divlje rastu“ u mrežnici i u staklastom tijelu govori se o proliferativnoj retinopatiji (14).

DR ima dva stadija i to neproliferativnu dijabetičku retinopatiju kod koje se na očnoj pozadini nalaze mikroaneurizme, manja krvarenja i meki eksudati, a kako bolest napreduje, pojavljuju se promijenjene vene, intraretinalne mikrovaskularne anomalije te brojnija i opsežnija krvarenja. U ovom stadiju DR može doći do klinički značajnog edema makule, što značajno pogoršava vid (14). Karakteristična je po tome što se može sakriti jer dugo ne remeti vid. To se samo pogoršava ako postoje veća krvarenja, osobito kada otok mrežnice prekriva žutu mrlju (makulu). Tada se govori o edemu makule koji je glavni uzrok slabovidnosti kod dijabetesa tipa 2 (14).



Slika 2. Zdravo oko i oblici dijabetičke retinopatije

Izvor: <http://poliklinika-balog.hr/bolesti-i-stanja/dijabeticka-retinopatija/>

Proliferativna DR je retinopatija čije je glavno obilježje neovaskularizacija očne pozadine, moguće i papile vidnog živca ili makule i sve njezine posljedice (14). Klinički značajan edem makule također može biti povezan s ovim stadijem. Sljepoća može nastupiti zbog progresivne dijabetičke retinopatije ili klinički značajnog makularnog edema.

Proliferativna retinopatija može dovesti do ablacije retine i glavni je uzrok slabovidnosti kod dijabetesa tipa 1, dok se rjeđe javlja kod dijabetesa tipa 2 (14).

Velika je važnost pravodobnog liječenja dijabetičke retinopatije jer neliječena dijabetička retinopatija sa sobom nosi neugodnosti od krvarenja u mrežnici do ablacije mrežnice i posljedičnog gubitka vida.

Globočnik Petrovič i suradnici navode preporuke u liječenju bolesnika sa šećernom bolešću:

- utjecati na čimbenike rizika za razvoj dijabetičke retinopatije (regulacija glukoze, regulacija krvnog tlaka, odgovarajuća razina lipida)
- osigurati da bolesnik sa šećernom bolešću bude dobro informiran o rizicima dijabetičke retinopatije i važnosti očnih pregleda i pravodobnog laserskog liječenja
- omogućiti očne preglede
- omogućiti adekvatno liječenje dijabetičke retinopatije (11)

U strategiji nacionalnog programa za upravljanje dijabetesom prethodno navedeno je jedan od alata za upravljanje kroničnim bolestima u Republici Hrvatskoj. Program predstavlja strategiju u području šećerne bolesti, a uključuje prevenciju, rano otkrivanje i kvalitetno liječenje šećerne bolesti. Pokriva sve razine i aspekte zdravstvene zaštite, a uključuje i multidisciplinarni tim, jer zadire u područja većih društvenih resora zbog povezanosti šećerne bolesti sa stilom života. Nadalje, u strategiji se navodi i:

- osnaživanje bolesnika
- koordinacija zdravstvenog sustava između razina, pojedinih struka i unutar zdravstvenog tima
- praćenje upravljanja šećernom bolešću i provedbe nacionalnog programa
- njegovanje partnerstva (18)

Vrijeme je ključno za pravodobno liječenje DR jer neprimijećenost samo pogoršava stanje, što može dovesti do sljepoće. Neophodno je poznavati uzroke bolesti oka, posebice dijabetičke retinopatije, jer je to jedini način za provođenje preventivnih mjera. Najčešći uzroci su neliječeni dijabetes, koji rezultira visokim šećerom u krvi, visokim krvnim tlakom, visokim kolesterolom u krvi i nezdravim načinom života. Osim liječenja osnovne bolesti, preventivne mjere uključuju:

- hitan pregled očne pozadine po otkrivanju bolesti
- redoviti, najmanje jednom godišnje, pregledi kod oftalmologa, ako nema promjena na očnoj pozadini
- hitan odlazak oftalmologu u slučaju problema s vidom
- reguliran šećer u krvi, reguliran krvni tlak, liječen povišeni kolesterol, glikirani hemoglobin ispod 7%
- prestanak pušenja (18)

Važno je da se DR liječi na vrijeme, kada su mrežnica i vidna oštrina još očuvani. U posljednje vrijeme povećava se mogućnost liječenja te uz lasersku terapiju uključuje i liječenje intravitrealnim injekcijama inhibitora endotelnog faktora rasta i kortikosteroida (19).

Početne promjene očne pozadine koje dovode do razvoja dijabetičke retinopatije dijabetičaru je teško uočiti jer početak bolesti nije tako izražen. Gubitak vida ne događa se u ranim stadijima

dijabetičke retinopatije, stoga su redoviti testovi probira za dijabetičku retinopatiju vitalni. Pomoću ovih testova otkrivaju se promjene u pozadini oka koje ugrožavaju vid dijabetičara (20).

Sustavni probir dijabetičara pouzdana je metoda ranog otkrivanja dijabetičke retinopatije i prevencije pogoršanja vida i sljepoće. Ovakav pristup ima i pozitivan ekonomski učinak jer se smanjuje broj bolesnika koji su prisiljeni otići u prijevremenu mirovinu zbog ozbiljnog pogoršanja vida, ali i psihičkih i fizičkih komplikacija povezanih sa slabim vidom.

Uz odgovarajući probir bolesnika sa šećernom bolešću te uz odgovarajuće i pravodobno liječenje, stopa sljepoće može se smanjiti za više od 90 % (17).

Snimanje očnog dna s proširenom zjenicom najvažnija je pretraga kod dijabetičara u sklopu probira za nastanak dijabetičke retinopatije. Proširenje zjenice omogućuje bolji uvid u pozadinu oka i važno je za procjenu stadija dijabetičke retinopatije (20).

Oftalmološki pregled fundusa s proširenom zjenicom zlatni je standard za probir dijabetičke retinopatije (21). Analiza dna očne pozadine metoda je koja je po specifičnosti i osjetljivosti usporediva s klasičnim oftalmološkim pregledom za slučajeve početnih stadija dijabetičke retinopatije. Pravovremenim otkrivanjem i liječenjem može se smanjiti broj komplikacija gubitka vida za do 70 % (17).

3.5. KATARAKTA

Svaki poremećaj na leći naziva se mrena ili katarakta (22). Nekada se vjerovalo da mliječna tvar koja upadne u oko uzrokuje mrenu. Ali danas je poznato da je katarakta okamenjena leća. Leća se uglavnom sastoji od proteina i vode. Ponekad se sastav proteina mijenja i uzrokuje poremećaje u leći. Rezultat toga je da svjetlost slabije prolazi kroz zamućenu leću. To rezultira slabijim vidom. Katarakta je najčešći uzrok slabovidnosti. Starenje je najčešći uzrok katarakte. Ove se mrene počinju stvarati nakon četrdesete, odnosno pedesete godine života, a značajnije ne utječu na vid sve do šezdesete i više godine života (22).

Poremećaji vida s godinama su sve češći. Osobe starije životne dobi koje imaju problema s vidom teže obavljaju svakodnevne aktivnosti, smanjuje im se samostalnost, povećava se učestalost padova i prijeloma, češće padaju u depresiju i znatno im se smanjuje kvaliteta života. Poglavitito ukoliko je od komorbiditeta prisutan i dijabetes. Katarakta je normalna promjena u vidu koja se javlja starenjem. Iako je riječ o fiziološkoj promjeni, ona može značajno utjecati na vid i svakodnevni život starijih osoba (22).

U početku bolesnici niti ne primjećuju da nešto nije u redu s njihovim očima. Simptomi su različiti za pojedinog bolesnika, ovisno o mjestu i vrsti katarakte. Neki bolesnici ne vide kontraste u bojama i ponekad imaju dvoslike. U početnoj fazi katarakta ne uzrokuje probleme s vidom. Tijekom vremena, vid bolesnika postaje sve mutniji. Neki bolesnici polako gube vid, dok drugi brže. Budući da je katarakta uglavnom posljedica starenja, obično se javlja na oba oka. U ranoj fazi katarakte bolesnici često misle da im se vid pogoršava zbog svakodnevnih aktivnosti kao što su čitanje, vožnja automobila i gledanje televizije. U početku se slab vid može nadoknaditi drugačijim naočalama i jačim svjetlom u prostoriji. Međutim, kako katarakta napreduje, problemi s vidom postaju sve teži (22).

Dvije su osnovne vrste katarakte, urođena i stečena. Prirođena mrena (*cataracta congenita*) može biti jednostrana ili obostrana te djelomično ili potpuno okamenjena leća. Katarakta također može biti povezana s drugim razvojnim poremećajima. Uzročni čimbenici su nasljedstvo, embriopatije, bolesti tijekom trudnoće (rubeola, citomegalovirus, sifilis, toksoplazmoza), dijabetes, rendgensko zračenje. Liječenje je kirurško i to što prije odmah nakon poroda radi sprječavanja slabovidosti, jednostrano u prvom mjesecu, a obostrano u prva tri mjeseca. Kada je katarakta djelomična, operacija se može odgoditi (22). Stečene katarakte su:

- staračka katarakta: *cataracta senilis* (iznad 60. godine) i presenilna: *cataracta praesenilis* (prije 60. godine), gdje leća može biti djelomično ili potpuno petrificirana
- katarakta nakon ozljede: *cataracta traumatica*

- komplicirana: *cataracta complicata* nakon zračenja, nakon ozljede gromom ili električnom strujom, nakon liječenja kortikosteroidima, kod sistemskih bolesti (dijabetes), kod bolesti oka (uveitis) (22)

Liječenje svih katarakti je operativno. Do sada je provedeno mnogo istraživanja o tome mogu li određeni vitamini ili minerali spriječiti ili odgoditi nastanak katarakte. No, rezultati nisu bili ohrabrujući. Poznato je da određeni poroci, bolesti, zračenje, ozljede uzrokuju ili ubrzavaju nastanak katarakte:

- katarakta je češća kod pušača
- potrebno je zaštititi oči od jakog sunca
- važna je regulacija šećera u krvi (pravilna prehrana i redovite kontrole)
- zaštita očiju od ozljeda
- pravilna prehrana (23)

Sve katarakte se liječe kirurški. Zamućenu leću moguće je odstraniti u potpunosti zajedno s kapsulom (intrakapsularno uklanjanje), što se danas rijetko radi. Ovaj kirurški zahvat s velikim rezom bio je najčešći do 1990. godine. Kod ove vrste kirurškog zahvata jezgra leće se u cijelosti odstranjuje posebnom kriodom. Druga mogućnost je ekstrakapsularno uklanjanje kamene leće. Kod ove metode ovojnica leće ostaje u oku, a jezgra leće se mehanički istiskuje iz oka kroz otvor na prednjoj ovojnici leće. Nakon aspiracije lećnog korteksa, u ispražnjenu lećnu čahuru umetne se umjetna leća. Suvremena metoda ekstrakapsularnog uklanjanja kamenca leće naziva se fakoemulzifikacija. Napravi se kružni otvor u prednjoj lećnoj čahuri, ultrazvukom se razbije jezgra i vakuumira. Kroz otvor na prednjoj lećnoj ovojnici u ispražnjenu vrećicu za leće stavlja se umjetna leća. Umjetna leća je u početku bila izrađena od tvrde prozirne krute plastike. Današnje intraokularne leće (IOL) su, međutim, ili silikonske ili akrilne i mogu se smotati i umetnuti u oko kroz malu kiruršku ranu (22).

Snaga loma umetnute leće izračunava se pomoću formule koja se temelji na duljini očne jabučice i zakrivljenosti rožnice. Operacija katarakte je zahtjevan mikrokirurški zahvat. Oko bez leće je afakično, a oko s umetnutom umjetnom lećom je pseudofakično. Ponekad su bolesnici nakon operacije katarakte morali ostati u bolnici nekoliko dana, no danas se operacija izvodi

ambulantno. Operacija se odvija u operacijskim salama koje su suvremeno opremljene i u aseptičnim uvjetima kako bi se smanjila mogućnost infekcije. Sama operacija traje oko 15 minuta, a priprema za zahvat zahtijeva da bolesnik provede nekoliko sati u bolnici (22).

Pažljiv odabir bolesnika prikladnih za ambulantne zahvate, dobra priprema te odgovarajuće vođenje bolesnika tijekom i nakon zahvata smanjuju perioperativni rizik od komplikacija čak i kod kroničnih bolesnika s dijabetesom.

3.6. GLAUKOM

Pojam glaukom odnosi se na heterogenu skupinu očnih poremećaja kojima je zajednička karakteristična optička neuropatija s odgovarajućim defektima vidnog polja (24). Postoji nekoliko podtipova glaukoma, uključujući: primarni glaukom otvorenog kuta (POAG), sekundarni glaukom otvorenog kuta (SOAG), primarni glaukom zatvorenog kuta (PACG), sekundarni glaukom zatvorenog kuta, uključujući neovaskularni glaukom (NVG), kongenitalni glaukom i juvenilni glaukom otvorenog kuta (JOAG) (24). Ovi se podtipovi razlikuju u pogledu čimbenika rizika i patofiziologije, ali ako se ne liječi, prirodna povijest bolesti može dovesti do nepovratne sljepoće.

Glaukomsko oštećenje nastaje kada aksoni unutar optičkog živca odumiru, uglavnom apoptozom, zbog vjerojatne kombinacije mehaničkih i ishemijskih stresora (25). Smanjenje intraokularnog tlaka (IOP) ostaje jedino dokazano liječenje za usporavanje ili sprječavanje progresije gubitka vida. To se može postići farmakološki s lokalnim i oralnim lijekovima kako bi se smanjila proizvodnja očne vodice ili poboljšao odljev, a kada je potrebno, laserskom ili kirurškom terapijom.

Glaukom i DM dvije su skupine bolesti koje značajno opterećuju javno zdravlje, a liječenje glaukomske bolesti kod bolesnika s dijabetesom može biti složeno. Razumijevanje mogućih interakcija povezanih s koegzistencijom glaukoma i dijabetesa kod istog bolesnika od strane oftalmologa i liječnika primarne zdravstvene zaštite vrlo je važno kako bi se na odgovarajući način spriječile ozbiljne očne i sistemske posljedice (26). Primarni glaukom je daleko najrašireniji oblik

glaukoma u svijetu i često se ne otkrije i ne liječi, a procjenjuje se da do 50 % bolesnika nije svjesno da boluje od tog stanja (26). Ovaj nedostatak prepoznavanja bolesti često proizlazi iz činjenice da je primarni glaukom u velikoj većini slučajeva, asimptomatska bolest do kasne faze, kada može doći do nepovratnog gubitka vida u kratkom vremenskom razdoblju. Čak 50 % ganglijskih stanica retine može biti izgubljeno prije razvoja defekata vidnog polja (27), a zbog fiziološkog preklapanja vidnih polja oba oka, bolesnici rijetko primjećuju te rane defekte. Stoga je probir rizične populacije od ključne važnosti za sprječavanje gubitka vida. Brojne epidemiološke studije pokazale su nekoliko dosljednih čimbenika rizika, uključujući starost, obiteljsku anamnezu, afričko nasljeđe, visoki intraokularni tlak i nisku debljinu rožnice (24). Glavno uporište liječenja primarnog glaukoma, kao i drugih oblika glaukoma, je snižavanje intraokularnog tlaka, koje se pokazalo učinkovitim u smanjenju stope progresije glaukoma (24).

3.7. SNIMANJE DNA OČNE POZADINE

Smisao i važnost ranog otkrivanja, praćenja i pravodobnog liječenja bolesti oka je u tome što se pravovremenim započinjanjem liječenja može smanjiti postotak slijepih osoba, poglavito uzrokovano dijabetičkom retinopatijom za 65 %, što je natpolovično, ističu iz *Saint Vincent Declaration* i preporuke Svjetske zdravstvene organizacije (28).

Bolesnici su jako zabrinuti za svoje oči, posebno oni koji su educirani o dijabetičkoj retinopatiji. Najčešće se bolesnici za snimku očne pozadine odlučuju zbog preporuke dijabetologa, iako nisu imali problema (28).

Prvi pregled i snimanje očne pozadine potrebno je učiniti kada se otkrije šećerna bolest, a naknadno snimanje prema preporuci oftalmologa, najmanje jednom godišnje, ako nema znakova dijabetičke retinopatije. Ako su uočljive promjene na slikama, bolesnika treba uputiti u očnu dijabetičku ambulantu na procjenu vida i pregled kod oftalmologa (28).

Trudnice rade snimanja fundusa svaka tri mjeseca jer je veća vjerojatnost da će se tijekom trudnoće pojaviti prvi znakovi dijabetičke retinopatije (28).

Datum i vrijeme snimanja fundusa moraju se prilagoditi za svakog bolesnika. Svi problemi s vidom koji se liječe isti dan smatraju se hitnim slučajem. Prilikom naručivanja potrebno je dati uputu da na snimanje dolaze u pratnji, da ne smiju voziti jer je nakon primjene kapi vid lošiji. Ako bolesnik ima glaukom, slika se s uskom zjenicom (28). Bolesnici sa sljedećim stanjima trebaju češće i hitnije preglede:

- brzo progresivna retinopatija
- fluktuirajuće razine šećera u krvi (hipoglikemija ili hiperglikemija)
- promjena liječenja
- nefropatija
- hipertenzija
- trudnoća
- naglo pogoršanje percepcije boja
- iznenadno zamagljenje vida i iskrivljeno viđenje predmeta
- anemija (28)

Priprema prostorije i aparature za snimanje očne pozadine

Medicinska sestra unosi podatke o bolesniku u računalo. Svaki bolesnik ima svoju bazu podataka s kratkom anamnezom koja pomaže u postavljanju dijagnoze. Prostorija mora biti mračna i tiha kako ništa ne bi smetalo bolesniku tijekom snimanja. Medicinska sestra prije svakog bolesnika dezinficira i čisti kameru, posebno na mjestima gdje je u kontaktu s bolesnikom. Važno je steći povjerenje, što se postiže točnim objašnjenjem što će se dogoditi tijekom snimanja. Svakom se bolesniku govori da snimanje ne sadrži rendgenske zrake, već se snima kamerom sa specifičnim membranama i optikom (28).

Psihička priprema bolesnika

I u oftalmologiji pregled počinje anamnezom. Prvo bolesnik navodi svoje tegobe, a zatim se proširuje anamneza na pitanja o drugim bolestima, uključujući i one koje pogađaju druge organe prije nego oči. Zadaća medicinske sestre u dijagnostici oka je specifična te stoga zahtijeva posebna znanja i kontinuiranu edukaciju za individualno i cjelovito postupanje s bolesnikom.

U dijagnostičke postupke za otkrivanje dijabetičke retinopatije ubraja se uzimanje anamneze koja uključuje trajanje šećerne bolesti, glikirani hemoglobin, terapiju, kontrolu hipertenzije, trudnoću, određivanje oštine vida i dodatne pretrage po nalogu liječnika (17).

Prije zahvata uvijek se obavijesti bolesnika što će se raditi i s kojom svrhom. Ukoliko bolesnik nije upoznat s zahvatom, potrebno mu je objasniti na njemu razumljiv način. Time se postiže da bolesnik sudjeluje prema svojim mogućnostima. Anamneza je stoga ključna u psihičkoj pripremi bolesnika. Kod uzimanja anamneze osobito je važno utvrditi nastanak i trajanje očnih problema te prethodno očno i sustavno liječenje.

Fizička priprema bolesnika

Prilikom prijema bolesnika na ambulantno liječenje medicinska sestra obavlja:

- kratki pregled sa fokusiranom anamnezom i vanjski pregled u žarišnom svjetlu
- elektronička refraktometrija
- refraktometrija: određivanje oštine vida bez korekcije ili naočalama
- snimanje očne pozadine kod midrijaze

U ovom dijelu pregleda medicinska sestra također priprema bolesnika za snimanje očne pozadine apliciranjem midrijatika u oko.

Primjena midrijatika na konjunktivu

Oko je najosjetljiviji organ u koji medicinska sestra aplicira lijek, pa se mora voditi računa da se lijek ne aplicira direktno na rožnicu jer je samo ona bogato prekrivena živčanim vlaknima. Lijek se nanosi na konjunktivu, a lijekovi za oči pakirani su u različitim koncentracijama. Midrijatici, dilatatori zjenica i cikloplegici, paralitici akumulacijskih mišića, privremeno zamagljuju vid, a koncentracija lijeka i trajanje djelovanja izravno su povezani. Kod nekih lijekova koji se apliciraju u oko mogu se čak pojaviti sistemske reakcije, kao što je atropin. Zbog dobro prokrvljene sluznice oka, lijek se brzo apsorbira. Neke kapi uzrokuju i peckanje. Lokalni anestetik ili antibiotik mogu izazvati anafilaktičku reakciju. Lijekove koji se čuvaju u hladnjaku potrebno je prije primjene zagrijati na sobnu temperaturu. Prije nanošenja lijeka na konjunktivu potrebno je pripremiti:

- pravi lijek
- dokumentaciju bolesnika o propisanom lijeku
- suhe i mokre gaze
- povez za oko
- jednokratne rukavice

Prije primjene potrebno je pregledati i provjeriti nalog liječnika (ime i prezime bolesnika, naziv lijeka, koncentraciju, količinu, vrijeme i u koje oko treba aplicirati lijek). Potrebno je poznavati djelovanje, namjenu i nuspojave lijeka koji se primjenjuje. Oko je potrebno očistiti prije primjene lijeka. Vrlo važan čimbenik prije aplikacije je upoznati se s mogućim alergijama na pojedine lijekove, a također je važno utvrditi ima li bolesnik poremećaja vida. Prije fizičke pripreme bolesnika (čišćenje oka, postavljanje u prikladan položaj) nužna je i psihička priprema koja uključuje objašnjenje postupka i motivaciju za suradnju. U standardima sestrinske djelatnosti nalazi se propisana procedura primjene lijeka u oku:

- oprati i dezinficirati ruke, pripremiti materijal za aplikaciju u blizini
- bolesnika se postavlja u ležeći ili sjedeći položaj na stolu
- staviti rukavice i očistiti oko ako je potrebno
- suhu gazu staviti na jagodičnu kost ispod donjeg kapka oka u koji će se nanijeti lijek

- pomoću gaze pritisnuti kapak prema dolje prema orbitalnoj kosti i zamolite bolesnika da pogleda prema gore
- prilikom primjene kapi:
 - držati kapaljku u ruci koja vodi, lagano je prisloniti na čelo bolesnika 1 do 2 cm iznad donje spojnice
 - staviti propisanu količinu kapi na donju spojnicu
 - ako kapi ponestane ponoviti postupak
 - nakon primjene lijeka, koji također izaziva sistemski učinak, gazom lagano pritisnuti nazolakrimalni kanal 30 do 60 sekundi
 - nakon primjene kapi, bolesnika se zamoli da polako zatvori oči.
- primjena masti u oko:
 - gazom pritisnuti donji kapak, zamoliti bolesnika da pogleda gore
 - ruku lagano položiti na čelo bolesnika, tubu s mašću držati 1 do 2 cm iznad donje spojnice i ravnomjerno istisnuti mlaz masti (5 mm) uz unutarnji rub spojnice od unutarnjeg kuta prema van
 - bolesnik zatvori oči i lagano masira gazom kružnim pokretima za ravnomjernu raspodjelu lijeka
- pažljivo obrisati višak lijeka od unutarnjeg prema vanjskom kutu
- ako je potrebno, staviti novi flaster kako bi se smanjio rizik od infekcije (29)

Nakon primjene lijeka u oko promatra se odgovor bolesnika i upisuje u medicinsku dokumentaciju: kada je lijek primijenjen te eventualne neočekivane komplikacije. Nakon primjene lijeka može se javiti zamućen vid, pa je prije primjene potrebno upozoriti pojedinog bolesnika da ne trlja oči, da se sam ne vozi na pregled i da nakon pregleda dobro zaštititi oči naočalama koje imaju zatamnjena stakla.

Nakon pregleda bolesnik odlazi kući. Na temelju dobivenih snimaka radi se analiza očne pozadine od strane oftalmologa, koji postavlja dijagnozu i određuje kontrolni pregled u skladu sa stručnim smjernicama struke.

3.8. ZDRAVSTVENI ODGOJ BOLESNIKA

Šećerna bolest je kronična bolest koju dijabetičari liječe sami pod stručnim vodstvom, čime izbjegavaju štetne učinke bolesti na svoje zdravlje. Za liječenje je potrebno da netko dijabetičare podučava o važnosti liječenja i samokontrole. Tu ulogu najčešće preuzimaju medicinske sestre, koje ističu nepoželjne pratioce šećerne bolesti.

Zadaća sestrinske profesije je pomoći ljudima da odrede i ostvare vlastite zdravstvene mogućnosti u sredinama u kojima žive i rade. Ovdje su glavne funkcije medicinske sestre jačanje i održavanje dobrog zdravlja, prevencija bolesti te njega tijekom bolesti i rehabilitacija. U svrhu postizanja samostalnosti bolesnika u procesu očuvanja zdravlja koristi se zdravstveni odgoj. Zdravstveni odgoj je aktivan proces učenja kroz vlastita iskustva, pomaže ljudima da razumiju dane informacije, da razjasne svoje stavove ili formiraju nove, da nauče i poštuju nove vrijednosti te da brinu o vlastitom ponašanju prema zdravlju (17). Zdravstveni odgoj je kombinacija odgojno-obrazovnih aktivnosti kojima se postiže da ljudi žele biti zdravi, da znaju kako postati i ostati zdravi te da čine sve što je u njihovoj moći da zaštite vlastito zdravlje.

Edukacija bolesnika o kasnim komplikacijama na oku pomaže u smanjenju dijabetičke retinopatije. Svakog bolesnika se educira kako dijabetes može oštetiti oči i oslabiti vid. Dugotrajno praćenje bolesnika pokazalo je da je sve više bolesnika zainteresirano za kasne očne komplikacije. Što bolja edukacija bolesnika o šećernoj bolesti od velike pomoći u ranom otkrivanju dijabetičke retinopatije (28).

Prva faza počinje već u dijabetičkoj ambulanti, gdje se snima dno očne pozadine i uči bolesnika o dijabetičkoj retinopatiji. Drugi stupanj je kada se prilikom snimanja očne pozadine otkriju promjene na očima čiji je uzrok dijabetes. Bolesnika se tada mora uputiti u dijabetičku očnu ambulantu, gdje započinje dijagnostika druge razine (28).

4. DIJABETES I KOŽNE BOLESTI

Kožni poremećaji prisutni su u visokom postotku i to od 79 % bolesnika s dijabetesom (30). Istraživanje provedeno na 750 bolesnika s dijabetesom pokazalo je da su najčešće kožne manifestacije bile kožne infekcije (47,5 %), kseroza (26,4 %) i upalne kožne bolesti (20,7 %) (30). Bolesnici s dijabetesom tipa 2 imaju veću vjerojatnost da će razviti kožne manifestacije nego oni s dijabetesom tipa 1. Bolest kože može se pojaviti kao prvi znak dijabetesa ili se može razviti u bilo kojem trenutku tijekom bolesti.

4.1. ANATOMIJA I FIZIOLOGIJA KOŽE

Koža (*lat. cutis, grč. dermis*) pokriva površinu tijela i najveći je organ tijela (31). Koža ima receptore za mehaničke, toplinske i kemijske podražaje, ima zaštitnu mehaničku i imunološku funkciju; najdeblja je na mjestima najvećeg pritiska, dlanovima i tabanima gdje ima otpornost i elastičnost zahvaljujući kolagenim i elastičnim vlaknima i masnom tkivu koje ublažava udarce. Sastav kože se sastoji od masnih kiselina, lipida, aminokiselina, vode i u vodi topljivih tvari, štiti kožu i tijelo od dehidracije i penetracije različitih kemijskih tvari, te reflektira 50% ukupnog sunčevog svjetla dok se ostali dio apsorbira te na taj način radi zaštitu od svjetla i topline.

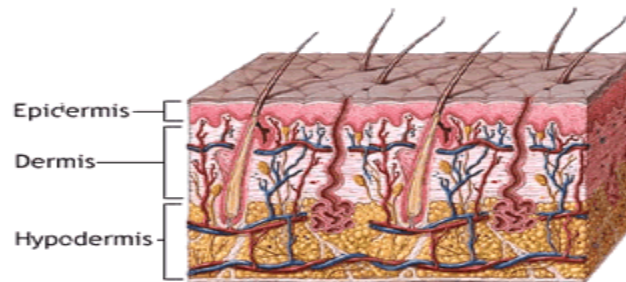
Kožu čine epidermis, dermis i hipodermis.

Epidermis je površinski dio debeo 0.1 mm, a čini ga mnogoslojni pločasti epitel koji ima:

- temeljni sloj, *stratum basale*: čini ga jedan red stanica cilindričnog oblika položenih okomito na bazalnu membranu s oskudnom citoplazmom i velikom ovalnom jezgrom. Miotskom diobom nastaju ostali dijelovi epidermisa, a u tom se sloju nalaze melanociti koji stvaraju melanin.
- *stratum spinosum*
- *stratum granulosum*
- *stratum lucidum*
- *stratum corneum*, rožnati sloj, površinske stanice koje se ljušte i nadomještaju ih nove stanice koje nastaju u najdubljem sloju kože (31).

Dermis je dublji dio kože debljine 2 mm s dva neoštro odijeljena sloja. Glavna je strukturna komponenta koja koži daje potporu i oblik. Papilarni sloj, *stratum papillare*, nastavlja se na retikularni sloj, *stratum reticulare* (31).

Potkožno masno tkivo, *subkutis*, je ispod dermisa i spaja kožu s podlogom - mišićnom fascijom ili periostom (31). Adneksi kože su žlijezde lojnice, znojnice, mirisne žlijezde, dlake i nokti (31).



Slika 3. Anatomija kože

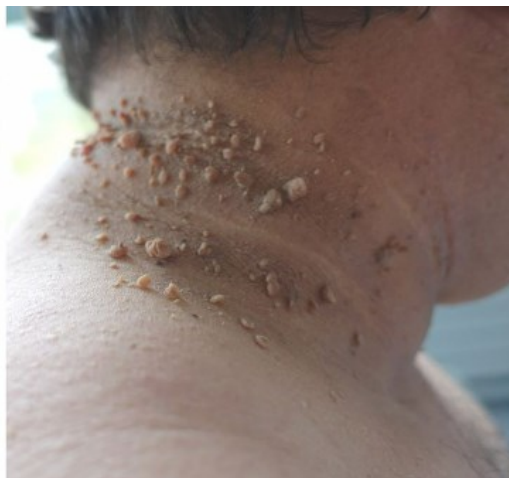Izvor: http://medicinskilatinski.blogspot.com/2018/01/koza_8.html

4.2. KOŽNE BOLESTI POVEZANE S INZULINSKOM REZISTENCIJOM

Acanthosis Nigricans

Acanthosis nigricans (AN) je česta kožna manifestacija dijabetesa i prognostički je pokazatelj za razvoj dijabetesa tipa 2 (30). Također postoji moguća genetska predispozicija ili povećana osjetljivost kože na hiperinzulinemiju u različitim etničkim skupinama. Uz iste stope pretilosti, prevalencija je najniža u bijelaca (0,5 %), veća u Hispanoamerikanaca (5 %), a još viša u Afroamerikanaca (13 %) (33). Prisutna je u do 74% pretilih odraslih bolesnika i može predvidjeti postojanje hiperinzulinemije (25). Nasljedstvo, pretilost, endokrini poremećaji, određeni lijekovi i maligne bolesti povezane su s pojavom bolesti. Benigni AN tip 2 povezan je s dijabetesom tipa 2, a pseudo – AN tip 3 povezan je s metaboličkim sindromom. AN povezan s dijabetesom tipa 2 ima postepen i počinje kao hiperpigmentacija. Oba temeljna stanja predstavljaju inzulinsku rezistenciju (30).

AN su hiperpigmentirano i hiperkeratotičke papularne promjene – baršunaste površine kože, s predilekcijom u području vrata, aksile, ingvinuma i na ostalim pregibima kože kao što su kubitalna i infragarnaregija. Patohistološki, AN je papilomatoza, hiperkeratoza i akantoze. Liječenje se sastoji od liječenja temeljnog uzroka; gubitak težine ublažava kliničku sliku AN tip 2 i tip 3, a u terapije se koriste topički ili sistemski retinoidi (30).



Slika 4. Acanthosis nigricans

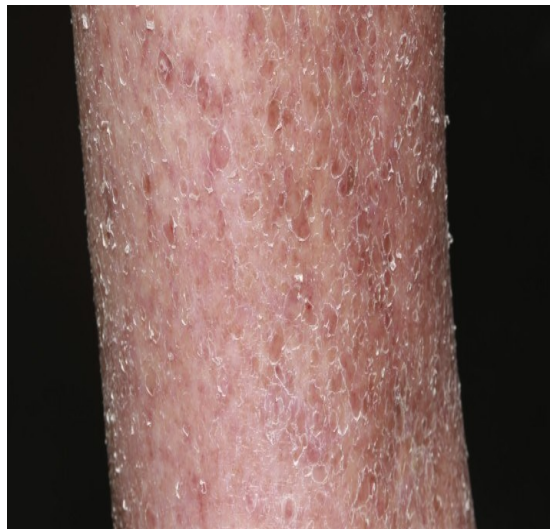Izvor: <https://pmj.bmj.com/content/96/1134/237>

Akrohordoni

Akrohordoni, acrochordons ili fibroepitelni polipi ili meki fibromi, ili *fibromata molle* su benigne tvorevine na uskoj peteljci, najčešće lokalizirane na vjeđama, vratu, aksilama i preponama. Dijagnoza akrohordona postavlja na temelju kliničkog pregleda. Nalaze se u oko 25 % odraslih osoba, a njihov broj i prevalencija raste s dobi (34). Obiteljska pozitivna anamneza, pretilost, hiperinzulinemija i diabetes mellitus su u asocijaciji s mekim fibromima (35). Liječenje je radi estetske potrebe ili ukoliko se iritiraju, a provodi se u lokalnoj anesteziji finim škarama, kriokirurgijom tekućim dušikom ili elektrodisekcijom (36).

Xerosis cutis

Kseroza je vrlo čest kožni poremećaj u bolesnika s DM tipa 2. Kseroza je karakterizirana deskvamacijom, može zahvatiti bilo koje područje. Kako je kseroza povezana s povećanim transepidermalnim gubitkom vode, pojavljuje se oštećenje kožne barijere. Cilj liječenja je očuvanje funkcije barijere kože (37). Liječenjem kseroze mogu se smanjiti komplikacije na koži, kao što su pukotine, fisure i superinfekcije.



Slika 5. Xerosis cutis

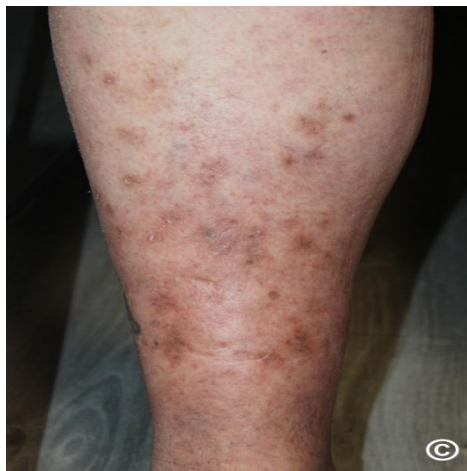Izvor: <https://nursingfile.com/nursing-care-plan/nursing-interventions-for-xerosis.html>

Pruritus

Pruritus, ili svrbež kože, uznemirujući je podražaj koji izaziva želju za češanjem zahvaćenog područja kože (38). S obzirom na lokaciju, svrbež se dijeli na generalizirani i lokalizirani svrbež. Pravilnom njegom kože i liječenjem osnovne bolesti, DM, smanjuje se i pruritus (38).

Dijabetička dermopatija

Dijabetička dermopatija (DD) se klinički manifestira kao asimptomatske crveno - smeđe hiperpigmentirane ili hipopigmentirane atrofične promjene velične oko 1.5cm, koje nastaju nakon neznatnih traumatskih ozljeda kože ili upala na koži. Promjene nestaju kroz 1 - 2 godine i prelaze u atrofične hipopigmentacije uz nastajanje novih (39).



Slika 6. Dijabetička dermopatija

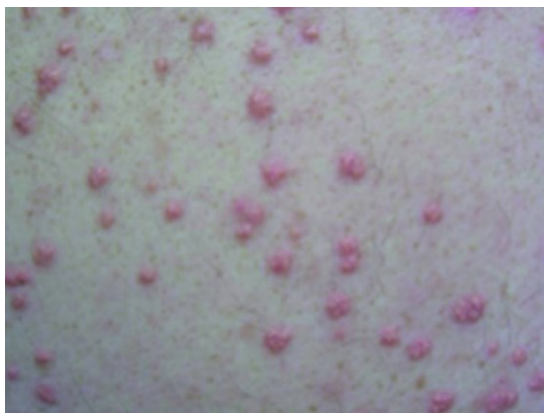Izvor: <https://www.pcids.org.uk/clinical-guidance/diabetic-dermopathy>

Eruptivni ksantomi

Eruptivni ksantomi (EX) se klinički manifestiraju kako asimptomatske papule veličine 1 - 2mm, eritematozno - žute boje koje konfluiraju u plakove. Lokalizacija promjena je na stražnjici, i ekstenzornim stranama ekstremiteta, prvenstveno na laktovima i koljenima (40).

Nastaju kao kao prvi znak DM ili nastaju u tijeku loše regulirane bolesti i znak su hipertrigliceridemije. Kod DM se radi o stečenoj formi hipertrigliceridemije, koja se može razviti i s alkoholizmom, pri terapiji retinoidima i estrogenom (40). Smanjenja aktivnost lipoproteinlipaze je proporcionalna inzulinskoj deficijenciji i hiperglicemiji pa razina triglicerida u serumu dosegne i nekoliko tisuća pri čemu se lipidi talože u koži (40). Kožna prezentacija povezana je s hipertrigliceridemijom tipa I, III, IV i V ili sekundarnim hiperlipidemijama. Tipovi I, III, IV i V pokazuju koncentracije lipoproteina vrlo niske gustoće i kilomikrona (40).

Dijagnoza se može postaviti klinički i potvrditi probatornom escizijom i patohistološkom analizom. Patohistološki se vide lipoproteini, prvenstveno kilomikroni u makrofazima. Hiperlipidemija dovodi i do lipemije retinalis. Ostali mogući simptomi hiperlipidemije su abdominalne boli, hepatosplenomegalija, pankreatitis, dispneja i rana koronarna arterijska bolesti(40). Liječenje bi trebalo biti usmjereno na smanjenje koncentracije triglicerida uz modifikaciju prehrane, regulaciju dijabetesa pri čemu dolazi i do regresije eruptivnih ksantoma.



Slika 7. Eruptivni ksantomi

Izvor: <https://www.ncbi.nlm.nih.gov/pmc/articles/PMC4299750/>

Palmar Erythema

Palmarni eritem (PE) je simetrični asimptomatski eritem dlanova, prvenstveno hipotenara i tenara. Patogeneza uključuje mikrovaskularne promjene u sklopu DM. Diferencijalno dijagnostički dolaze u obzir palmarni eritem kod reumatoidnog artritisa i u trudnoći (41).

Periungualne teleangiektazije

Periungualne teleangiektazije su proširene kapilare i venski pleksus na bazi nokta. One su najčešće asimptomatske s eritemom na proksimalnom dijelu nokta uz „zanoktice“ noktiju i bolnost vrška prstiju (41).

Eritem lica

Eritem lica (EL) se vidi u 7 % DM bolesnika, a u 50 % hospitaliziranih odnosno s težom kliničkom slikom DM (41). Klinički se radi o kroničnom EL i vrata s teleangiektazijama; „flushing“ se vidi u tipovima kože I i II. S boljom regulacijom DM ublažava se i eritem. Uzrok su sekundarne promjene u smislu dilatacije malih krvnih žila i mikroangiopatske promjene. Istovjetne promjene se nalaze u cijelom tijelu, a manifestiraju se kao retinopatija, neuropatija i nefropatija.

4.3. KOŽNE BOLESTI POVEZANE S DIJABETESOM TIP 1

Generalizirani granuloma annulare (GGA)

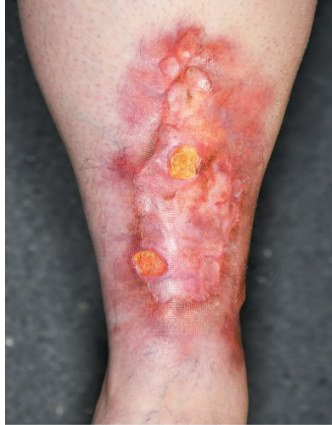Premda postoji više formi granuloma annulare, generalizirani je najčešće u asocijaciji s DM te su u 10 – 15 % slučajeva vidi u bolesnika s DM, više u DM tip I i u žena (41).

GGA se klinički manifestira u obliku pruritičkih papula boje kože do eritematoznih papula koje rastući prema periferiji centralno regresiraju se uzdignutim rubovima. Promjene su veličine od 0.5 cm do 5.0 cm. Lokalizacija su trup, ekstremiteti, najčešće bilateralnoj distribuciji.

Necrobiosis lipoidica

Necrobiosis lipoidica (NL) je rijetka bolest i javlja se u 0,3 – 1,6 % osoba s dijabetesom tipa 1, češće u žena nego muškaraca (39). Tipične lezije NL - a pojavljuju se u mlađih bolesnika i bolesnika srednjih godina te se najčešće pojavljuju na pretibijalnoj koži kao nepravilni, bezbolni ovalni plakovi sa žutim atrofičnim središtem i crvenom do ljubičastom periferijom. Lezije su obično višestruke i bilateralne. Lezije mogu ulcerirati spontano ili uslijed traume (39). Od ukupnog broja bolesnika s NL - om, 11 – 65 % boluje od dijabetes tipa 1 u trenutku postavljanja dijagnoze (42). Devedeset posto ljudi s NL - om koji nemaju dijabetes na kraju razviju dijabetes (uglavnom dijabetes tipa 1) (39). Kontrola glikemije nema utjecaja na tijek NL.

NL je benigno stanje i uzrok trenutno nije poznat, a patogeneza uključuje traumu, mikroangiopatiju, taloženje imunoglobulina i fibrina te metaboličke promjene (42).



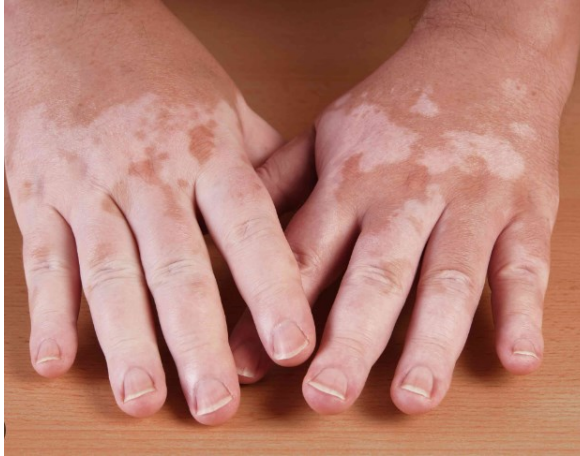Slika 8. Necrobiosis lipoidica

Izvor: <https://www.nejm.org/doi/full/10.1056/nejmicm1109700>

Terapija uključuje kortikosteroide, topičke, intralezijske ili, rijetko, sistemske. Kompresivne čarape se savjetuju kao pomoć kod promjena staze i zaštite od traume (43).

Vitiligo

Vitiligo pogađa 0.3 – 0.5 % svjetske populacije, i podjednako pogađa muškarce i žene (44). U 20 – 30 % slučajeva povezuje se s autoimunim bolestima. Veća prevalencija se vidi u DM tipa I nego u općoj populaciji. Druge asocijacije su s Hashimotovim tireoiditisom, Gravesovom bolesti, reumatoidnim artritismom, DM tip 1 i Addisonovom bolesti (44).



Slika 9. Vitiligo

Izvor: <https://www.docplexus.com/posts/vitiligo-in-diabetes-patients>

Bullosis diabetorum

Bullosis diabetorum (BD) ili dijabetičke bule prisutne su u 0.5 % osoba s dijabetesom tipa 1, češće je kod muškaraca i kod osoba s dugotrajnom perifernom neuropatijom. Lezije nastaju spontano i primarno su na potkoljnicama i stopalima, rjeđe na podlakticama i rukama. Klinički se prezentiraju kao sterilne bezbolne bule na neupaljenim bazama veličine od nekoliko milimetara do nekoliko centimetara (49). Može biti prvi znak dijabetesa. Lezije nestaju spontano za 2 - 5 tjedana. Diferencijalno dijagnostički dolaze u obzir stečena epidermoliza, porphyria cutanea tarda, impetigo, multififormnom eritemu ili medikamentozni eritem.

4.4. OSTALE KOŽNE BOLESTI POVEZANE S DIJABETESOM

Hidradenitis Supparativa

Hidradenitis supparativa (HS) kronična upalna bolest s upalnim papulama, pustulama i nodusima u intertriginoznim regijama. U usporedbi s općom populacijom, češća je u bolesnika s DM.

Psorijaza

Otprilike 9 % osoba s dijabetesom (tip 1 ili tip 2) ima psorijazu (50). Nedavna istraživanja pokazuju da psorijaza može povećati predispoziciju za razvoj dijabetesa, baš kao i za srčani i moždani udar. Trinaestogodišnja studija s 52 000 sudionika zaključila je da ljudi s psorijazom imaju 49 – 56 % veći rizik od razvoja dijabetesa tipa 2 kasnije u životu (51).

Scleroderma diabetorum

Scleroderma diabetorum se klinički manifestira asimptomatskim, induriranim, eritematoznim plakovima koji se pojavljuju na gornjem dijelu leđa i vratu, rjeđe na prstima, rukama i trupu. Vidi se u 2.5 – 14 % osoba s DM (52), češće kod pretilih muškaraca srednjih godina s dijabetesom tipa 2. Dijagnoza se često postavlja klinički iako se konačna dijagnoza potvrđuje biopsijom kože.

Patogeneza scleroderma diabetorum je povezana s povećanom stimulacijom inzulina i neenzimskom glikozilacijom kolagena što uzrokuje povećano umrežavanje kolagena, čineći kolagenska vlakna otpornima na razgradnju kolagenazom i dovodi do povećanih količina kolagena.

Liječenje je ograničeno i uključuje kokrtiokosteroide, metotreksat i fototerapiju (53). Diferencijalna dijagnoza uključuje sklerodermu Buschke, također povezanu s dijabetesom tipa 1.

Scleroderma Buschke se pojavljuje kao zadebljanje uglavnom na vratu, ramenima i gornjim udovima, često nakon infekcije gornjih dišnih puteva. Ovo stanje nestaje spontano u razdoblju od nekoliko mjeseci ili godina. Žene su zahvaćene češće nego muškarci.

Onihodistrofija

Onihodistrofija su promjene noktiju koje nisu uzrokovne infekcijom već su posljedica slabe periferne cirkulacije i dijabetičke neuropatije uz ponavljanu traumu, najčešće nošenjem neprikladne obuće. Klinički se nokti manifestiraju kao bijelo - žuto zadebljani uz deformaciju nokta. Takvi su nokti suspekabilniji za infekciju (49).

Dermatoskopski se mogu vidjeti promjene na noktima koji klinički imoniraju uredno kod bolesnika s DM I uključuju prema učestalosti mikrohemoragije, longitudinalnu izbrazdanost nokta, subungvalnu mikozu, „pitting” ili točkasta udubljenja noktiju, distalnu oniholizu, „splinter” lienarne hemoragije, subungvalnu hiperkeratozu, dilatirane krvne žile i distalnu žutu diskloraciju (49). Dermoskopija hiponihijuma na velikom povećanju od 40 i više puta, premda se mogu vidjeti i ručnim dermoskopom, omogućava analizu krvnih žila koja pozitivno korelira s težinom oštećenosti krvnih žila kod DM. Važna je prevencija odnosno pravilna njega noktiju i stopala uz nošenje odgovarajuće obuće.

4.5. INFEKCIJE POVEZANE S DIJABETESOM

Infekcije čine najveću skupinu kožnih stanja koja pogađaju osobe s DM. Kožne infekcije uključuju kandidijazu, dermatofitozu i bakterijske infekcije.

Dermatomikoze

Dermatomikoze su infekcije kože, kože vlasišta i noktiju gljivama (54). *Trichophyton rubrum*, *Trichophyton mentagrophytes*, *Trichophyton tonsurans* i *Candida* spp. su najčešći uzročnici. Mukokutana kandidijaza, kao vulvovaginitis, perianalna kandidijaza, dermatomikoza ili onihomikoza je najčešće uzrokovana *Candidom albicans*. Liječenje se sastoji od topičkih i/ili sistemskih antimikotika (54).

Bakterijske infekcije

Kožne bakterijske infekcije češće su i teže, kod osoba s DM. Najčešći uzročnici su stafilokokni folikulitis i/ili kožni apscesi *Pseudomonas aeruginosa* u dijabetičkom ulcusu stopala te kao uzročnik infekcije vanjskog ušnog kanala i noktiju. Liječenje se sastoji od antiseptika i topičkih i sistemskih antibiotika.

5. ZAKLJUČAK

Dijabetes je vrlo česta bolest današnjice. Ako se ona dobro kontrolira prehranom, lijekovima i zdravim načinom života, unatoč bolesti bolesnici mogu kvalitetno živjeti. Bolesnici moraju biti svjesni kako si mogu pomoći i voditi normalan život. Također je važno da su svjesni komplikacija koje dolaze s dijabetesom i kako se one mogu kontrolirati i spriječiti. Naravno, normalno je da uvijek postoji strah od gubitka dijela ekstremiteta ili cijelog ekstremiteta te od gubitka vida. Ispravnim osvještavanjem i zdravstveno odgojnim radom medicinske sestre preuzimaju veliku odgovornost u pružanju pravih i točnih informacija bolesnicima.

DM je endokrini poremećaj, a mnogi kožni poremećaji povezani su s tom bolešću. Poznavanje ovih stanja kože može pomoći u dijagnozi DM a i liječenju s njim povezanih stanja kože. Većinu stanja je spontano izlječiva, ali u nekim slučajevima može biti opravdano upućivanje dermatologu. Kako se učestalost i prevalencija dijabetesa povećava, kožne manifestacije povezane s DM postat će češće.

6. LITERATURA

1. World Health Organization, 2016. Global report on diabetes. Bull: World Health Organization. Dostupno na: <https://www.who.int/publications/i/item/9789241565257> Pristupljeno: 10.05.2023.
2. International Diabetes Federation European Region, 2016. World Health Day 2016: It is time to act globally and locally to beat diabetes in Europe. Brussels: International Diabetes Federation Europe.
3. Aljoudi AS, Taha A.Z. A. Knowledge of diabetes risk factors and preventive measures among attendees of a primary care center in eastern Saudi Arabia. *Annals of Saudi Medicine*. 2009;29(1):15-19.
4. Woolf SH. A closer look at the economic argument for disease prevention. *JAMA*. 2009;301(5):536-8.
5. Fezeu L, et al. Diabetes awareness in general population in Cameroon. *Diabetes Research and Clinical Practice*. 2010;90(3):312-318.
6. Colagiuri S, et al. Rising to the challenge: preventing and managing type 2 diabetes. 2015.
7. Green LW, Brancati FL. Primary prevention of type 2 diabetes: integrative public health and primary care opportunities, challenges and strategies. *Family Practice*. 2012;29(1):13-23.
8. Al-Hussaini M, Mustafa S. Adolescents' knowledge and awareness of diabetes mellitus in Kuwait. *Alexandria Journal of Medicine*. 2016;52(1):61-66.
9. Lemes dos Santos PF, et al. Knowledge of diabetes mellitus: does gender make a difference? *Osong Public Health and Research Perspectives*. 2014;5(4):199- 203.
10. Harding JL, Pavkov ME, Magliano DJ, Shaw JE, Gregg EW. Global trends in diabetes complications: a review of current evidence. *Diabetologia* 2019;62:3–16.

11. Uusitupa M., Lindström J., Tuomilehto J. Prevention of type 2 diabetes-success story that is waiting for next steps. *European Journal of Clinical Nutrition*. 2018;72:1260–1266.
 12. Merlotti C, Morabito A, Pontiroli A. Prevention of type 2 diabetes; a systematic review and meta-analysis of different intervention strategies. *Diabetes, Obesity and Metabolism*. 2014;16(8):719-727.
 13. Teo ZL, Tham YC, Yu M, Chee ML, Rim TH, Cheung N, Bikbov MM, Wang YX, et al. Global Prevalence of Diabetic Retinopathy and Projection of Burden through 2045: Systematic Review and Meta-analysis. *Ophthalmology*. 2021;128(11):1580-1591.
 14. Fong DS, Aiello PL, Ferris FL, Klein R. Diabetic retinopathy. *Diabetes Care*. 2004;27:2540-53.
 15. Abbas AK, Fausto N, Kumar V. Robbins and Cotran pathologic basis of disease – 7th edition. Philadelphia: Sanders/Elsevier; 2005.
 16. Lang G. *Ophthalmology A Pocket Textbook Atlas*. Stuttgart: Georg Thieme Verlag; 2007.
 17. Globočnik Petrovič M, Sevšek, D, Urbančič, M. Smernice za presejanje in zdravljenje diabetične retinopatije. 2010. *Zdrav. Vestn*. 2010;79:7–18.
 18. Vlada Republike Hrvatske. Nacionalni program „Živjeti zdravo“.
- Dostupno na: <https://zdravstvo.gov.hr/UserDocsImages/Programi%20i%20projekti%20-%20Ostali%20programi/NP%20%C5%BDivjeti%20zdravo.pdf> Pristupljeno: 12.05.2023.
19. Arauz-Pacheco C, Parrott MA, Raskin P. The treatment of hypertension in adult patients with diabetes. *Diabetes Care* 2002;25:134-47.
 20. Nentwich, M, Ulbig, M. Diabetic retinopathy - ocular complications of diabetes mellitus. *World Journal of Diabetes*, 2015. Dostupno na: <http://www.ncbi.nlm.nih.gov/pubmed/25897358> Pristupljeno: 13.05.2023.

21. Ferris FL, Davis MD, Aiello LM. Treatment of diabetic retinopathy. *N Engl J Med.* 1999;341:667-78.
22. Gimbel H, Chang D. *Cataracts: A Patient's Guide to Treatment.* Nebraska: Addicus Books, 2004.
23. Hathaway L. Patient education: Postcataract surgery care. *LPN* 2006. Dostupno na: http://www.nursingcenter.com/library/JournalArticle.asp?Article_ID=675413 Pristupljeno: 02.07.2023.
24. Adatia FA, Damji KF. Chronic open angle glaucoma: Review for primary care physicians. *Can Fam Physician.* 2005;51:1229-1237.
25. Danaei G, Finucane MM, Lu Y, Singh GM, Cowan MJ, Paciorek CJ et al. National, regional, and global trends in fasting plasma glucose and diabetes prevalence since 1980: systematic analysis of health examination surveys and epidemiological studies with 370 country-years and 2.7 million participants. *Lancet.* 2011;378:31-40.
26. Quigley HA, Broman AT. The number of people with glaucoma worldwide in 2010 and 2020. *Br J Ophthalmol.* 2006;90:262-267.
27. Leske MC. Open-angle glaucoma – an epidemiologic overview. *Ophthalmic Epidemiology.* 2007;14:166-172.
28. Bohnec M, Klavs J, Krašovec A, Tomažin Šporar M, Žargaj B. *Sladkorna bolezen, priročnik.* Ljubljana: samozaložba; 2006.
29. Standardne operativne procedure zdravstvene njege u primarnoj zdravstvenoj zaštiti. Dostupno na: <https://judzks.ba/wp-content/uploads/2018/09/Standardne-operativne-procedure-preuzeti-PDF.pdf> Pristupljeno: 13.05.2023.

30. Demirseren DD, Emre S, Akoglu G, et al.. Relationship between skin diseases and extracutaneous complications of diabetes mellitus: clinical analysis of 750 patients. *Am J Clin Dermatol* 2014;15:65–70.
31. Keros P, Andreis J, Gamulin M. *Anatomija i fiziologija*. Zagreb. Školska knjiga; 1999.
32. Hud JA Jr, Cohen JB, Wagner JM, Cruz PD Jr. Prevalence and significance of acanthosis nigricans in an adult obese population. *Arch Dermatol* 1992;128:941–944.
33. Stuart CA, Pate CJ, Peters EJ. Prevalence of acanthosis nigricans in an unselected population. *Am J Med* 1989;87:269–272.
34. Banik R, Lubach D. Skin tags: localization and frequencies according to sex and age. *Dermatologica*. 1987;174:180–183.
35. Kahana M, Grossman E, Feinstein A, Ronnen M, Cohen M, Millet M. Skin tags: a cutaneous marker for diabetes mellitus. *Acta Dermato-Venereologica*. 2007;67:175–177.
36. Ko CJ. Dermal hypertrophies and benign fibroblastic/myofibroblastic tumors. In Fitzpatrick's *Dermatology in General Medicine*. 8th ed. Goldsmith LA, Katz SI, Gilchrest BA, Paller AS, Lefferr DJ, Wolf K, Eds. New York, McGraw-Hill, 2012.
37. Lima AL, Illing T, Schliemann S, Elsner P. Cutaneous manifestations of diabetes mellitus: a review. *Am J Clin Dermatol* 2017; 18: 541–553.
38. Stefaniak AA, Chlebicka I, Szepietowski JC. Itch in diabetes: a common underestimated problem. *Adv Dermatol Allergol* 2021; XXXVIII(2):177-83.
39. McCash S, Emanuel PO. Defining diabetic dermopathy. *J Dermatol* 2011;38:988–992.
40. Paron NG, Lambert PW. Cutaneous manifestations of diabetes mellitus. *Prim Care* 2000;27:371–383.

41. Eman R M Hofny, Yasmin M Tawfik, Mohamed S Hasan, Yasmin Salah, Mahmoud A Rageh. Dermoscopy of subclinical nail involvement in patients with diabetes mellitus: a casecontrol study. *Clin Exp Dermatol*. 2023;48(5):490-494.
42. O'Toole EA, Kennedy U, Nolan JJ, Young MM, Roger S, Barnes L. Necrobiosis lipoidica: only a minority of patients have diabetes mellitus. *Br J Dermatol*. 1999;140:283–286.
43. Roy S, Shayaan M. Unsightly rash on shin. necrobiosis lipoidica diabetorum. *J Fam Pract* 2012;61:215–217.
44. Hann SK, Park YK, Chun WH. Clinical features of vitiligo. *Clin Dermatol*. 1997;15:891–897.
45. Ferringer T, Miller F 3rd. Cutaneous manifestations of diabetes mellitus. *Dermatol Clin*. 2002;20:483–492.
50. Romano G, Moretti G, Di Benedetto A, et al.. Skin lesions in diabetes mellitus: prevalence and clinical correlations. *Diabetes Res Clin Pract*. 1998;39:101–107.
51. Khalid U, Hansen PR, Gislason G, et al.. Psoriasis is associated with increased risk of incident diabetes mellitus: a Danish nationwide cohort study. *Eur Heart J*. 2012;33:360–361.
52. Cole GW, Headley J, Skowsky R. Scleredema diabetorum: a common and distinct cutaneous manifestation of diabetes mellitus. *Diabetes Care*. 2003;6:189–192.
53. Thumpimukvatana N, Wongpraparut C, Lim HW. Scleredema diabetorum successfully treated with ultraviolet A1 phototherapy. *J Dermatol*. 2010;37:1036–1039.
54. Qadim HH, Golforoushan F, Azimi H, Goldust M. Factor leading to dermatophytosis. *Ann Parasitol*. 2013;59:99–102.