

# Uloga medicinske sestre kod pripreme pacijenta za endoskopske pretrage

---

Ćurčija, Barbara

Undergraduate thesis / Završni rad

2023

Degree Grantor / Ustanova koja je dodijelila akademski / stručni stupanj: **University of Zadar / Sveučilište u Zadru**

Permanent link / Trajna poveznica: <https://um.nsk.hr/um:nbn:hr:162:657260>

Rights / Prava: [In copyright](#) / [Zaštićeno autorskim pravom.](#)

Download date / Datum preuzimanja: **2024-11-18**



**Sveučilište u Zadru**  
Universitas Studiorum  
Jadertina | 1396 | 2002 |

Repository / Repozitorij:

[University of Zadar Institutional Repository](#)



zir.nsk.hr



DIGITALNI AKADEMSKI ARHIVI I REPOZITORIJI

Sveučilište u Zadru

Odjel za zdravstvene studije  
Sveučilišni prijediplomski studij Sestrinstvo

**Barbara Ćurčija**

**Uloga medicinske sestre kod pripreme pacijenta za  
endoskopske pretrage**

**Završni rad**

Zadar, 20. rujna 2023.

Sveučilište u Zadru  
Odjel za zdravstvene studije  
Sveučilišni prijediplomski studij Sestrinstvo

Uloga medicinske sestre kod pripreme pacijenta za endoskopske pretrage

Završni rad

Student/ica:  
Barbara Ćurčija

Mentor/ica:  
doc. dr. sc. Ivo Klarin, dr. med.

Zadar, 20. rujna 2023.



## Izjava o akademskoj čestitosti

Ja, **Barbara Ćurčija**, ovime izjavljujem da je moj **završni** rad pod naslovom **Uloga medicinske sestre kod pripreme pacijenta za endoskopske pretrage** rezultat mojega vlastitog rada, da se temelji na mojim istraživanjima te da se oslanja na izvore i radove navedene u bilješkama i popisu literature. Ni jedan dio mojega rada nije napisan na nedopušten način, odnosno nije prepisan iz necitiranih radova i ne krši bilo čija autorska prava.

Izjavljujem da ni jedan dio ovoga rada nije iskorišten u kojem drugom radu pri bilo kojoj drugoj visokoškolskoj, znanstvenoj, obrazovnoj ili inoj ustanovi.

Sadržaj mojega rada u potpunosti odgovara sadržaju obranjenoga i nakon obrane uređenoga rada.

Zadar, 20. rujna 2023.

## SAŽETAK

### **Uloga medicinske sestre kod pripreme pacijenta za endoskopske pretrage**

Riječ „endoskopija“ potječe iz grčkog jezika, a sastoji se od prefiksa „endo“ koji znači „unutar“ i riječi „skopein“ koja znači „gledanje“. Invazivna je metoda koja podrazumijeva korištenje fleksibilne cijevi s instaliranom kamerom na vrhu za promatranje unutrašnjosti organa. Uzorak tkiva koji je patološki promijenjen uzima se metodom biopsije te se šalje na mikroskopsku analizu s ciljem postavljanja dijagnoze. U novije vrijeme, osim za dijagnostiku, endoskopija je postala sve korisnija i u terapijske svrhe te se primjenjuje u mnogim medicinskim granama poput gastroenterologije, pulmologije, urologije te ginekologije. Ovisno o organu kojem je namijenjena, u gastroenterologiji razlikujemo nekoliko vrsta endoskopskih postupaka. Za pregled jednjaka, želuca i duodenuma izvodi se ezofagogastroduodenoskopija, za pregled tankog crijeva enteroskopija, dok se za kompletno debelo crijevo primjenjuje kolonoskopija. Razvojem tehnologije, kombinacijom endoskopske metode i ultrazvučnog snimanja dobivena je pretraga pod nazivom endoskopski ultrazvuk koja omogućava i pregled okolnih struktura. Za prikaz bilijarnih i gušteračnih vodova koristi se kombinacija endoskopije i kontrastnog sredstva poznata kao endoskopska retrogradna kolangiopankreatografija. Kao i u svim drugim medicinskim procedurama, medicinska sestra / tehničar i prilikom endoskopske pretrage ima vrlo važnu ulogu u psihičkoj i fizičkoj pripremi pacijenta kao i prikupljanju odgovarajuće dokumentacije. Uz to zadužena je za pripremu sale, endoskopa i endoskopskog pribora. Tijekom izvođenja samog postupka asistira liječniku gastroenterologu, a po završetku vodi računa o pravilnom pranju, dezinficiranju i steriliziranju instrumenata. Nakon pretrage prati i bilježi pacijentovo stanje i o svakom odstupanju od normalnog obavještava liječnika.

**KLJUČNE RIJEČI:** gastrointestinalna endoskopija, medicinska sestra, priprema

## **SUMMARY**

### **The role of nurse in preparing the patient for endoscopic examinations**

The word „endoscopy“ originates from the Greek language and consists of the prefix „endo“ meaning „within“ and the word „skopein“ which means „to look“. It is an invasive method that involves the use of flexible tube with an attached camera at the tip to observe the interior of organs. Tissue samples that are pathologically altered are collected through a biopsy method and sent for microscopic analysis to establish a diagnosis. In recent times, aside from diagnosis, endoscopy has become increasingly valuable for therapeutic purposes and is applied in many medical branches such as gastroenterology, pulmonology, urology and gynecology. Depending on the organ it is intended for, several types of endoscopic procedures are distinguished in gastroenterology. An esophagogastroduodenoscopy is performed to examine the esophagus, stomach and duodenum, an enteroscopy is performed to examine small intestine, while a colonoscopy is performed to examine the entire colon. With technological advancements, a combination of endoscopic method and ultrasound imaging has resulted in a procedure called endoscopic ultrasound that enables the examination of surrounding structures. For visualizing the bile and pancreatic ducts, a combination of endoscopy and contrast medium is used, known as endoscopic retrograde cholangiopancreatography (ERCP). As in all other medical procedures, during endoscopic examinations the nurse / technician plays a crucial role in the psychological and physical preparation of the patient and in collecting the necessary documentation. They are also responsible for preparing the examination room, endoscope and endoscopic equipment. During the procedure itself, they assist the gastroenterologist and, upon completion, ensure proper cleaning, disinfection and sterilization of the instruments. After the examination, they monitor and record the patient's condition and inform the doctor of any deviations from normal.

**KEY WORDS:** gastrointestinal endoscopy, nurse, preparation

## **POPIS KRATICA**

EGD - ezofagogastroduodenoskopija

EMR- endoskopska mukozna resekcija

ERCP – endoskopska retrogradna kolangiopankreatografija

ESD- endoskopska submukozna disekcija

EUZ - endoskopski ultrazvuk

GIT – gastrointestinalni trakt

# SADRŽAJ

1.	UVOD .....	1
2.	ANATOMIJA I FIZIOLOGIJA PROBAVNOG SUSTAVA .....	1
2.1	Usna šupljina .....	2
2.2	Ždrijelo .....	2
2.3	Jednjak .....	3
2.4	Želudac .....	3
2.5	Tanko crijevo .....	3
2.6	Debelo crijevo .....	3
2.7	Jetra i gušterača .....	4
3	POVIJESNI RAZVOJ ENDOSKOPIJE .....	4
4	VAŽNOST ENDOSKOPIJE U GASTROENTEROLOGIJI .....	9
5	SEDACIJA U ENDOSKOPIJI .....	11
6	EZOFLAGOGASTRODUODENOSKOPIJA (EGD) .....	12
6.1	Indikacije za dijagnostičku ezofagogastroduodenoskopiju .....	12
6.2	Indikacije za terapijsku ezofagogastroduodenoskopiju .....	13
6.3	Apsolutne kontraindikacije za ezofagogastroduodenoskopiju .....	13
6.4	Relativne kontraindikacije za ezofagogastroduodenoskopiju .....	13
7	ENTEROSKOPIJA .....	14
7.1	Indikacije za enteroskopiju .....	15
8	KOLONOSKOPIJA .....	15
8.1	Indikacije za dijagnostičku kolonoskopiju .....	16
8.2	Indikacije za terapijsku kolonoskopiju .....	16
8.3	Kontraindikacije za kolonoskopiju .....	17
9	ENDOSKOPSKA RETROGRADNA KOLANGIOPANKREATOGRAFIJA (ERCP)..	17
9.1	Indikacije za ERCP .....	18
9.2	Apsolutne kontraindikacije za ERCP .....	18
9.3	Relativne kontraindikacije za ERCP .....	19
10	ENDOSKOPSKI ULTRAZVUK (EUZ) .....	19
10.1	Indikacije za dijagnostički endoskopski ultrazvuk .....	20
10.2	Terapijski endoskopski ultrazvuk .....	20
11	ULOGA MEDICINSKE SESTRE / TEHNIČARA U ENDOSKOPIJI .....	21



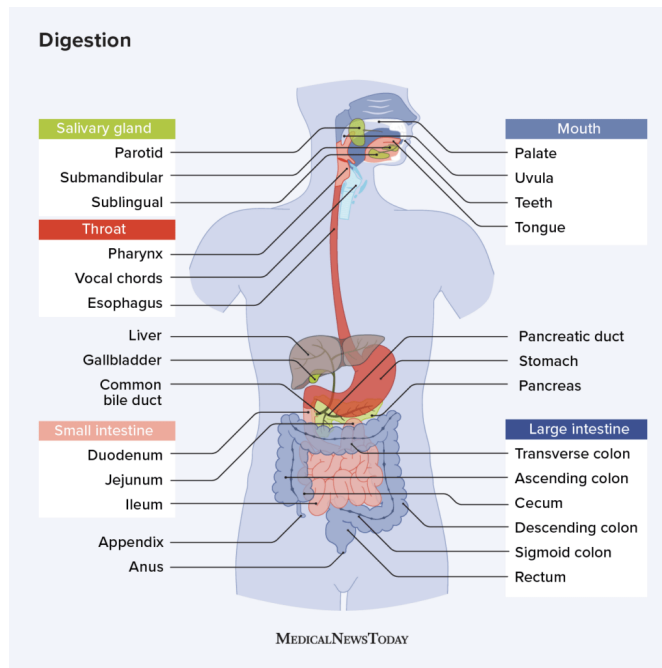
11.1	Postupci medicinske sestre / tehničara prije zahvata.....	21
11.1.1	Informirani pristanak.....	21
11.1.2	Psihička priprema pacijenta .....	22
11.1.3	Fizička priprema .....	23
11.1.4	Priprema sale i endoskopskog pribora .....	24
11.2	Postupci medicinske sestre / tehničara tijekom zahvata.....	26
11.3	Postupci medicinske sestre / tehničara nakon zahvata .....	26
11.3.1	Prepoznavanje komplikacija nakon zahvata .....	27
12	ZAKLJUČAK .....	28

## **1. UVOD**

Riječ endoskopija nastala je od grčkog prefiksa „endo“ što znači unutra i glagola „skopein“ što znači gledati ili promatrati. (1) Predstavlja invazivnu metodu promatranja unutarnjih organa posebno dizajniranom fleksibilnom cijevi koja na vrhu imaju instaliranu kameru u svrhu dijagnosticiranja i liječenja raznih patoloških promjena. Uzorak tkiva uzet biopsijom šalje se na mikroskopsku analizu s ciljem postavljanja dijagnoze. Osim u dijagnostici, endoskopske metode korisne su i u terapijske svrhe te se koriste u mnogim medicinskim granama poput gastroenterologije, pulmologije, ginekologije i urologije. U gastroenterologiji endoskopske metode koriste se za dijagnosticiranje i liječenje patoloških promjena nastalih na probavnoj cijevi, a točna lokalizacija diktira vrstu postupka. Medicinska sestra / tehničar kao dio medicinskog tima ima važnu ulogu u pripremi, kako samog pacijenta, tako i sale i potrebnog pribora. Uz liječnika gastroenterologa sudjeluje u izvođenju zahvata, a naknadno odgovara za adekvatno raspremanje pribora kao i savjesno praćenje stanja pacijenta.

## **2. ANATOMIJA I FIZIOLOGIJA PROBAVNOG SUSTAVA**

Glavna zadaća probavnog sustava je razgradnja hrane koju unosimo i apsorpcija hranjivih tvari, a eliminacija onih otpadnih procesom defekacije. Anatomski, probavni sustav sastoji se od usne šupljine, ždrijela, jednjaka, želudca, tankog i debelog crijeva te se završava prirodnim otvorom anusom. Pridodani organi prijeko potrebni za normalno funkcioniranje probave su: žlijezde slinovnice, jetra sa žučnim mjehurom i gušterača. Stijenka gastrointestinalnog trakta sastoji se od četiri sloja: mukoze, submukoze, tunice muscularis i seroze. Inervacija se odvija putem autonomnog živčanog sustava. Parasimpatički dio svojim djelovanjem potiče lučenje žlijezda, peristaltiku i eliminaciju, dok s druge strane, simpatički dio autonomnog živčanog sustava ima antagonistički učinak na rad probavnog sustava. (2)



**Slika 1.** Anatomija probavnog sustava

(Izvor: <https://www.medicalnewstoday.com/articles/320014>)

## 2.1 Usna šupljina

Usna šupljina (lat. *cavum oris*) predstavlja početak probavnog sustava, a sadržava zube, žlijezde slinovnice i jezik. Zubi služe za usitnjavanje, dok jezik svojim okusnim pupoljcima omogućava osjetilo okusa i miješanje hrane. Tri para žlijezda slinovnica (parotidne, submandibularne i sublingvalne) izlučuju slinu na podražaj hrane te omekšavaju zalogaj koji jezik naposljetku potiskuje u ždrijelo. (2)

## 2.2 Ždrijelo

Ždrijelo (lat. *farinx*) je mišićni organ dužine 13 cm koji ima ulogu u dišnom sustavu tako da povezuje nosnu šupljinu s grkljanom, dok u probavnom sustavu povezuje usnu šupljinu s jednjakom. (2) U procesu gutanja postoje tri faze. Jedino je prva voljna, a uključuje žvakanje hrane, formiranje i potiskivanje bolusa jezikom u farinks. (3) Zatim slijedi druga, faringealna faza karakteristična zbog dva važna faktora: potiskivanje bolusa kroz ždrijelo i gornji ezofagealni sfinkter te preveniranje aspiracije hrane u respiratorni sustav spuštanjem epiglotisa na ulazu u dušnik. (4)

## 2.3 Jednjak

Jednjak (lat. *oesophagus*) mišićna je cijev dužine 25 cm koja se nalazi iza dušnika (lat. *trachea*), a povezuje ždrijelo sa želudcem. Svojom peristaltikom potiskuje bolus, a otvaranjem gastroezofagealnog sfinktera omogućuje prolazak hrane dalje u želudac čime završava treća faza gutanja. (4)

## 2.4 Želudac

Neposredno ispod gastroezofagealnog sfinktera proteže se cardia, početni dio želudca (lat. *ventriculus*) dok se lijevi kupolasti dio naziva fundus. Na njega se nastavlja tijelo, središnji i najveći dio organa ispod kojeg je ljevkast završni dio pilorus sa sfinkterom koji otvara put prema tankom crijevu. Funkcija želudca je skladištenje hrane, miješanje sa želučanim sokovima i stvaranje himusa koji će putovati dalje prema crijevima. Želučana stijenka dovoljno je tanka da omogući apsorpciju određenih tvari, a niski pH (oko 2,0) ubija bakterije potencijalno unesene u probavni sustav hranom ili tekućinom. (3)

## 2.5 Tanko crijevo

Tanko crijevo (lat. *intestinum tenue*) nalazi se između želudca i debelog crijeva. Sastoji se od 3 dijela: početnog dvanaesnika (lat. *duodenum*) koji prima žučne izlučevine iz jetre i žučnog mjehura i pankreasne sekrete iz gušterače, središnjeg taštog (lat. *jejunum*) i završnog vitog (lat. *ileum*). Dužine je 3 metra i služi za razgradnju himusa te apsorpciju hranjivih tvari u krv preko svojih crijevnih resica. (3)

## 2.6 Debelo crijevo

Debelo crijevo (lat. *intestinum crassum*) dugo je 1.5 metara i široko 6.5 centimetara, a strukturno se dijeli na slijepo crijevo (lat. *caecum*), uzlazno crijevo ( lat. *colon ascendens*), poprečno (lat. *colon transversum*), silazno (lat. *colon descendens*) i zavijeno (lat. *colon sigmoideum*). Zadnjih 20 cm debelog crijeva otpada na ravno crijevo (lat. *rectum* *intestinum*) koje završava analnim otvorom (lat. *anus*) u analnom kanalu. Anus sadržava dva sfinktera, unutarnji i vanjski, čija se funkcija odvija za vrijeme obavljanja nužde. U debelom crijevu apsorbiraju se voda, elektroliti i male količine vitamina K, dok je glavna funkcija tog dijela

gastrointestinalnog trakta formiranje neprobavljenih tvari u feces, skladištenje i izbacivanje kroz analni otvor za vrijeme obavljanja nužde. (3)


## **2.7 Jetra i gušterača**

Jetra (lat. *hepar*) kao najveći visceralni organ u odrasle osobe teži 1.7 kg i zauzima mjesto ispod dijafragme u epigastričnoj i desnoj hipohondrijskoj regiji trbušne šupljine. Anatomske se dijeli na dva režnja, lijevi i desni. Jetra ima brojne uloge u funkciji organizma. Za gastrointestinalni trakt to znači proizvodnja i izlučivanje žuči koja je neophodna u probavi masti.

Gušterača (lat. *pancreas*) je velika žlijezda ispod želudca i karakteristična je po svojim dvjema funkcijama. Egzokrina je žlijezda na način da u duodenum izlučuje sokove koji služe za razgradnju tvari dospjelih iz želudca, dok endokrinu ulogu ima u regulaciji šećera u krvi izlučivanjem hormona inzulina i glukagona. (3)

## **3 POVIJESNI RAZVOJ ENDOSKOPIJE**


Temelj za razvoj endoskopskih metoda seže iz 1805. godine kada je Philipp Bozzini izmislio instrument pod nazivom „vodič svjetla“ namijenjen za promatranje unutrašnjosti uretre, mokraćnog mjehura i rodnice.



**Slika 2.** Vodič svjetla Philippa Bozzinija iz 1805.

(Izvor: <https://urologichistory.museum/histories/people-in-urology/b/philipp-bozzini>)


Značajan korak u gastroenterološkoj praksi napravio je 1868. g. njemački internist Adolf Kussmaul kreirajući gastroskop koji se sastojao od rigidne cijevi i fleksibilnog opturatora. S obzirom da je u to vrijeme osvjetljenje bilo jako loše, smanjena je bila vidljivost unutrašnjosti. Krutost samog instrumenta onemogućavala je pregled zakrivljenih dijelova, ali i povećavala rizik od perforacije želučane stijenke. Sve te činjenice rezultirale su Kussmalovom odlukom da svoj izum proglasi neuspjelim. (5)



**Slika 3.** Presentacija uvođenja Kussmaulova gastroskopa iz 1868.

(Izvor: <https://hekint.org/2023/04/06/through-hardship-comes-success-life-of-adolph-kussmaul/>)

Najpoznatiji endoskopičar početkom 20. stoljeća, ujedno i nazvan „ocem endoskopije“ bio je Rudolf Schindler, čovjek koji je 1923. objavio prvi endoskopijski udžbenik i atlas zahvaljujući svom semifleksibilnom endoskopu. S obzirom da je zbog svojih kvaliteta od 1923. do 1957. primjenjivan u cijelom svijetu to se razdoblje naziva „Schindlerovom erom“. (5)



**Slika 4.** Gastroskopijski udžbenik i atlas Rudolfa Schindlera iz 1923.

(Izvor: [https://www.researchgate.net/figure/The-Lehrbuch-und-Atlas-der-Gastroskopie-published-in-1923-by-Rudolph-Schindler-bottom\\_fig15\\_8225170](https://www.researchgate.net/figure/The-Lehrbuch-und-Atlas-der-Gastroskopie-published-in-1923-by-Rudolph-Schindler-bottom_fig15_8225170))

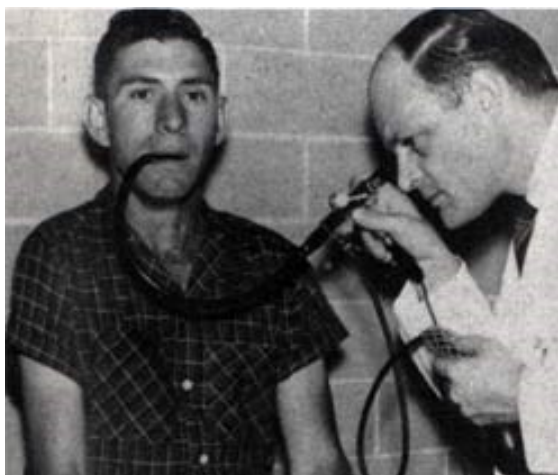
Uzevši u obzir da je s vremenom postalo jasno da dijagnostička vrijednost endoskopske pretrage bez patohistološke analize materijala nije velika, značajan pomak donosi 1948. Benedictov operacijski endoskop kojim je izvedena ciljana biopsija za patohistološki pregled želučane sluznice.

1960. godine patentiran je „Hirschowitzov gastroduodenalni fiberendoskop“ čije su staklene niti bile predviđene kao vodič svjetla, a ujedno su omogućavale i fleksibilnost endoskopa. Nažalost, uslijed zagrijavanja distalnog svjetla prijetila je opasnost od oštećenja sluznice, a staklene niti bile su sklone pucanju nakon duže upotrebe. Također, zbog tadašnje lateralne optike bilo je nemoguće prikazati unutrašnju stranu jednjaka. (5)



**Slika 5.** Hirschowitzov gastroduodenalni fiberendoskop iz 1960.

(Izvor: <https://artsci.case.edu/dittrick/online-exhibits/explore-the-artifacts/hirschowitz-fiberoptic-endoscope-1960/>)



**Slika 6.** Dr. Hirschowitz izvodi gastroskopiju 1961.

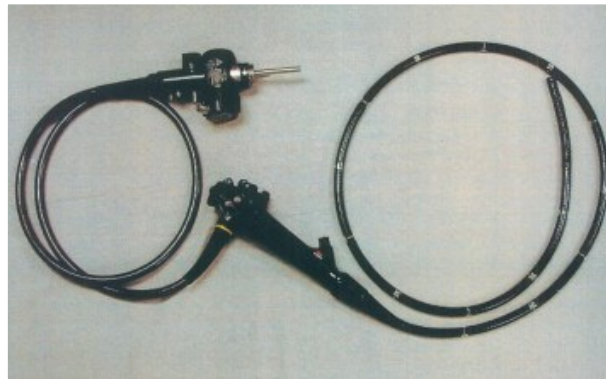
(Izvor: <https://artsci.case.edu/dittrick/online-exhibits/explore-the-artifacts/hirschowitz-fiberoptic-endoscope-1960/>)

Pravi obrat događa se 1971. g. izumom panendoscopa koji je omogućavao prikaz probavne cijevi od početka jednjaka do kraja duodenuma kao i fotodokumentaciju postupka. Posebnost ovog endoscopa očitovala se u mogućnosti da dvije osobe istodobne prate postupak. (5)

S druge strane, kolonoskopija svoje prve korake bilježi još u doba egipatske civilizacije, a metalne cijevi za pregled rektuma pronađene su i u ruševinama Pompeja. Do danas osnovna građa instrumenta za pregled anusa ostala je ista, osim što se izrađuje od plastike. Za nešto višu razinu pregleda Overholt konstruirao 1968.g fleksibilni sigmoidoskop duljine 60 cm. Pregled



debelog crijeva predstavljao je problem zbog svoje anatomske građe i opasnosti od perforacije pa je prva potpuna kolonoskopija obavljena tek 1971. g., a dvije godine nakon izvršena je uspješna polipektomija. Razvojem digitalne tehnologije, značajnu inovaciju 1984. predstavljali su uređaji s mogućnošću upisivanja osobnih podataka i prijenosa slike na televizijski ekran. Do tada korišteni monokularni endoskop potpuno zamjenjuju uređaji s monitorom. (5)



*Slika 7. Moderni kolonoskop*

(Izvor: <https://www.sciencedirect.com/topics/nursing-and-health-professions/colonoscope>)

2000. g. otkriće endokapsule za pregled jednjaka, cijelog tankog i debelog crijeva dovelo je do velikog napretka u gastroenterološkoj endoskopiji. Minimalno invazivna, sigurna i dobro podnošljiva za pacijente ne zahtjeva sedaciju. Međutim ne omogućuje uzimanje patohistološkog nalaza niti terapijski postupak. (5)



*Slika 8. Vrste endokapsula za tanko crijevo*

(Izvor: [https://www.researchgate.net/figure/Types-of-small-bowel-capsule-endoscopes-A-PillCam-SB-3-Given-Imaging-Yoqneam\\_fig1\\_271221853](https://www.researchgate.net/figure/Types-of-small-bowel-capsule-endoscopes-A-PillCam-SB-3-Given-Imaging-Yoqneam_fig1_271221853))

## 4 VAŽNOST ENDOSKOPIJE U GASTROENTEROLOGIJI

Gastrointestinalna endoskopija predstavlja invazivni dijagnostički i terapijski postupak čiji je cilj prikaz, procjena i liječenje gastrointestinalnih bolesti. Izvodi se uvođenjem odgovarajuće cijevi s podešenim osvjetljenjem i optičkim povećanjem. (6) Ovisno o odabranom putu i ciljanom mjestu pregleda može se kategorizirati kao gornja ili donja. Gornja podrazumijeva pregled jednjaka, želudca, duodenuma i jejunuma, dok se s druge strane donja odnosi na rektum, debelo crijevo i terminalni ileum. (7)

U području gastroenterologije razlikujemo nekoliko endoskopskih metoda ovisno o željenom mjestu pregleda:

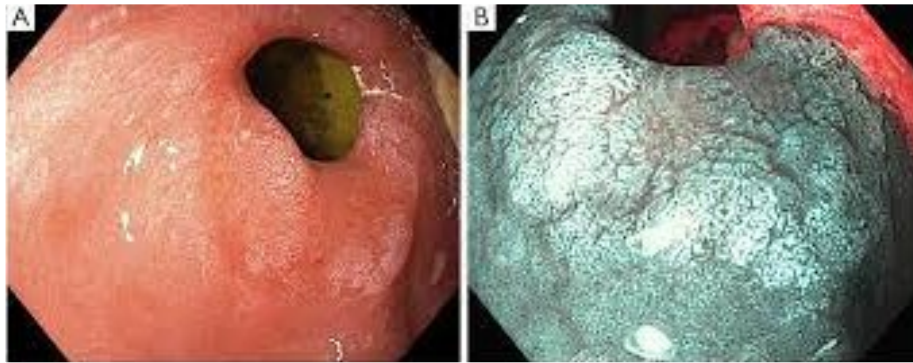
- ezofagogastroduodenoskopija (EGD) – pregled jednjaka, želudca i dvanaesnika (gornja endoskopija)
- enteroskopija – pregled tankog crijeva
- kolonoskopija – pregled rektuma, debelog crijeva i terminalnog ileuma
- endoskopska retrogradna kolangiopankreatografija (ERCP) – pregled malih i velikih papila, žučnih vodova i gušteračnog kanala preko gornjeg GI trakta
- endoskopski ultrazvuk (EUZ) – pregled gornjeg ili donjeg GI trakta kao i struktura uz šuplje organe (gušterača, jetra, žučni mjehur, žučni vodovi i analni sfinkteri) (7)

Prognoza malignih bolesti, kako u gastroenterologiji tako i u bilo kojoj drugoj grani medicine, ovisi o veličini tumora i njegovoj proširenosti, odnosno dubini prodora kroz stijenku, a ključnu ulogu igra i zahvaćenost limfnih čvorova. Što ranija detekcija i analiza patoloških promjena nužan je preduvjet za produljenje života i poboljšanje njegove kvalitete. (8)

U posljednjem desetljeću endoskopija se razvila velikom brzinom. Kao nezaobilazna metoda u detekciji patoloških promjena postala je zlatni standard u otkrivanju benignih i malignih neoplazmi u gastrointestinalnom sustavu. (7) Napredak u HD prikazivanju doveo je do razvoja endoskopije visoke razlučivosti s mogućnošću bližeg povećanja i jasnije vizualizacije sluznice. (9)

Imajući na umu da se osim malignih tumora mogu pojaviti i benigni bez malignog potencijala, prilikom endoskopskog pregleda jako je važno okarakterizirati sami tumor i odlučiti o potrebi endoskopske resekcije. Tehnika koja je u tom slučaju pomagala bila je kromoendoskopija, a podrazumijevala je bojenje tumora kemijskim tvarima poput Lugolove otopine, fenolskog crvenila, metilenskog plavila i indigokarmina. Uz nepraktičnost rada nedostaci ove metode su bili su prljanje opreme i prostora. Tehnološkim napretkom, klasična

kromoendoskopija zamijenjena je tzv. „elektronskom kromoendoskopijom“ čija je tajna u postavljanju filtera na klasično bijelo svjetlo. Na taj način dobivena se slika mijenja i bolje se ističu površina i rubovi polipa, a dublje prodiranje svjetla omogućava jasniji prikaz submukoze. Iako u usporedbi s klasičnom kromoendoskopijom elektronska predstavlja značajan pomak u analizi tumora, i dalje se vodi polemika po pitanju detektiranja polipa. (10)



*Slika 9. Prikaz elektronske kromoendoskopije*

(Izvor: <https://www.semanticscholar.org/paper/Electronic-chromo-endoscopy%3A-technical-details-and-Pal-Singh/7a3a6d3bf7323b38755909f05ca364a610781acd>)

Nakon potvrde o postojanju promjene, sljedeći korak je uzimanje uzorka za patohistološku analizu. Međutim, klasična metoda uzimanja uzorka sa sobom nosi povećan rizik od lažno negativnog rezultata u slučaju da se uzme dio tumora koji nije značajno histološki promijenjen. Stoga je bilo nužno pronaći bolji način za detekciju mjesta biopsije. (10)

Tehnologija je omogućila „in vivo“ mikroskopsku analizu na licu mjesta tzv. „konfokalnom laserskom endomikroskopijom“ putem posebne laserske sonde koja se, nakon što se pacijentu da fluorescentna boja, uvodi kroz radni endoskop do ciljanog mjesta. Ova metoda popularno se naziva „optička biopsija.“ Povećanje slike do čak tisuću puta daje prikaz stanične strukture i površne mikrovaskulature te omogućava virtualnu biopsiju u svega nekoliko sekundi. (8)

Zahvaljujući napretku tehnologije sve više je dobila na značaju i terapijska uloga endoskopskih metoda u smislu liječenja i uklanjanja abnormalnosti. U onkologiji važnu terapijsku ulogu u ranijim stadijima malignih oboljenja GIT-a zauzimaju različite tehnike polipektomije. Za odstranjivanje premalignih i intramukoznih lezija koristi se „endoskopska mukozna resekcija“ (EMR), dok se za odstranjivanje tumora promjera 2 do 3 cm, devedesetih godina prošloga stoljeća razvila „radikalnija“ metoda pod nazivom endoskopska submukozna disekcija (ESD). (9) Obe, EMR i ESD u tom slučaju znače i konačan terapijski zahvat. (8)

Korištenjem ovakvog pristupa s minimalno invazivnim zahvatima u pravovremenom otkrivanju bolesti, osim što se pacijentu nudi bolja kvaliteta života, smanjuje se potreba za klasičnim kirurškim zahvatima što posljedično dovodi do smanjenja morbiditeta i mortaliteta te se uz to smanjuju i troškovi zdravstvenog sustava.(8) Također, uz glavu zadaću u otkrivanju i odstranjivanju već razvijenih malignih lezija, unaprijeđeni endoskopski postupci služe i u palijativnoj medicini npr. za održavanje prohodnosti probavne cijevi kod inoperabilnih pacijenata. Stentovi mogu biti metalni ili plastični, a većina ih je obložena silikonom te se uvode pod kontrolom rendgena. Dok je u početku bio dostupan samo početni ili završni dio GIT-a, izumom „through the scope“ stentova moguće ih je endoskopski ugraditi u bilo koji dio probavne cijevi. (10)

Uz sve navedene postupke, endoskopski zahvat primjenjuje se i u nekim hitnim stanjima poput krvarenja. Tada je endoskopska hemostaza neophodna, a često je potrebna i kao terapijski zahvat tijekom naprednijih postupaka u endoskopiji kao što je npr. endoskopska submukozna disekcija. (11)

U endoskopske metode zaustavljanja krvarenja ubrajaju se:

- injekcijska metoda (fiziološka otopina, adrenalin, trombin, fibrinsko ljepilo, apsolutni alkohol, etanolamin, polidokanol)
- termička metoda (laser, toplinska sonda, elektrokoagulacija, mikrovalna koagulacija, argon plazma koagulacija)
- mehanička metoda (metalne kvačice, balon, ligacija)
- anorganski prah (hemospray) (12)

## **5 SEDACIJA U ENDOSKOPIJI**

Primjena sredstava za sedaciju omogućava pacijentima oslobađanje od straha i tjeskobe te uvelike pospješuje izvođenje raznih endoskopskih pretraga. Zahvaljujući sedaciji, sve više pacijenata je spremno podvrgnuti se zahvatima bez obzira na težinu vlastite situacije. (13)

Za endoskopiju se koristi intravenska sedacija, a za endoskopiju gornjeg dijela probavnog sustava potrebna je još i anestezija grla. Iznimka su anoskopija i sigmoidoskopija za čije provođenje nije potrebna ni sedacija ni anestezija. (14)

Optimalna razina sedacije razlikuje se ovisno o izboru postupka. Umjerena sedacija postiže se uporabom benzodiazepina (midazolama) i opioida (petidin ili fentanil), iako se u mnogim zemljama sve više koristi propofol za kojeg se smatra da bi u bliskoj budućnosti mogao

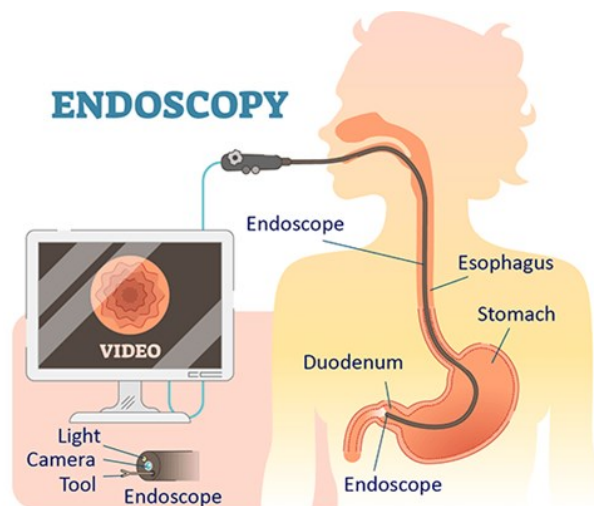
postati lijek izbora za smirenje. Duboka sedacija ili čak opća anestezija korisna je u situacijama kada je tijekom terapijskog postupka potrebno da pacijent bude nepokretan. U posebnim kliničkim okolnostima kao što su: trudnoća, pretilost, starija dob, kronična oboljenja srca, pluća ili bubrega nužna je korekcija doze lijeka. Praksa korištenja sredstava za sedaciju razlikuje se od države do države ovisno o odredbama zdravstvenog sustava i lokalnim okolnostima. (13)

Važno je da endoskopičar dobro poznaje lijekove i kombinacije koje se koriste u svakodnevnoj praksi jer su komplikacije uzrokovane lijekova (npr. depresija disanja) puno češće od onih uzrokovanih samim zahvatom (npr. aspiracija, perforacija, krvarenje). (14)

Danas se vodi polemika oko primjene sedacije od strane anesteziologa, endoskopičara ili kvalificirane medicinske sestre, a vjeruje se da bi u budućnosti ta uloga mogla dopasti obučenog endoskopičara. (13)

## 6 EZOFAGOGASTRODUODENOSKOPIJA (EGD)

Ezofagogastroduodenoskopija je endoskopska procedura za vizualizaciju usnog dijela ždrijela, jednjaka, želudca i početnog dijela tankog crijeva. Jedna je od najčešćih metoda u gastroenterologiji te omogućava dijagnostički i terapijski postupak u patologiji gornjeg dijela probavnog sustava. (15)



*Slika 10. Gornja endoskopija*

(Izvor: <https://www.hopkinsmedicine.org/health/treatment-tests-and-therapies/upper-gi-endoscopy>)

### 6.1 Indikacije za dijagnostičku ezofagogastroduodenoskopiju

- trajna bol u gornjem dijelu trbuha ili bol povezana s alarmantnim simptomima kao što su gubitak težine ili anoreksija
- disfagija, odinofagija ili problemi s hranjenjem
- neukrotivi ili kronični simptomi GERB
- uporno povraćanje nepoznate etiologije ili hematemeza
- anemija uzrokovana nedostatkom krvi kada se sumnja na izvor krvarenja u gornjem GIT-u ili kad je kolonoskopija normalna
- kronični proljev ili malapsorpcija
- procjena akutne ozljede nakon ingestije nagrizaćih sredstava
- praćenje zloćudnih bolesti u bolesnika s premalignim stanjima kao što su sindromi polipoze, prethodno gutanje opasnih sredstava ili Barrettov jednjak (15)

## **6.2 Indikacije za terapijsku ezofagogastroduodenoskopiju**

- uklanjanje stranog tijela
- dilatacija ili stentiranje striktura
- podvezivanje varikoziteta jednjaka
- kontrola krvarenja iz gornjeg gastrointestinalnog trakta
- postavljanje cijevi za hranjenje ili drenažu
- liječenje ahalazije (botulinum toksin ili balon dilatacija) (15)

## **6.3 Apsolutne kontraindikacije za ezofagogastroduodenoskopiju**

- perforirano crijevo
- peritonitis
- toksični megakolon u nestabilnog pacijenta (15)

## **6.4 Relativne kontraindikacije za ezofagogastroduodenoskopiju**

- teška neutropenija
- koagulopatija
- teška trombocitopenija ili oslabljena funkcija trombocita

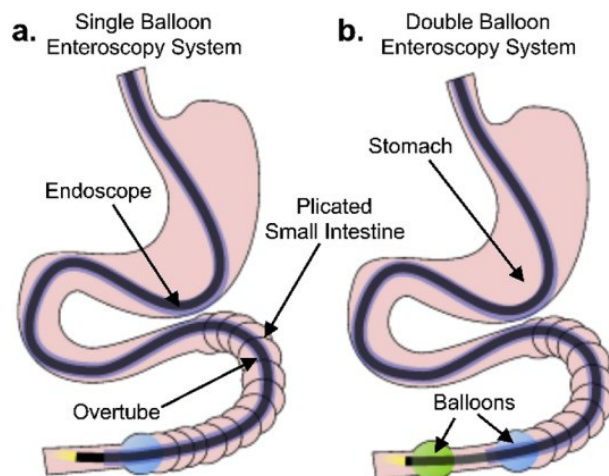
- povećan rizik od perforacije uključujući poremećaje vezivnog tkiva, nedavnu operaciju crijeva ili opstrukciju crijeva
- aneurizma abdominalne ili ilijačne aorte (15)

## 7 ENTEROSKOPIJA

Enteroskopija je postupak koji zahtjeva korištenje posebno opremljenog endoskopa za pregled sluznice tankog crijeva i dodatnog alata za pomicanje cijevi dublje u crijeva. Tankom crijevu moguće je pristupiti gornjom enteroskopijom kroz usta i grlo ili donjom putem anusa i rektuma. (16)

Sve do kraja 20. stoljeća mogućnosti dijagnostičkih i terapijskih intervencija na tankom crijevu bile su ograničene. Pojavom kapsularne endoskopije 2001. g. otvara se put dijagnostičkom pristupu, a 2003. g. uvođenjem tehnike dvostrukog balona omogućene su sve dijagnostičke i terapijske metode poput biopsije, polipektomije i dilatacija bilo gdje u tankom crijevu. Posljednjih godina uvedene su još dvije vrste: enteroskopija s jednim balonom te spiralna enteroskopija. (17)

Osim u odabranom putu provođenja cijevi, razlikujemo i načine na koji alat prolazi kroz tanko crijevo. U enteroskopiji s jednim balonom alat se gura balonom zakvačenim za kraj endoskopa dok se u enteroskopiji s dvostrukim balonom pomicanje omogućuje naizmjeničnim napuhivanjem i pražnjenjem balona. Treća vrsta je spiralna enteroskopija koja uključuje okretanje spiralne naprave na kraju endoskopa. (16)



**Slika 11.** a) Enteroskopija s jednim balonom b) Enteroskopija s dvostrukim balonom

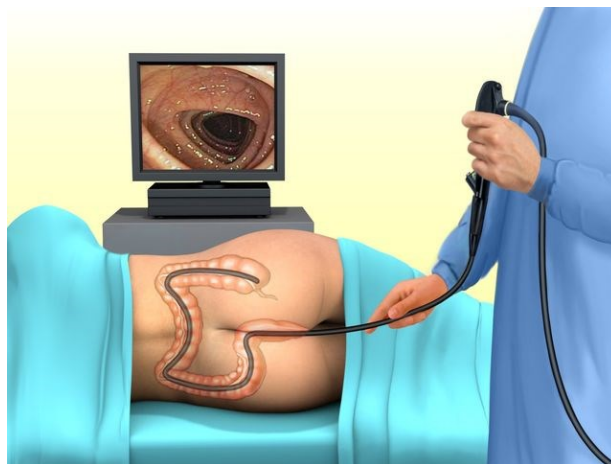
(Izvor: <https://www.sciencedirect.com/science/article/abs/pii/S1751616120305191>)

### 7.1 Indikacije za enteroskopiju

- neobjašnjiva pothranjenost
- neobjašnjivi teški proljevi
- opstrukcija tankog crijeva
- dilatacija striktura (16)
- Crohnova bolest
- tumori na tankom crijevu
- polipi na tankom crijevu (17)

## 8 KOLONOSKOPIJA

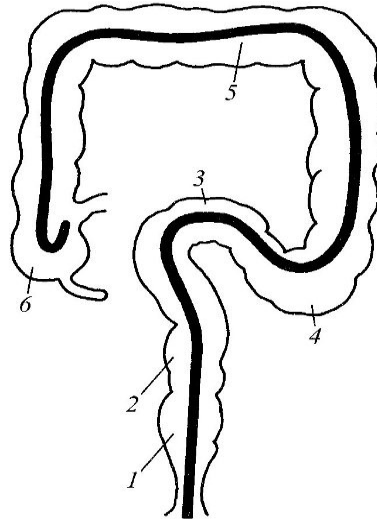
Kolonoskopija je endoskopska metoda kojom se dugom, uskom i savitljivom cijevi s instaliranom kamerom na vrhu pregledava unutrašnjost anusa, rektuma i cijelog debelog crijeva. (18)



*Slika 12. Kolonoskopija*

(Izvor: <https://ordinacija-kardum.com/pregledi/kolonoskopija/>)





**Slika 10.** Doseg različitih endoskopa: 1. prst (oko 8cm), 2. proktoskop (oko 12cm), 3. rektoskop (30cm), 4. sigmoidoskop (70cm), 5. kolonoskop – parcijalna kolonoskopija (1m), 6. kolonoskop – totalna kolonoskopija (2m)

(Izvor: <https://www.enciklopedija.hr/natuknica.aspx?id=17915>)

### 8.1 Indikacije za dijagnostičku kolonoskopiju

- gubitak težine
- abdominalna bol
- promjene u navikama pražnjenja crijeva (proljevi, zatvor, inkontinencija)
- krvarenje iz anusa
- test probira (18)

### 8.2 Indikacije za terapijsku kolonoskopiju

- ekscizija i ablacija lezija
- liječenje lezija koje krvare
- dilatacija stenoza ili striktura
- uklanjanje stranog tijela
- dekompresija volvulusa debelog crijeva ili megakolona
- palijativno liječenje poznatih neoplazmi (19)

Osim u dijagnostici i liječenju malignih bolesti, kolonoskopija je jako korisna i u dijagnozi, liječenju i planiranju kirurških intervencija određenih upalnih, mehaničkih i anatomskih bolesti kao što su: Crohnova bolest, ulcerozni kolitis, divertikulitis, sigmoidni volvulus i ostalih. (19)

### **8.3 Kontraindikacije za kolonoskopiju**

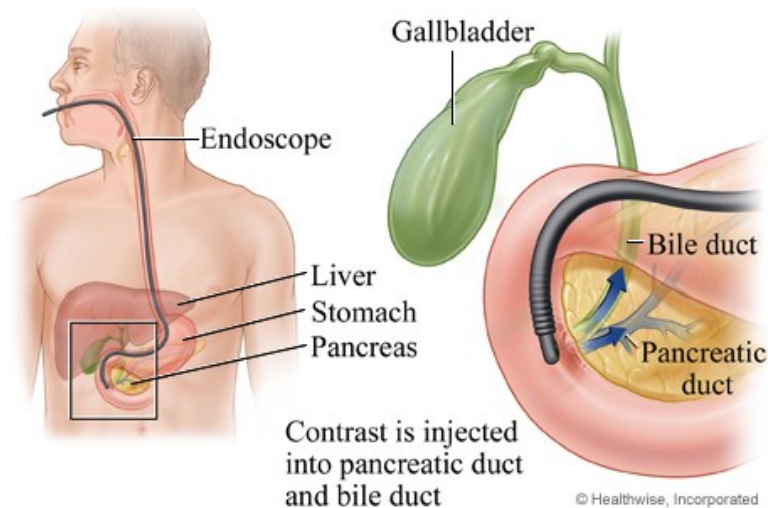
- odbijanje pacijenta
- nedavni infarkt miokarda
- nedavna operacija s anastomozom debelog crijeva
- hemodinamska nestabilnost
- peritonitis (19)
- toksični megakolon
- perforacija crijeva (20)

## **9 ENDOSKOPSKA RETROGRADNA KOLANGIOPANKREATOGRAFIJA (ERCP)**

Endoskopska retrogradna kolangiopankreatografija (ERCP) kombinacijom endoskopije i kontrastnog sredstva omogućuje prikaz gušteračnih i bilijarnih vodova. Pretraga se izvodi uvođenjem endoskopa u dvanaesnik nakon čega se kanulira papilla Vateri te se potom uštrcava kontrastno sredstvo. (21)

Izumljena kao dijagnostički alat, prvi put ju je primijenio opstetričar, dr. William S. McCune 1968. (22)

Metoda je izbora za dijagnosticiranje patoloških promjena koje dovode do pojave trajne žutice, a korisna je i u dokazivanje prisutnosti kamenaca u žučnim vodovima ukoliko ih nije moguće dokazati manje invazivnim metodama. Uz odličan prikaz bilijarnog sustava i gušterače, ERCP također daje uvid u stanje gornjeg dijela probavnog sustava i periampularne regije. Ova metoda s godinama je evoluirala i na terapijskoj razini te je danas moguće njome intervenirati u smislu sfinkterotomije, ekstrakcije žučnih kamenaca i postavljanja stentova. (21)



**Slika 13.** Endoskopska retrogradna kolangiopankreatografija (ERCP)

(Izvor: <https://myhealth.alberta.ca/Health/Pages/conditions.aspx?hwid=zm2549>)

### 9.1 Indikacije za ERCP

- sumnja na opstruktivnu žuticu
- kamenci
- akutni bilijarni pankreatitis s popratnim kolangitisom ili bilijarnom opstrukcijom
- evaluacija pankreatitisa nepoznate etiologije
- preoperativna evaluacija pacijenta s kroničnim pankreatitisom
- manometrija Oddijeva sfinktera
- sfinkterotomija
- postavljanje stenta za benigne i maligne strikture
- dilatacija intrabilijarnih striktura
- balon dilatacija papile
- biopsija (23)

### 9.2 Apsolutne kontraindikacije za ERCP

- odbijanje pacijenta
- nestabilan kardiopulmonalni, kardiovaskularni ili neurološki status
- teška nekorigirana koagulopatija
- opstrukcija ždrijela ili jednjaka
- perforacija crijeva

- abdominalna bol nepoznate etiologije
- promjena anatomije (npr. Billroth II) (24)

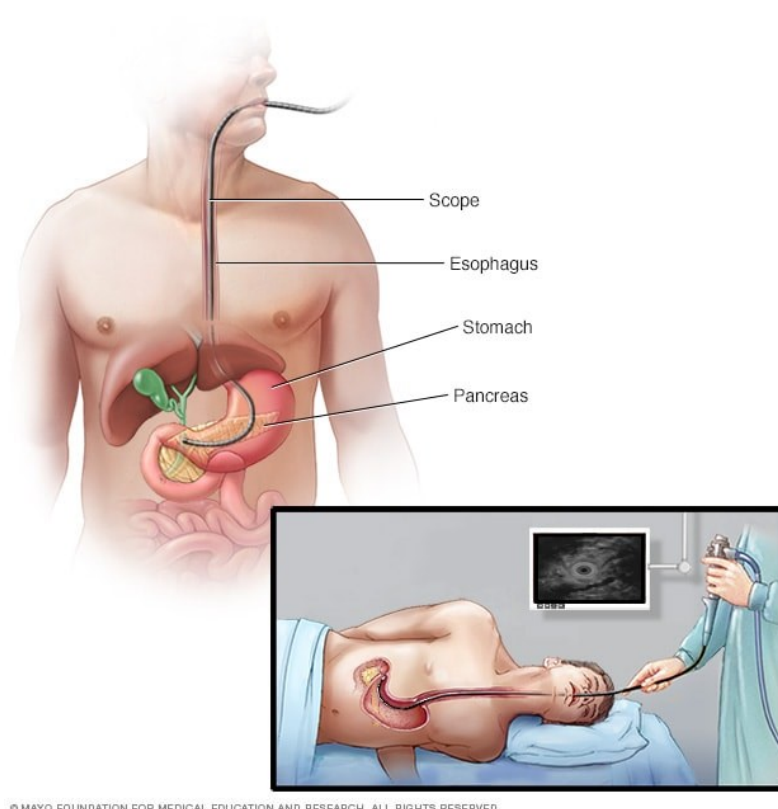
### **9.3 Relativne kontraindikacije za ERCP**

- portalna hipertenzija s varikozitetima jednjaka
- akutni pankreatitis
- nedavni infarkt miokarda i/ili teška kardiopulmonalna bolest
- anafilaktička reakcija na radiografski kontrast
- strukturne abnormalnosti jednjaka, želudca ili tankog crijeva (24)

## **10 ENDOSKOPSKI ULTRAZVUK (EUZ)**

Endoskopski ultrazvuk je relativno nova pretraga nastala kombiniranjem endoskopske tehnike za prikaz gastrointestinalnog trakta s ultrazvučnim prikazom slojeva stijenki šupljih organa i ostalih struktura u neposrednoj blizini.

Instrument koji se koristi u ovoj metodi naziva se ehoendoskop, a razlikujemo radijalni i linearni. Obje vrste endoskopa na vrhu imaju ultrazvučnu sondu prekrivenu balonom, koji napunjen vodom daje bolji ultrazvučni prikaz. Omogućujući prikaz neoplazmi jednjaka, želudca i submukoznih promjena do 360 stupnjeva, sonda radijalnog ehoendoskopa okomita je na os endoskopskog instrumenta, dok je sonda linearnog paralelna s njim i pomoću tanke igle omogućuje izvođenje punkcije na ciljanom mjestu. Za točno određivanje sloja stijenke organa u kojem se nalazi žarište, dopušteno je ukapati tekućinu u lumen radi lakše vizualizacije submukozne promjene. Uz dopler koji je sastavni dio ehoendoskopa, naprednijim instrumentima moguće je učiniti elastografiju, odnosno izmjeriti čvrstoću tkiva ili primijeniti kontrast radi procjene vaskularizacije patoloških promjena. (25)



© MAYO FOUNDATION FOR MEDICAL EDUCATION AND RESEARCH. ALL RIGHTS RESERVED.

**Slika 14. Endoskopski ultrazvuk**

(Izvor: <https://www.mayoclinic.org/tests-procedures/endoscopic-ultrasound/about/pac-20385171>)

### 10.1 Indikacije za dijagnostički endoskopski ultrazvuk

- evaluacija submukoznih promjena
- određivanje stadija tumora (eng. staging)
- pankreatobilijarne bolesti (25)

Endosonografija s 85% pouzdanosti glasi za najpouzdaniju metodu u procjeni uznapređovalosti malignih bolesti gastrointestinalnog trakta. Služeći se TNM klasifikacijom moguće je pouzdano otkriti dubinu tumorske invazije (T), prisutnost metastaza u regionalnim limfnim čvorovima (N) i prisutnost metastaza u udaljenim tkivima. (M) (25)

### 10.2 Terapijski endoskopski ultrazvuk

U posljednjem desetljeću zahvaljujući tehnici endoskopskog ultrazvuka ostvaren je niz terapijskih postupaka. Neki od njih već se rutinski koriste u praksi, dok su neki još uvijek na eksperimentalnoj razini. Endosonografskom metodom moguće je izvršiti drenaže, kako apscesa tako i pseudocista na različitim lokacijama uz manje komplikacija i morbiditeta u odnosu na druge metode drenaže. U bolesnika s bilijarnom opstrukcijom moguće je transgastrično ili transduodenalno postavljanje drena, a kod onih s kroničnim pankreatitisom rješenje je pankreatikogastrostomija s ciljem drenaže gastričnog soka i redukcije boli. (25)

## **11 ULOGA MEDICINSKE SESTRE / TEHNIČARA U ENDOSKOPIJI**

Kad je u pitanju endoskopska pretraga, medicinska sestra / tehničar ima dvije glavne uloge:

- asistiranje endoskopičaru tijekom zahvata
- specijalizirana njega pacijenta prije, tijekom i nakon zahvata (26)

### **11.1 Postupci medicinske sestre / tehničara prije zahvata**

Medicinska sestra / tehničar prije zahvata zadužen/a je za:

- prikupljanje potrebne dokumentacije
- kompletnu psihičku i fizičku pripremu pacijenta
- pripremu sale sa svim potrebnim uređajima i opremom (1)

#### **11.1.1 Informirani pristanak**

U prošlosti su liječnici imali potpuno pravo odlučivati o liječenju pacijenta. Međutim, 80-ih godina prošlog stoljeća javlja se ideja o autonomnosti kao o pravu pacijenta da sam odluči želi li se podvrgnuti dijagnostičkom ili terapijskom postupku. Tako je nastao informirani pristanak, pismeni dokaz pristanka na određeni zahvat koji pacijentu osigurava kliničke, pravne i etičke norme regulirane Zakonom o zaštiti prava bolesnika, Zakonom o zaštiti osoba s duševnim smetnjama te Zakonom o kaznenom postupku. (1)

Informirani pristanak šalje liječnik gastroenterolog, potpisuje pacijent, a medicinska sestra / tehničar pohranjuje uz svu ostalu prikupljenu medicinsku dokumentaciju potrebnu za izvođenje zahvata. Ako je u postupak uključena anestezija, medicinska sestra / tehničar

provjerava je li obavljen anesteziološki pregled i ukoliko se radi o izvanbolničkom pacijentu dužan/na je provjeriti ima li pacijent pratnju i siguran prijevoz. Ukoliko je pacijent dijete mlađe od 18 godina, pismeni pristanak potpisuje roditelj, zakonski skrbnik ili zastupnik. (1)

Iako se sadržaj informiranog pristanka razlikuje ovisno o vrsti pretrage preporučljivo je da pacijentu otkriva sljedeće elemente:

- medicinsku dijagnozu
- naziv postupka
- svrhu i nužnost postupka
- proceduralne korake
- očekivanu korist i ishod
- potrebne mjere opreza prije i poslije zahvata
- potencijalne rizike i moguće komplikacije
- razumne alternativne postupke
- prognozu i ishod ako se postupak ne izvede
- datum, vrijeme, ime i potpis liječnika i pacijenta (27)

### **11.1.2 Psihička priprema pacijenta**

S obzirom da je anksioznost jedan od glavnih problema s kojim se pacijenti suočavaju prije podvrgavanja invazivnim zahvatima, jako je važno provesti učinkovitu psihološku pripremu. Razlog pojave anksioznosti može biti nedostatak informacija o samom postupku ili strah od boli uslijed izvođenja. Negativna percepcija o endoskopskim metodama isto tako može dovesti do izbjegavanja postupka što je posljedično loše po zdravlje pacijenta.

Visoka razina anksioznosti osim što može uzrokovati bolno, otežano i nepotpuno izvođenje zahvata, također zahtijeva i povećanu potrošnju sedativa što sa sobom nosi određene komplikacije. Iako su lijekovi poput benzodiazepina, inhibitora ponovne pohrane serotonina i tricikličkih antidepresiva učinkoviti u smanjenju anksioznosti, postoji rizik od njihovih štetnih učinaka te je potrebno kontinuirano promatrati stanje pacijenta.

Učinkovita psihološka priprema smanjuje potrošnju sedativa, strah prije i nakon zahvata kao i vrijeme hospitalizacije. S pacijentom je potrebno razgovarati na njemu razumljiv način, objasniti mu zahvat, njegovu svrhu, način izvođenja, vrijeme trajanja te isticati sve one pozitivne aspekte njegova provođenja. Važno je dopustiti postavljanje pitanja te poticati na verbalizaciju emocija. Potrebno ga je naučiti pravilnom ponašanju za vrijeme izvođenja

pretrage što uključuje vježbe disanja, gutanja (ukoliko je riječ o gornjoj endoskopiji), tehnike distrakcije i sve ostale metode koje će mu olakšati podnošenje zahvata. (28)

### 11.1.3 Fizička priprema

S obzirom da endoskopija u gastroenterologiji znači pristup probavnoj cijevi, nužno je pridržavati se određenih pravila kod pripreme kako bi se zahvat izveo bez komplikacija. Pacijentu je zabranjeno konzumirati tekućinu i hranu 6 sati prije postupka. Ukoliko se radi o hitnom stanju poput krvarenja koje ugrožava pacijentov život navedeno nije moguće provesti te se tada endoskopskom zahvatu pristupa s povećanom oprežnošću.

Pretraga poput kolonoskopije podrazumijeva pristup debelom crijevu, stoga je nužna kvalitetna priprema istog. Moguće ga je očistiti peroralnim uzimanjem sredstava za čišćenje, rektalnom primjenom klizme ili kombinacijom. Od sredstava za čišćenje dominiraju elektrolitne otopine sa polietilen – glikolom, natrijevim fosfatom ili magnezijem. Laksative propisuju liječnici, a pacijenti ih koriste uz konzumaciju kašaste, lako probavljive hrane tri dana prije postupka. Dan pred zahvat dopuštena im je samo tekuća dijeta u vidu bistre juhe, sokova, vode i čaja. Medicinska sestra mora pratiti uzima li pacijent dovoljno tekućine kako bi se prevenirala dehidracija, a kod pacijenata s bubrežnim i srčanim bolestima liječnik je taj koji određuje količinu tekućine. Sestra također prikuplja podatke o izgledu i boji posljednje stolice kao i sve druge značajne informacije za izvođenje endoskopske pretrage.

Ukoliko pacijent ima propisanu kroničnu terapiju poput lijekova za liječenje epilepsije, hipertireoze, plućne bolesti ili hipertenzije dopušteno mu je uz malo vode popiti terapiju dva sata prije postupka. Međutim, ako se radi o spreju za astmu, moguće ga je inhalirati neposredno prije izvođenja zahvata. Poseban oprez zahtijevaju pacijenti liječeni od diabetesa mellitusa jer zbog povećanog rizika od hipoglikemije inzulin ne smiju injicirati prije zahvata već u dogovoru sa svojim gastroenterologom isti primjenjuju nakon. Također, rizični pacijenti su i hematološki bolesnici kojima je potrebno pratiti faktore zgrušavanja zbog rizika od krvarenja. (1)

Intervencije medicinske sestre prije izvođenja endoskopskog zahvata: (1)

- provjeriti dokumentaciju
- razgovarati s pacijentom s ciljem procjene njegovog psihičkog stanja
- provjeriti vrijeme zadnje konzumacije hrane i tekućine
- provjeriti terapiju i vrijeme zadnjeg uzimanja
- provjeriti sluh i razumljivost primljenih informacija



- provjeriti usnu šupljinu i izvaditi zubnu protezu ukoliko postoji
- provjeriti postojanje srčane valvule i vrijeme primjene profilaktičke antibiotske terapije
- provjeriti pokretljivost radi organizacije oko postavljanja u pravilan položaj
- prenijeti prikupljene informacije liječniku gastroenterologu

#### **11.1.4 Priprema sale i endoskopskog pribora**

Kao i u svakoj medicinskoj proceduri, i u endoskopiji medicinska sestra priprema salu i sav potreban pribor koji će liječnik koristiti i brine se da bude na dohvat ruke tijekom izvođenja postupka. U sali namješta stol tako što ga pokriva plahtom ili kompresom koja se mijenja nakon svakog zahvata te stavlja jastučić koji pacijentu omogućava pravilan položaj glave.

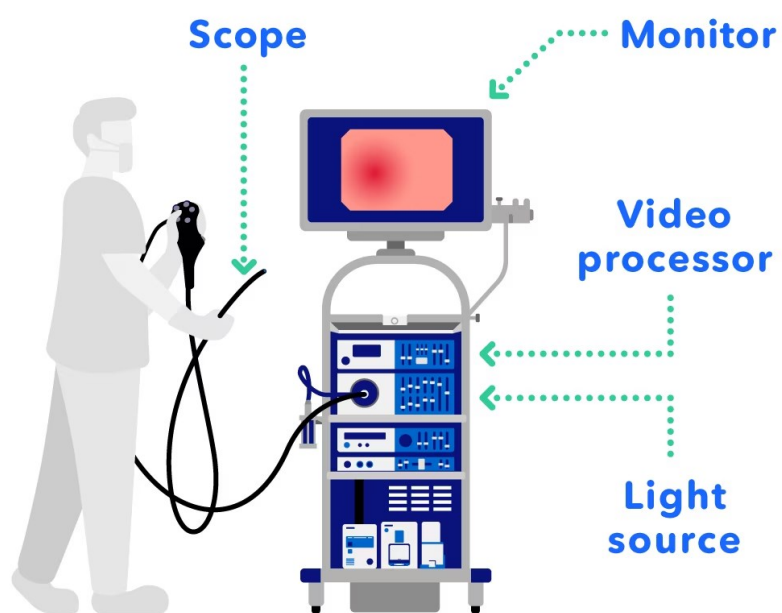
Priprema endoskopa podrazumijeva provjeru njegove ispravnosti i svih mogućih priključaka. Potrebno ga je spojiti s izvorom svjetla, monitorom, procesorom, i aspiracijskom pumpom. Na samoj glavi endoskopa postoje dva čepa, plavi i crveni. Pritisak na plavi omogućava ispitivanje protoka zraka i vode kroz endoskop, dok crveni služi za ispitivanje aspiracije. Medicinska sestra provodi i tzv. „test vodopropusnosti“ na dva moguća načina: ručno uporabom testera koji se spaja s endoskopom i izvorom svjetla ili strojno spajanjem endoskopa i odgovarajućih adaptera u stroju za dezinfekciju. Ovaj test pokazuje ukoliko je endoskop oštećen, odnosno radna cijev probušena, te ga je potrebno provoditi prije i nakon svakog postupka. Sljedeći korak je provjera spoja boce, endoskopa i aspiracijske pumpe kojom se skuplja sadržaj iz gornjeg dijela probavnog trakta. Nakon toga slijedi spajanje boce koja sadržava zrak za upuhivanje i sterilnu vodu za pranje mjesta pregleda. Opisani način provjere endoskopa i njegovo spajanje s endoskopskim stupom provodi se uvijek na isti način, bez obzira na vrstu zahvata.

Općenito, svaka endoskopska pretraga koristi različit pribor pa će u skladu s tim i priprema pribora ovisiti o vrsti metode koja je odabrana. Medicinska sestra / tehničar odgovorna je i osigurati opremu za pohranu uzoraka koja također ovisi o vrsti endoskopske procedure. (1)



*Slika 15. Gastrointestinalni endoskopski stup*

(Izvor: <https://halomedicals.com/product/gastrointestinal-endoscopy-stack/>)



### ***Slika 16. Dijelovi endoskopskog stupa***

(Izvor: <https://www.olympus-global.com/csr/social/learning-about-science-and-the-future/kids-class/endoscope/>)

#### **11.2 Postupci medicinske sestre / tehničara tijekom zahvata**

- dogovoriti s pacijentom znak koji će upotrijebiti ukoliko ne može više podnijeti zahvat
- postaviti pacijenta u pravilan položaj
  - EGD - lijevi bok, glava u sagitalnoj ravnini blago pomaknuta unaprijed i dolje prema ležaju
  - kolonoskopija – lijevi bok, noge lagano savinute prema bradi
  - ERCP – lijevi bok
  - EUZ – lijevi bok
- postaviti usnik u usta pacijenta i pridržavati ga kako bi se preveniralo oštećenje endoskopa (EGD, ERCP, EUZ)
- za kolonoskopiju nanijeti lubrikant liječniku na rukavicu prije digitorektalnog pregleda te nanijeti lubrikant ili sredstvo koje ima anestetički učinak na distalni dio kolonoskopa
- pridržavati endoskop i izvršavati radnje po nalogu liječnika
- biti u stalnoj komunikaciji s gastroenterologom i asistirati prema unaprijed dogovorenom redoslijedu
- promatrati boju kože, crvenilo, disanje, razinu svijesti, udobnost i moguće reakcije poput boli i povraćanja (ukoliko se pretraga obavlja u anesteziji tada promatranje obavlja anesteziološki tim)
- pružati pacijentu podršku tijekom cijelog zahvata (1)

#### **11.3 Postupci medicinske sestre / tehničara nakon zahvata**

- prema uputi liječnika zakazati pacijentu termin ponovnog pregleda
- proslijediti pacijentu dokumentaciju i osobne stvari
- nakon zahvata pod anestezijom pratiti stanje pacijenta u sobi za razbuđivanje (vitalne znakove, boju kože, stanje svijesti, reakcije na zahvat)

- osigurati pravilnu dezinfekciju sale i endoskopa kao i njegovo skladištenje (1)

### **11.3.1 Prepoznavanje komplikacija nakon zahvata**

Svaka endoskopska procedura nosi rizik od određenih komplikacija. Prijeko je potrebno da medicinska sestra / tehničar na vrijeme prepozna te komplikacije, o njima obavijesti liječnika gastroenterologa te intervenira po njegovu nalogu.

Moguće komplikacije EGD-a:

- trauma zuba
- grlobolja
- infekcija
- krvarenje
- perforacija jednjaka, želuca ili dvanaesnika (29)

Moguće komplikacije kolonoskopije:

- febrilitet
- vrtoglavica
- povraćanje
- jaki bolovi ili grčevi u trbuhu
- tvrd trbuh
- poteškoće s ispuštanjem plinova i defekacijom
- perforacija
- rektalno krvarenje (30)

Moguće komplikacije enteroskopije:

- nelagoda u trbuhu
- enteritis
- akutni pankreatitis
- perforacija
- krvarenje (31)

Moguće komplikacije ERCP-a:

- infekcija
- pankreatitis
- perforacija
- krvarenje (23)

Moguće komplikacije endoskopskog ultrazvuka

- infekcija
- pankreatitis
- krvarenje nakon punkcije
- perforacija dvanaesnika (25)

Intervencije medicinske sestre / tehničara u postproceduralnom razdoblju:

- Promatrati i bilježiti vitalne znakove i neurološki status svakih 15 minuta tijekom jednog sata, a zatim svaka 2 sata tijekom 4 sata.
- Mjeriti tjelesnu temperaturu svaka 4 sata tijekom 24 sata.
- Pažljivo promatrati pacijenta radi otkrivanja moguće perforacije crijeva čiji se simptomi poput mučnine i boli u trbuhu te znakovi poput povraćanja, vrućice i zimice moraju odmah prijaviti liječniku.
- Osigurati pacijentu privatnost i objasniti mu da je nadutost normalna posljedica insuflacije tijekom postupka.
- Pratiti rektalno krvarenje. Ukoliko je riječ o polipektomiji, očekuje se minimalno rektalno krvarenje sljedeća dva dana. Međutim, svako abnormalno krvarenje nakon postupka nužno je odmah prijaviti kako bi se što prije interveniralo.
- Uputiti pacijenta da nakon oporavka od sedacije nastavi sa uobičajenom prehranom i aktivnošću ukoliko liječnik nije drukčije ordinirao.
- Poticati na uzimanje veće količine tekućine kako bi se nadoknadila ona izgubljena tijekom pripreme za postupak. (32)

## 12 ZAKLJUČAK

Gastroenterologija kao grana medicina koja se bavi probavnim sustavom koristi endoskopske metode u otkrivanju i liječenju raznih patoloških promjena. Endoskopija se, zahvaljujući napretku tehnologije, uz važnu ulogu u dijagnostici kroz godine uvelike razvila i na terapijskoj razini nudeći razne tehnike liječenja. Sama vrsta postupka i put prolaska endoskopa bira se ovisno o željenom mjestu pregleda. Uz standardne pretrage poput ezofagogastroduodenoskopije (jednjak, želudac, dvanaesnik), enteroskopije (tanko crijevo) i kolonoskopije (debelo crijevo), kombiniranjem s ultrazvukom dobivena je nova pretraga pod nazivom endoskopski ultrazvuk s mogućnošću pregleda okolnih struktura, a ujedno predstavlja i zlatni standard u otkrivanju malignih oboljenja GIT-a. Uz dodatak kontrastnog sredstva endoskopskom postupku omogućen je i kvalitetan prikaz bilijarnih i gušteračnih vodova putem endoskopske retrogradne kolangiopankreatografije (ERCP). Pozitivna strana endoskopskih postupaka leži u pravovremenom dijagnosticiranju i liječenju patoloških promjena GIT-a što su ujedno i preduvjeti za produljenje života oboljelih kao i za poboljšanje njegove kvalitete. Medicinska sestra / tehničar i u ovom segmentu medicinske skrbi ima važnu ulogu, kako u psihičkoj i fizičkoj pripremi pacijenta, tako i u pripremi potrebne dokumentacije, sale, endoskopa i ostalog endoskopskog pribora. Za vrijeme izvođenja postupka, sestra asistira endoskopičaru, a pacijentu pruža podršku. Po završetku procedure dužna je oprati, dezinficirati, sterilizirati te rasporemiti upotrijebljeni pribor. S obzirom da svaka medicinska procedura može za posljedicu imati neku komplikaciju, nužno je da medicinska sestra nakon zahvata prati stanje pacijenta i o svakom odstupanju od normale odmah obavijesti liječnika gastroenterologa.

## LITERATURA:

1. Brljak J. i sur. Zdravstvena njega u gastroenterologiji s endoskopskim metodama. Medicinska naklada. Zagreb. 2013.
2. Van de Graaff K.M. Human Anatomy. McGraw- Hill Publishing company. 2002.
3. Van de Graaff K.M. Rhees R., Palmer S., Human Anatomy and Physiology, Third Edition, McGraw Hill, 2009.
4. Begić L. Dulanović M. Jovanović- Simić N. Osnove disfagija. Univerzitet u Sarajevu. Medicinski fakultet Foča. 2018.
5. Rosandić Pilaš M. Opća i specijalna gastroenterološka endoskopija. Školska knjiga. Zagreb. 2010.,
6. Padovan I. Medicinski leksikon. Leksikografski zavod. Zagreb. 1992.
7. Irene Canto M, Cruz-Correa M, Early D. Gender Difference in Gastrointestinal Endoscopy. In Principles of Gender-Specific Medicine. Vol. 1. Elsevier Inc. 2007. p. 477-489. Dostupno na: <https://www.sciencedirect.com/topics/medicine-and-dentistry/gastrointestinal-endoscopy>
8. Brkić T., Kalauz M., Ostojić R., Nove optičke endoskopske tehnike u ranoj detekciji tumora probavnog trakta. Liječnički vjesnik; glasilo liječničkog Hrvatskog liječničkog zbora, 131. 2009. Dostupno na: <https://lijecnicki-vjesnik.hlz.hr/lijecnicki-vjesnik/nove-opticke-endoskopske-tehnike-u-ranoj-detekciji-tumora-probavnog-trakta/>
9. Liang J, Jiang Y, Abboud Y, Gaddam S. Role of Endoscopy in Management of Upper Gastrointestinal Cancers. Diseases. 2022. Dostupno na: <https://www.ncbi.nlm.nih.gov/pmc/articles/PMC9844461/>
10. Hauser G, Giljača V, Ličina M, Španjol J, Krička O, Vuković Z i sur. Endoskopske dijagnostičke i terapijske metode u onkologiji. Medicina Fluminensis [Internet]. 2015 Dostupno na: <https://hrcak.srce.hr/144069>
11. Jacques J, Legros R, Chaussade S, Sautereau D. Endoscopic haemostasis: an overview of procedures and clinical scenarios. Dig Liver Dis. 2014. Dostupno na: [https://www.dldjournalonline.com/article/S1590-8658\(14\)00366-1/fulltext](https://www.dldjournalonline.com/article/S1590-8658(14)00366-1/fulltext)
12. Nikolić M, Hanževački M, Jurčić P, Budimir I, Ljubičić N. Pristup bolesnicima s krvarenjem iz gastrointestinalnog sustava. Acta medica Croatica [Internet]. 2015. Dostupno na: <https://hrcak.srce.hr/154158>

13. Triantafillidis JK., Merikas E., Nikolakis D., Papalois, AE. Sedation in gastrointestinal endoscopy: current issues. World J Gastroenterol. 2013. Dostupno na: <https://www.ncbi.nlm.nih.gov/pmc/articles/PMC3558570/>
14. Ivančević Ž., Rumboldt Z., Bergovec M., Silobrčić V. MSD – priručnik dijagnostike i terapije. Split. Placebo. 2000. Dostupno na: <http://www.msd-prirucnici.placebo.hr/msd-prirucnik/bolesti-probave/dijagnosticki-i-terapijski-postupci-u-gastroenterologiji/endoskopija>
15. Ahlawat R, Hoilat GJ, Ross AB. Esophagogastroduodenoscopy. 2022 Aug 14. In: StatPearls [Internet]. Treasure Island (FL): StatPearls Publishing; 2023 Jan. Dostupno na: <https://www.ncbi.nlm.nih.gov/books/NBK532268/>
16. Cleveland Clinic. Enteroscopy. 2022. Dostupno na: <https://my.clevelandclinic.org/health/diagnostics/23060-enteroscopy>
17. Moeschler O, Mueller MK. Deep enteroscopy - indications, diagnostic yield and complications. World J Gastroenterol. 2015. Dostupno na: <https://www.ncbi.nlm.nih.gov/pmc/articles/PMC4316081/>
18. Cleveland Clinic. Colonoscopy: Prep & Procedure Details. 2022. Dostupno na: <https://my.clevelandclinic.org/health/diagnostics/4949-colonoscopy>
19. Stauffer CM, Pfeifer C. Colonoscopy. 2023 Feb 8. In: StatPearls [Internet]. Treasure Island (FL): StatPearls Publishing; 2023 Jan–. PMID: 32644700 Dostupno na: <https://www.ncbi.nlm.nih.gov/books/NBK559274/>
20. Ettarh R, editor. Screening for Colorectal Cancer with Colonoscopy [Internet]. InTech; 2015. Dostupno na: <https://www.intechopen.com/chapters/48954>
21. Ivančević Ž., Rumboldt Z., Bergovec M., Silobrčić V. MSD – priručnik dijagnostike i terapije. Split. Placebo. 2000. Dostupno na: <http://www.msd-prirucnici.placebo.hr/msd-prirucnik/bolesti-jetre-i-zuci/pretrage-za-bolesti-jetre-i-zucnih-vodova/slikovne-metode>
22. Kozarek RA. The Past, Present, and Future of Endoscopic Retrograde Cholangiopancreatography. Gastroenterol Hepatol. New York. 2017.21.
23. Hamoudi. W. Textbook of Hepatogastroenterology. Part II: Gastroenterology. Atlas publishing & informative Production S.A.E. 2017. Dostupno na: [https://www.researchgate.net/publication/315830692\\_Endoscopic\\_Retrograde\\_Cholangiopancreatography\\_ERCP\\_Textbook\\_of\\_Hepatogastroenterology\\_Part\\_II\\_Gastroenterology](https://www.researchgate.net/publication/315830692_Endoscopic_Retrograde_Cholangiopancreatography_ERCP_Textbook_of_Hepatogastroenterology_Part_II_Gastroenterology)



24. Walter Bushnell Healthcare Foundation. Endoscopic Retrograde Cholangiopancreatography (ERCP): Indications, Patient Preparation and complications. 2016. Dostupno na: <https://wbhf.walterbushnell.com/publications/gastro-flash/item/88-endoscopic-retrograde-cholangiopancreatography-ercp-indications,-patient-preparation-and-complications>
25. Opačić M. Endoskopski ultrazvuk i njegova uloga u gastroenterološkoj kliničkoj praksi. Medicus [Internet]. 2012. Dostupno na: <https://hrcak.srce.hr/101974>
26. Rouger M. The nurse's role in endoscopic procedures. 2018. Dostupno na: <https://healthcare-in-europe.com/en/news/the-nurse-s-role-in-endoscopic-procedures.html>
27. Kang SH, Hyun JJ. Preparation and patient evaluation for safe gastrointestinal endoscopy. Clin Endosc. 2013. Dostupno na: <https://www.ncbi.nlm.nih.gov/pmc/articles/PMC3678055/>
28. Behrouzian F, Sadrizadeh N, Nematpour S, Seyedian SS, Nassiryan M, Zadeh AJF. The Effect of Psychological Preparation on the Level of Anxiety before Upper Gastrointestinal Endoscopy. J Clin Diagn Res. 2017. Dostupno na: <https://www.ncbi.nlm.nih.gov/pmc/articles/PMC5583850/>
29. Waddingham W, Kamran U, Kumar B, Trudgill NJ, Tsiamoulos ZP, Banks M. Complications of diagnostic upper Gastrointestinal endoscopy: common and rare - recognition, assessment and management. BMJ Open Gastroenterology 2022. Dostupno na: <https://bmjopengastro.bmj.com/content/9/1/e000688>
30. WebMD Editorial Contributors. Colonoscopy Risks. 2022. Dostupno na: <https://www.webmd.com/colorectal-cancer/colonoscopy-risks>
31. Ivano FH., Villela IR, Miranda LF, Nakadomari TS. Analysis Of Double Balloon Enteroscopy: Indications, Findings, Therapeutic And Complications. Arq Bras Cir Dig. 2017. Dostupno na: <https://www.ncbi.nlm.nih.gov/pmc/articles/PMC5543783/>
32. Martin P. Colonoscopy. Nurseslabs. 2023. Dostupno na: <https://nurseslabs.com/colonoscopy/>