

Anatomija bubrega i kirurško liječenje raka bubrega

Ljubičić, Iva

Undergraduate thesis / Završni rad

2020

Degree Grantor / Ustanova koja je dodijelila akademski / stručni stupanj: **University of Zadar / Sveučilište u Zadru**

Permanent link / Trajna poveznica: <https://um.nsk.hr/um:nbn:hr:162:327155>

Rights / Prava: [In copyright](#)/[Zaštićeno autorskim pravom.](#)

Download date / Datum preuzimanja: **2024-11-20**



Sveučilište u Zadru
Universitas Studiorum
Jadertina | 1396 | 2002 |

Repository / Repozitorij:

[University of Zadar Institutional Repository](#)



zir.nsk.hr



DIGITALNI AKADEMSKI ARHIVI I REPOZITORIJI

Sveučilište u Zadru

Odjel za zdravstvene studije
Preddiplomski sveučilišni studij Sestrinstva



Iva Ljubičić

**Anatomija bubrega i kirurško liječenje raka
bubrega**

Završni rad

Zadar, 2020.

Sveučilište u Zadru
Odjel za zdravstvene studije
Preddiplomski sveučilišni studij Sestrinstva

Anatomija bubrega i kirurško liječenje raka bubrega

Završni rad

Student/ica:

Iva Ljubičić

Mentor/ica:

Doc. Dr. Sc. Tomislav Sorić dr. med.

Zadar, 2020.



Izjava o akademskoj čestitosti

Ja, **Iva Ljubičić**, ovime izjavljujem da je moj **završni** rad pod naslovom **Anatomija bubrega i kirurško liječenje raka bubrega** rezultat mojega vlastitog rada, da se temelji na mojim istraživanjima te da se oslanja na izvore i radove navedene u bilješkama i popisu literature. Ni jedan dio mojega rada nije napisan na nedopušten način, odnosno nije prepisan iz necitiranih radova i ne krši bilo čija autorska prava.

Izjavljujem da ni jedan dio ovoga rada nije iskorišten u kojem drugom radu pri bilo kojoj drugoj visokoškolskoj, znanstvenoj, obrazovnoj ili inoj ustanovi.

Sadržaj mojega rada u potpunosti odgovara sadržaju obranjenoga i nakon obrane uređenoga rada.

Zadar, 28. listopada 2020.

SAŽETAK

Bubreg je parni organ crvenkastosmeđe boje, prosječne duljine 10 cm, širine 5 cm i debljine 3 cm. Leži retroperitonealno u visini između dvanaestog prsnog i trećeg lumbalnog kralješka. Desni je niže pozicioniran radi anatomskog položaja jetre, dok lijevi leži bliže središnjoj liniji. Bubrezi se pomiču s pokretima ošita pri disanju. Na njemu leže nadbubrežne žlijezde (1).

Na bubregu se nalaze dva ruba, lateralni koji je konveksan, a medijalni konveksan blizu krajeva i konkavan u sredini. U sredini se otvara okomita pukotina, hilum renale, omeđena bubrežnim tkivom. Pukotina se zatvara u bubrežni sinus (*lat. sinus renalis*) kroz koji prolaze krvne žile i bubrežna zdjelica koja skuplja mokraću iz bubrega. Obavijen je vezivnom čahurom, okolo koje se nalazi sloj masnog tkiva.

Rak bubrega se dijeli na rak bubrežnih stanica, rak tranzicijskih stanica, nefroblastom, tumore sabirnih kanala, renalni sarkom i bubrežni medularni rak. Najveća incidencija bubrežnih tumora je u sjevernoj i istočnoj Europi, sjevernoj Americi i Australiji. Najčešće se dijagnosticira kod muškaraca starijih od 60 godina, nešto rjeđe kod muškaraca mlađih od 40 godina. Rizični faktori koji dovode do nastanka raka bubrega su pušenje, pretilost, hipertenzija, genetska predispozicija i izloženost trikloroetilenu. Simptomi karcinoma bubrega su krv u urinu, bol i osjećaj pritiska na bočnoj strani leđa, izbočina na boku ili leđima, otekline zglobova i nogu, hipertenzija, anemija, slabost, umor, gubitak apetita i gubitak težine. Kirurško liječenje se dijeli na radikalnu nefrektomiju i djelomičnu nefrektomiju. Kao zlatni standard u liječenju raka bubrega uzima se laparaskopska i otvorena nefrektomija. Ove dvije metode nose razlike u duljini oporavka, razini boli, postoperativnim komplikacijama i gubitku krvi koje značajno variraju ovisno o veličini tumora koji se planira operativno odstraniti. Zadatak medicinske sestre je pružiti optimalne uvjete i zdravstvenu skrb za pacijenta prije, tijekom i nakon operacije tumora. Dodatna edukacija predstavlja važan faktor u unaprjeđivanju zdravstvene njege nad ovom skupinom pacijenata. (1)“

Ključne riječi: bubreg, rak bubrega, karcinom bubrega, kirurško liječenje, nefrektomija,

SUMMARY

KIDNEY ANATOMY AND SURGICAL TREATMENT OF KIDNEY CANCER

The kidneys is a reddish- brown paired organ, with average length of 10 cm, a width of 5 cm, and 3 cm thick. It lies retroperitoneally at a height between the twelfth thoracic and the third of lumbar spine. The right is positioned lower due to the anatomical position of liver, while the left lies closer to the center line. Kidneys move with the movements of the diaphragm when breathing. The kidneys move together with the diaphragm as the patient takes a deep breath. Adrenal glands are situated above it. The kidney has two borders, the lateral and the medial one. The lateral border of the kidney, (lat. *margo lateralis*), is convex, while the medial one, (lat. *margo medialis*), is concave close to the edges and convex in the middle. In the middle, there is a deep vertical slit called renal hilum (lat. *hilum renale*) in the medial border which is encapsulated by kidney tissue. The slit expands into the central cavity (lat. *sinus renalis*) containing blood vessels and the renal pelvis (lat. *pelvis renalis*) that collects urine from the kidneys. The kidney is encapsulated by the connective tissue (lat. renal fascia), surrounded by a layer of adipose tissue. There are several kidney cancer (renal carcinoma) types, which are the following: renal cell cancer, transitional cell cancer, nephroblastoma (Wilms' tumor), collecting duct RCC, renal sarcoma and the renal medullary cancer. The incidence of kidney cancer is high in northern and eastern Europe, northern America and Australia. It is mostly diagnosed in men over 60, with a somewhat lower incidence rate in men under 40. Risk factors which are a common cause of kidney cancer are the following: smoking, obesity, high blood pressure (hypertension), genetics and exposure to trichloroethylene (TCE). The symptoms of kidney cancer are: hematuria, pains and feelings of pressure, protrusions on one side of the back, swellings of joints and legs, high blood pressure, iron deficiency, feeling weak and tired, weight loss and loss of appetite. Surgical treatment is divided into two categories, such as: the radical nephrectomy and the partial nephrectomy. The gold standard in the kidney cancer treatment are the laparoscopic and the open radical nephrectomy. The aforementioned methods differ in the duration of the postoperative recovery, pain

severity, postoperative complications and blood loss that variate significantly depend on the sizes of tumor which should be surgically removed. The nurse duty is provide optimal conditions for the patient's recovery and an appropriate health care before, through and after surgical treatment of the kidney cancer. Additional education represents a key factor in improving health care for the aforementioned patient group.

Key words: kidney, renal cancer, surgical treatment, nephrectomy, nursing care

SADRŽAJ

1. Uvod.....	1
2. Anatomija bubrega.....	2
3. Fiziologija bubrega.....	5
4. Rak bubrega.....	7
4.1. Epidemiologija.....	7
4.2. Etiologija i rizični faktori za rak bubrega.....	7
4.3. Klinička slika.....	10
4.4. Dijagnostika.....	10
4.5. Liječenje.....	11
4.5.1. Liječenje lokalno uzanpredovalog raka bubrega.....	12
5. Kirurško liječenje raka bubrega.....	14
5.1. Radikalna nefrektomija.....	14
5.2. Parcijalna nefrektomija.....	15
6. Uloga medicinske sestre.....	17
6.1. Osobitosti zdravstvene njege kod bolesnika nakon radikalne nefrektomija.....	18
7. Zaključak.....	20
8. Literatura.....	21

1. Uvod

Bubreg je parni organ koji pripada urinarnom i hematopoeznom sustavu. Bubrezi se nalaze retroperitonealno, između dvanasetog prsnog i trećeg lumbalnog kralješka. Desni bubreg poradi jetre u desnom hipohondriju nalazi se niže, a lijevi bubreg koji je više dugačak i uzak u odnosu na desni, nalazi se bliže srednjoj liniji. Na njima leže nadbubrežne žlijezde. Bubreg je obavijen vezivnim ovojnica, te se oko njih nalaze slojevi masnoga tkiva. Njegova primarna uloga je filtracija plazme i otklanjanje nepoželjnih tvari, te reguliranje količina tekućina u tijelu i njezina kakvoća. Osnovne strukturne i funkcionalne jedinice bubrega nazivaju se nefroni, a svaki se bubreg sastoji od više od milijun, pa čak i do 4 milijuna nefrona. Rak bubrežnih stanica (RCC) zloćudni je tumor koji potječe od epitelnih stanica bubrežnih tubula i čini oko 90% svih malignih neoplazmi bubrega. Pojavljuje se najčešće od četrdesete do sedamdesete godine života. Učestalost bolesti nešto je veća kod muškog spola, nego kod ženskog, u omjerima 3:2.

U Sjedinjenim Američkim Državama 2019. godine dijagnosticirano je oko 75.000 novih oboljenja od raka bubrega, a predviđa se da će u 2020. godini broj novooboljelih biti 73.750, a smrtnih slučajeva 14.830. Potpuna etiologija nastanka ove bolesti nije do kraja razjašnjena, ali neki od rizičnih faktora su poznati: „pretilost, hipertenzija, analgetici, diuretici, estrogenska hormonska terapija, prehrana s puno proteina i masti, alkohol, kava, azbest, cistična bolest bubrega, izlaganje ionizirajućem zračenju i kronične infekcije urotrakta.“ Simptomi ove bolesti su hematurija, gubitak na težini, vrućica, policitemija, hiperkalcijemija. Dijagnoza se postavlja na temelju anamneze (osobne i obiteljske) te uporabom slikovne dijagnostike (CT, MR, UZV). Liječenje ovisi o tome dali je bolest lokalizirana ili uznapredovala. Zlatni standard za liječenja raka bubrega je radikalna nefrektomija.

2. Anatomija bubrega

„Bubreg je parni organ koji pripada urinarnom i hematopoeznom sustavu (2). Ima oblik zrna graha, crvenkastosmeđe je boje, duljine 10 cm, širine 5 cm i debljine 3 cm. Bubrezi su smješteni retroperitonealno, između 12. prsnog i 3. slabinskog kralješka. Desni je uvijek nešto niže položen zbog jetre u desnom hipohodriju, a lijevi bubreg je nešto duži i uži, i leži bliže središnjoj liniji (1). Gornji je pol bubrega širok, okruglast i bliže središnjoj liniji. Na njemu leže nadbubrežne žlijezde. Donji je pol bubrega nešto tanji i manji. Bubreg ima dva ruba, lateralni i medijalni. Lateralni je rub bubrega konveksan. Medijalni je rub konveksan blizu krajeva i konkavan u sredini. Na medijalnoj je strani svakog bubrega uleknuto područje koje se zove hilus (Slika 1).

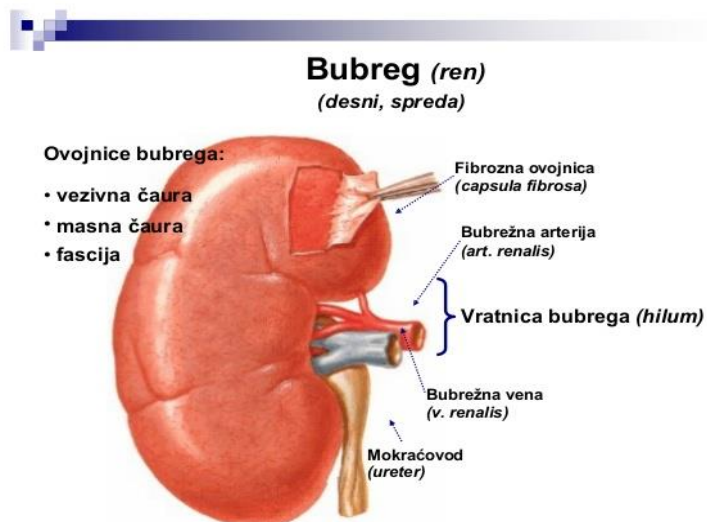
Kroz hilus prolaze bubrežna arterija, bubrežna vena, limfne žile, živci i mokraćovod (2). Najpovršnije se nalazi bubrežna vena, ispod nje bubrežna arterija, a najdublje bubrežni pijelon. U bubrežnom hilusu segmentne arterije prelaze u unutarbubrežne arterije, koje se dijele na međurežanjske ili interlobarne arterije (Slika 1). Interlobarna se arterija dijeli u dvije lučne arterije, a one dalje daju veći broj kortikalnih zrakastih arterija. Te zrakaste arterije daju ogranke koje ulaze u glomerularno tijelo. Aferentna arteriola rasipa se u glomerulu u kapilare i izlazi kao eferentna arteriola. Iz nastale kapilarne mreže nastaju vene koje prate odgovarajuće arterije. Bubrežna zdjelica ili pelvis, skuplja mokraću iz bubrega. U zdjelicu se otvaraju bubrežne papile. Ima ih obično sedam do osam, a na njihovim se vrhovima otvaraju otvori izvodnih kanalića bubrega u ljevokasta proširenja nakapnice koja se nazivaju bubrežnim vrčevima. Bubrežni vrčevi stapaju u dva ili tri veća bubrežna vrča, koji se nastavljaju u bubrežnu zdjelicu (1). Bubreg je obavijen vezivnom ovojnicom, a oko te ovojnice nalazi se sloj masnog tkiva ili kapsula adipoza. Masna ovojnica obavija bubreg i nadbubrežnu žlijezdu. Masnu kapsulu obavija bubrežna ovojnica, koja nastaje tako što subperitonealno vezivno tkivo, došavši do lateralnog ruba bubrega, odeblja i podijeli se na dva lista koji potpuno obuhvate bubreg i nadbubrežnu žlijezdu. Na medijalnom se rubu bubrega ta dva lista opet spoje i razidu u okolno vezivno tkivo. Na taj način

bubrežna ovojnica stvara potpuno zatvorenu vreću u kojoj se nalazi bubreg i nadbubrežna žlijezda“ (1).

S prednje strane bubreg je pored svojih ovojnica obavijen peritoneumom, dok je sa stražnje strane između bubrežne i slabinske vezivne ovojnice nalazi nakupina masnog tkiva nazvana pararenalna mast. Bubreg se može izvaditi bez ozljede nadbubrežne žlijezde jer ih razdvaja ovojnica i masno tkivo. „Topografski se odnosi prednje strane bubrega razlikuju na lijevoj i desnoj strani. Vrh desnog i lijevog bubrega pokrivaju nadbubrežne žlijezde. Veliko područje ispod toga, gotovo tri četvrtine ukupne površine, pokriva jetra. Na jetri se u tome području nalazi bubrežno udubljenje. Između bubrega i jetre nalazi se subhepatični prostor. Stražnja strana bubrega leži na četvrtastom leđnom mišiću (lat. *quadratus lumborum*), a medijalno dodiruje bočno slabinski mišić (lat. *psoas major*), poprečni trbušni mišić (lat. *transversus abdominis*), i ošit. Hilus desnog bubrega pokriva silazni dio dvanaesnika, dok donji lateralni dio pokriva desni zavoj debelog crijeva. Prednju stranu lijevog bubrega s gornjeg medialnog dijela pokriva želudac, gornji lateralni dio pokriva slezena, hilus se nalazi iza repa gušterače, donji lateralni dio iza lijevog zavoja debelog crijeva, a gornji medijalni dio iza taštog crijeva (lat. *Jejunum*)“ (1) (Slika 2). Na frontalnom presjeku bubrega razlikujemo svijetlosmeđu bubrežnu koru, te srž koja je podijeljena u 8-18 sivkastih isprganih piramida. Vrhovi piramida okrenuti su prema bubrežnom sinusu, na kojima se nalaze mnogobrojni mali otvori u kojima se otvaraju izvodni bubrežni kanalići a baze prema bubrežnoj kori (1).

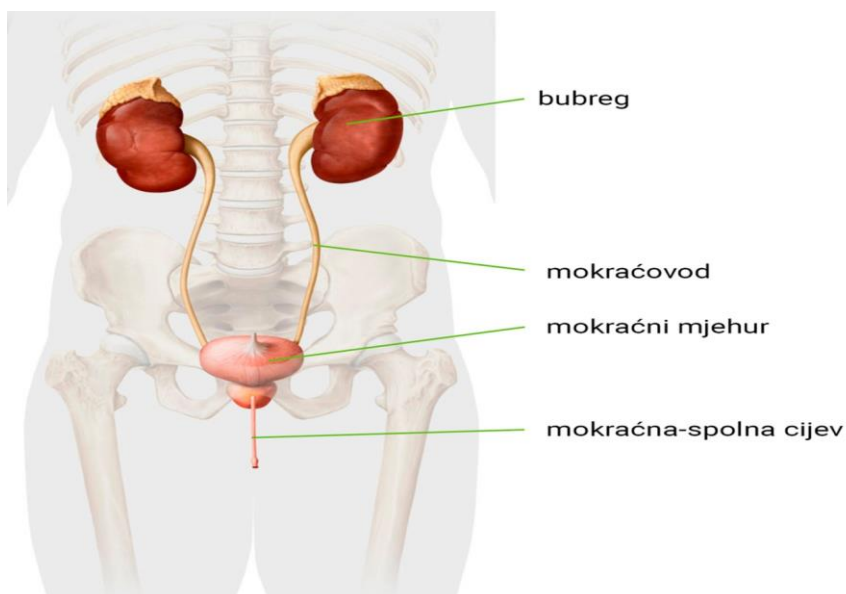
Nefron predstavlja morfološku i funkcionalnu jedinicu bubrega. Krvna opskrba je složena te je povezana sa složenom građom i funkcijom bubrega. „Pri ulasku u hilus bubrežna se arterija dijeli na prednju i stražnju granu, koje pak daju segmentne arterije. Prednja bubrežna grana daje četiri segmentne arterije, a stražnja grana daje samo jednu (1). U bubrežnom hilusu segmentne arterije prelaze u unutarbubrežne arterije, koje se dijele na međurežanjske ili interlobarne arterije. Interlobarna se arterija dijeli u dvije lučne arterije, a one dalje daju veći broj kortikalnih zrakastih arterija. Dok zrakaste arterije daju ogranke koje ulaze u glomerularno tijelo. Aferentna arteriola rasipa se u glomerulu u kapilare i izlazi kao eferentna arteriola. Iz nastale kapilarne mreže nastaju vene koje prate odgovarajuće arterije (1). Limfna i živčana opskrba bubrega opisuju se zajedno jer su funkcionalno povezane. Bubrežne limfne žile prate renalnu venu i

ulijevaju se u lumbalne limfne čvorove, i to najčešće u lateralne aortalne čvorove (1).
Autonomna inervacija bubrega dolazi iz celijačnog plexusa“.



Slika 1 Anatomija bubrega, preuzeto sa Internet stranice:

(<https://www.google.com/url?sa=i&url=https%3A%2F%2Fwww.slideshare.net%2FSaracdr%2Furinarni&psig=AOvVaw3Oi4WvVgdKCVeUQEG57yRL&ust=1603729631066000&source=images&cd=vfe&ved=0CAkQjhxqFwoTCOD7yMmU0OwCFQAAAAAdA>)



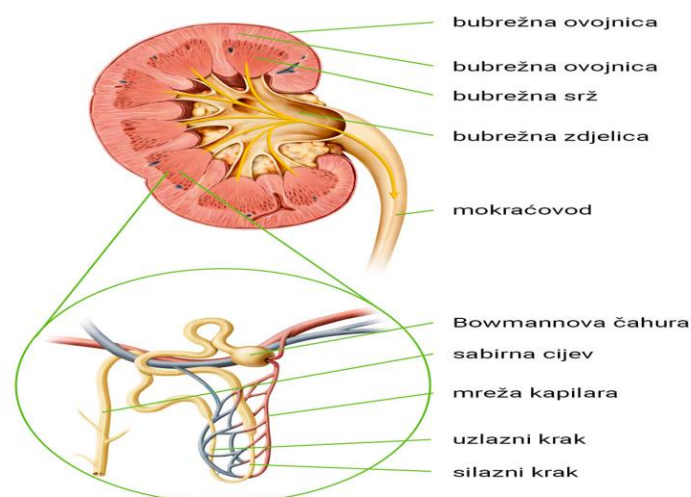
Slika 2. Topografski smještaj bubrega (https://www.google.com/url?sa=i&url=https%3A%2F%2Fedutorij.e-skole.hr%2Fshare%2Fproxy%2Falfresco-noauth%2Fedutorij%2Fapi%2Fproxy-guest%2F00f17df0-fa4f-495a-98f5-1270a12f96d2%2Fbiologija-8%2Fm07%2Fkazalo-multimedije%2Findex.html&psig=AOvVaw0RLV6G-M_fPRHYd)

3. Fiziologija bubrega

„Bubrezi su organi od iznimne važnosti čija je primarna uloga filtriranje plazme i uklanjanje štetnih tvari, te regulacija količine tekućine u organizmu i njezine kakvoće.. Ono što metabolizmom nastane kao produkt metaboličkih ostataka u tijelu, izlučuje se putem njih. Oni su odgovorni za pravilan omjer vode i elektrolita odnosno reguliraju osmolarnost i koncentraciju elektrolita u tjelesnim tekućinama, reguliraju arterijski tlak i acidobazni status. U bubrezima se stvara eritropoetin, hormon koji potiče stvaranje eritrocita, također i aktivni oblik vitamina D koji je bitan za homeostazu kalcija i fosfata. Osnovna strukturna i funkcionalna jedinica bubrega naziva se nefron, a svaki se bubreg sastoji od više od milijun, pa čak i do 4 milijuna nefrona. Nefron se sastoji od glomerula, odnosno spleta kapilara i tubula, a to su bubrežni kanalići.“ Krv ulazi u glomerul. Mokraća se stvara procesom glomerulske filtracije te tubulske filtracije i sekrecije (2). Nefron je stoga temeljna građevna jedinica bubrega. (Slika). Sastoji se od Malphigijevog tjelešca i bubrežnog kanalića. U bubrežnom tjelešcu se krv filtrira, a u kanaliću se sakuplja mokraća i provodi selektivna resorpcija tvari. Tjelešce se sastoji od glomerula i glomerulalne ovojnice, nazvane i Bowmanovom ovojnicom. Bubrežni kanalići sastoje se od proksimalnog i distalnog zavijenog kanalića te nefronske petlje koja se naziva i Henleovom petljom (1). Bubrežni kanalići utječu u sabirni kanalić. On ima funkciju odvodnje mokraće u vrh bubrežnih piramida te dalje u male bubrežne vrčeve (lat. *calices renales minores*) i velike bubrežne vrčeve (lat. *calices renales maiores*). Mokraća se dalje ulijeva u bubrežnu zdjelicu (lat. *pelvis renale*), a zatim u mokraćovod (lat. *ureter*) (1). Bubrezi se opskrbljuju krvlju putem bubrežne arterije (lat. *arteria renalis*) u trbušnoj šupljini te limfom. Bubrežna je arterija parna krvna žila koja se sastoji od prednje grane (lat. *ramus anterior*) i stražnje (lat. *ramus posterior*).

„U hilusu se nalaze unutarbubrežne međurežanjske arterije (lat. *arteriae interlobares*) koje opskrbljuju bubreg krvlju. One se na bazi bubrežne piramide granaju na lučne arterije (lat. *arteriae arcuatae*) i zrakaste arterije (lat. *arteriae radiatae*). Dovodna, odnosno aferentna arteriola (lat. *arteriola glomerularis afferens*) ulazi u bubrežno

tjelešce, t.j. u njegov žilni pol te odlazi u kapilarnu mrežu glomerula, gdje izlazi kao odvodna, odnosno eferentna arteriola (lat. *arteriola glomerularis efferens*).“ Iz nje izlazi peritubularna mreža kapilara iz koje, pak, izlazi venski sustav koji se spaja i utječe u glavnu bubrežnu venu (lat. *vena renalis*) (1). „U središtu glomerula nalazi se izvanstanični matriks te stanice koje čine mezangij. Mezangijske stanice reguliraju glomerularni protok. Izvan glomerula smještene su ekstraglomerularne mezangijske stanice. One su dio jukstaglomerularnog aparata (JGA) koji regulira funkciju nefrona, a čine ga: aferentna i eferentna arteriola, ekstraglomerulske mezangijske stanice i stanice u distalnom nefronu (lat. *macula densa*)“ (2). Stanice jukstaglomerularnog aparata imaju funkciju sekrecije renina i regulacije krvotoka unutar glomerula (bubrežnog tjelešca) te stoga i značajnu ulogu u regulaciji krvnog tlaka. JGA aparat je glavna strukturna jedinica renin-angiotenzinskog sustava koji ima funkciju kontrole arterijskog krvnog tlaka. Jukstaglomerularne granularne stanice nalazimo u nakupinama, većinom u zidu aferentne arteriole, ali i u eferentnoj arterioli te ekstraglomerularnom mezangiju (2). Protok krvi kroz bubrežni glomerul iznosi oko 1000 ml/min, a odvija se putem dvije vrste kapilarnih mreža, a to su: glomerularna i peritubularna. Bubrežne arterije dovode krv u bubrežni glomerul. Granaju se u interlobarne, arkuatne, interlobularne te aferentne arteriole. Krv dopire u nefron kroz aferentnu arteriolu te njome u glomerularnu mrežu kapilara. Na tom je mjestu hidrostatski tlak visok te se tekućina i otopljene tvari filtriraju velikom brzinom te nastaje primarna mokraća, odnosno glomerularni filtrat. Eferentnom arteriolom se filtrirana krv odvodi u mrežu peritubularnih kapilara te njima u bubrežnu venu (2).



Slika 3. Nefron (https://www.google.com/url?sa=i&url=https%3A%2F%2Fedutorij.e-skole.hr%2Fshare%2Fproxy%2Falfresco-noauth%2Fedutorij%2Fapi%2Fproxy-guest%2F3b8a4b4e-84b0-4580-aa6f-e38efe028ed9%2Fbiologija-8%2Fm07%2Fj01%2Findex.html&psig=AOvVaw1lZZ-WicOZKhS93WZfvr_-&ust=16)

:

4. Rak bubrega

Rak bubrega nastaje nekontroliranim rastom stanica bubrega. Postoji više podtipova raka bubrega, najčešći je rak bubrežnih stanica (RCC), zloćudni tumor koji potječe od epitelnih stanica bubrežnih tubula i čini oko 90% svih malignih neoplazmi bubrega. Pojavljuje se najčešće između četrdesete i sedamdesete godine života. Bolest se češće pojavljuje kod muškog spola nego kod ženskog, u omjerima 3:2 (3).

4.1. Epidemiologija

Prema dostupnim podacima, incidencija raka bubrega je najviša na sjeveru i istoku Europe, na sjeveru Amerike i u Australiji, dok se najmanje javlja u Africi i na jugu Azije. Povećanje oboljelih vidljivo je u cijelom svijetu, ali se ipak povećala u razvijenijim zemljama svijeta (3). RCC je sedmi najčešći oblik novotvorine u razvijenom svijetu, stalni porast učinio je rak bubrega jednim od najbrže rastućih dijagnoza raka u Sjedinjenim Američkim Državama-u (4). Prema istraživanju Sandeep Anand Padala i sur. za 2016. godinu stopa incidencije iznosila je 15/100.000. U 2018.

godini od RCC je preminulo 175.000 ljudi. Prema dostupnim podacima u SAD-u je 2019. dijagnosticirano oko 75.000 novih oboljenja od raka bubrega, te se predviđa da će broj oboljenja u 2021. godini narasti za 73.750, a broj smrtnih slučajeva na 14.830 (4).

„Prema podacima Hrvatskog Registra za rak u 2017. godini od raka bubrega oboljelo je 686 osoba (550 muškaraca i 251 žena). Rak bubrega je na 7. mjestu po učestalosti; među muškarcima čini 4% , a u žena 3% svih zloćudnih tumora. Pokazalo se kako spadamo u red zemalja u kojima raste incidencija i mortalitet od raka bubrega“ (5).

4.2. Etiologija i rizični faktori za rak bubrega

Rak bubrega je maligni tumor koji nastaje od bubrežnih epitelnih stanica. Potpuna etiologija nastanka ove bolesti nije do kraja razjašnjena , ali neki od rizičnih faktora poznati su: „pretilost, hipertenzija, analgetici, diuretici, estrogenska hormonska terapija, prehrana s puno proteina i masti, alkohol, kava, azbest, cistična bolest bubrega, izlaganje ionizirajućem zračenju i kronične infekcije urotrakta. Značajnu ulogu imaju i genetski faktori kao što je pojava malignog oboljenja u sklopu Von Hippel-Lindau sindroma i familijarnog svjetlostaničnog RCC sindroma (6). Prema klasifikaciji Svjetske zdravstvene organizacije iz 2016. godine rak bubrega histološki se dijeli na više podvrsta“. Najčešći maligni podtipovi su :

- Rak bubrežnih stanica (preko 90%)
 - Svjetlostanični tip (80%)
 - Papilarni tip I, II (10%)
 - Kromofobni-(5%)
- Karcinom sabirnih kanalića-(3 % iznimno rijedak)
- Sarkom
- Wilmsov tumor.

„Klasifikacije zloćudnih tumora sadrže opis zahvaćenosti zloćudnom bolešću organa u kojem se nalazi primarno sjelo tumora, zahvaćenosti okolnih anatomskih struktura i

podatke o zahvaćenosti udaljenih organa. Rak bubrega klasificira se prema TNM-klasifikaciji zloćudnih tumora, od velikog je značaja u kliničkoj i znanstvenoj praksi. Naziv klasifikacije sastavljen je od početnih slova riječi T-tumor, N- (engl.lymph node) limfni čvor i M – metastaze. U TNM sustavu se kategorijom T opisuje veličina primarnog tumora, N kategorijom zahvaćenost područnih limfnih čvorova te kategorijom M postojanje metastatske bolesti. Faktori koji utječu na prognozu su anatomske (veličina tumora, smještaj, invazija u limfne čvorove, venu, kapsulu, nadbubrežne žlijezde i udaljene metastaze), histološki, klinički (opće stanje pacijenta, znakovi i simptomi bolesti, laboratorijske promjene) i molekularni biljezi“. Postotak petogodišnjeg preživljavanja kreće se oko 70% za tumore koji su ograničeni na bubreg, ako su prisutne udaljene metastaze postotak se kreće oko 5 % (6).

T – primarni rak	
TX	Primarni tumor se ne može procijeniti
T0	Nema dokaza primarnog tumora
T1	Tumor do 7 cm u promjeru, ograničen na bubreg
T1a	Tumor do 4 cm u promjeru, ograničen na bubreg
T1b	Tumor veći od 4 cm, manji od 7 cm, ograničen na bubreg
T2	Tumor veći od 7 cm, ograničen na bubreg
T2a	Tumor veći od 7 cm, a manji od 10 cm, ograničen na bubreg
T2b	Tumor veći od 10 cm
T3	Tumor se širi u glavne vene ili perirenalno tkivo, ali ne u nadbubrežnu žlijezdu i ne izvan Gerota fascije
T3a	Tumor se grubo proteže u renalnu venu ili njene segmentalne grane ili ulazi u perirenalno ili bubrežno masno tkivo, ali ne probija Gerota fasciju
T3b	Tumor se širi u donju šuplju venu, ali ispod dijafragme
T3c	Tumor se širi u donju šuplju venu iznad ošita ili invadira zid donje šuplje vene
T4	Tumor invadira Gerota fasciju (uključujući širenje u nadbubrežnu žlijezdu)
N – limfni čvorovi	
NX	Regionalni limfni čvorovi ne mogu se procijeniti
N0	Nema metastaza u regionalnim limfnim čvorovima
N1	Metastaze u regionalnim limfnim čvorovima
M – udaljene metastaze	
M0	Nema udaljenih metastaza
M1	Udaljene metastaze

Slika 4 TNM- klasifikacija raka bubrega

4.3. Klinička slika

Zahvaljujući velikoj dostupnosti UZV-a i MSCT-a rak bubrega se najčešće otkriva slučajno na tim pretraga, bilo da su napravljene u sklopu sistematskog pregleda ili zbog neke druge indikacije. Tako otkriveni rak bubrega je najčešće asimptomatski. Simptomi se pojavljuju u višem stadiju bolesti, a najčešći su hematurija (mikro- ili makrohaturija), bol u slabinama, opipljiva masma u abdomenu. „U uznapredovalom stadiju javlja se umor, gubitak na težini, anemija, noćno znojenje, hipertenzija. Kod 2% pacijenata, tumorski tromb u glavnoj lijevoj bubrežnoj veni može uzrokovati pojavu varikokele testisa, a progresijom tumorskog tromba u donju šuplju venu javlja se insuficijencija jetre i edem donjih ekstremiteta“ (7). U 30% pacijenata se može javiti i paraneoplastični sindrom kojeg karakterizira vrućica nepoznatog podrijetla, hiperkalcijemija, Cushingov sindrom, policitemija, hipertenzija i poremećaj jetrenih enzima (7). Sijela metastaza kod raka bubrega su: pluća, mozak, jetra, kosti (8)

4.4. Dijagnostika

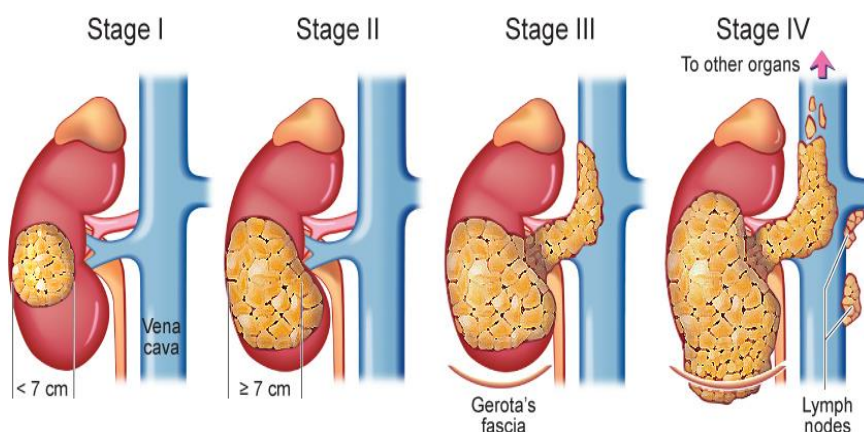
Prvi korak u dijagnostici raka bubrega svakako je klinički pregled kojim se utvrđuje opće stanje pacijenta te uzimanje osobne i obiteljske anamneze. U 80% slučajeva zloćudnih novotvorina bubrega, ista se pronalazi slučajno pri ultrazvučnim pregledima (UZV) abdomena, kompjuteriziranom tomografijom ili magnetskom rezonancom. Nakon što se postavi sumnja na rak bubrega potrebno je napraviti kompjuteriziranu tomografiju s angiografijom (MSCT-angiografija). „Na temelju MSCT-angiografije postavljamo dijagnozu raka bubrega i dobivamo uvid o funkciji i morfologiji kontralateralnog bubrega, veličini i smještaju tumora, njegovoj eventualnoj progresiji u venu, prisutnosti i veličini okolnih limfnih čvorova te o stanju nadbubrežne žlijezde i mogućim metastazama u ostalim organima. CT-angiografija smatra se zlatnim standardom i kad su potrebne daljnje informacije o vaskularnoj opskrbi bubrega posebice ako se planira parcijalna nefrektomija“. U slučaju kad nismo sigurni dali se radi o raku bubrega uz MSCT nam može pomoći i Magnetska rezonanca (MR) bubrega,

osobito ako se radi o manjim cističnim promjenama na njima. U slučaju sumnje na udaljene metastaze potrebno je uraditi MSCT pluća, scintigrafiju skeleta, PET- CT.(8)

U temeljne pretrage kod bolesnika sa rakom bubrega ubrajamo kompletnu krvnu sliku (KKS), proširenu biokemijsku analizu (serumski kalcij, AST,ALT,bilirubin, serumski kreatinin, ureja, alkalna fosfataza), analizu urina te funkcijske testove jetre. Ponekad je potrebna perkutana biopsija tumora bubrega radi sigurne dijagnoze, a provodi se pod kontrolom MSCT-a. (8)

4.5. Liječenje

Odluku o liječenju raka bubrega najčešće donosi multidisciplinarni tim kojeg čine urolog, patolog, onkolog, radiolog na temelju stadija bolesti, doba pacijenta, općeg stanja bolesnika (komorbiditeta), te histološkog tipa tumora (ukoliko ga imamo). Smjernice za daljnje liječenje raka bubrega ovise dali je bolest lokalizirana ili uznapredovala (8). Osim TNM klasifikacije prilikom odluke o načinu liječenja koristimo i stadij bolesti. Stadij I-III (T1,T2,T3) spada u lokaliziran rak bubrega, a stadij IV u uznapredovao (T4) kao i metastatski. Smjernice za daljnje liječenje raka bubrega ovise o stadiju bolesti (slika 2), odnosno dali je bolest lokalizirana ili uznapredovala.(8)



Slika 5. Stadij raka bubrega („<https://static.vecteezy.com/system/resources/previews/000/292/272/original/vector-diagram-showing-different-stages-of-kidney-cancer.jpg>“)

4.5.1. Liječenje lokalno uznapredovalog raka bubrega

Odluku o odabiru načina liječenja donosi se na temelju stadija bolesti i drugih riziko čimbenika. Ako kirurško liječenje nije donijelo pozitivne ishode pristupa se adjuvantnom liječenju. Liječenje metastatskog tumora bubrega provodi se adjuvantnom terapijom kao što su radioterapija, kemoterapija, hormonalna terapija, imunoterapija, a u novije vrijeme i ciljana terapija. Ponekad se može pristupiti i neoadjuvantnoj terapiji čija je svrha da se kemoterapijom ili zračenjem smanji zloćudna masa prije pristupa operativnom zahvatu, iako je kurativna terapija tj. kirurški radikalni zahvat najbolja opcija u liječenju raka bubrega. Kirurški zahvat može se provesti i u slučajevima metastatskog raka kada se takav oblik liječenja naziva citoreduktivna nefrektomija (CN). Citoreduktivna nefrektomija (CN) spada u palijativni oblik liječenja, provodi se kod bolesnika s ciljem ublažavanja simptoma. CN-om se odstranjenje bubreg zahvaćen tumorom unatoč postojanju udaljenih presadnica. Ovaj način liječenja provodi se kod samo kod bolesnika s velikim primarnom tumorom, „dobrog općeg stanja i oligometastatskom bolešću. Kod bolesnika lošeg općeg stanja, s malim primarnim tumorom i diseminiranom metastatskom bolešću CN se ne preporučuje. **Arterijska embolizacija** je zahvat koji se provodi ako bolesnik ima smetnje koje su uzrokovane veličinom tumora, boli ili u slučaju makrohaturije, a kirurški zahvat je kontraindiciran. Zahvat se izvodi tako da se u arteriju koja dovodi krv u zahvaćeni bubreg uštrcava posebna spužvasta tvar koja na kraju zatvori krvnu žilu i time onemogućiti dotok krvi u zahvaćeni dio bubrega. Bez dotoka kisika i hranjivih tvari tumor odumire“ (8). Ablativne metode (radiofrekventna ablacija, krioablacija, mikrovalna ablacija) provode se kod pacijenata starije životne dobi (više od 75 godina) te pri izraženim komorbiditetima, oštećenoj bubrežnoj funkciji, multiplim lezijama bubrega i u odabranih pacijenata s tumorima T1a (9). Radioterapija koja se provodi s palijativnim ciljem, značajan je terapijski pristup. Ona se primjenjuje kod pacijenata s koštanim i moždanim rasadnicama metastazama drugih sijela prema odluci multidisciplinarnog tima. Ako je bolest većim dijelom pod kontrolom, a jedno ili više sijela u progresiji, radi postizanja maksimalne kontrole bolesti vrijedi pokušati

primijeniti radioterapiju ili kiruršku resekciju. „Kemoterapija je oblik liječenja koji se sastoji od neprekidne upotrebe lijekova koje uništavaju ili kontroliraju rast zloćudnih stanica. Može se davati kao jedan lijek ili kao kombinacija lijekova“. Zloćudna novotvorina bubrega sadrže protein koji je odgovoran za rezistenciju na kemoterapeutike (9). Ciljana terapija namijenjena je identificiranju receptora i proteina jedinstvenih za određene stanice raka. Jednom kada se prikaže na ciljane stanice raka, ovi lijekovi ubijaju stanice ili pomažu da druge terapije, poput kemoterapije, djeluju bolje. Lijekovi koji se koriste u ciljanoj terapiji su takozvani inhibitori tirozin-kinaze koji ciljaju specifične enzime zvane protein-kinaze koje pomažu u regulaciji rasta stanica (10). „Imunoterapija, koja je inovativna, provodi se u bolesnika kod kojih se rak proširio izvan bubrega te ga kirurškim zahvatom više nije moguće u potpunosti odstraniti. Djeluje tako da potiče vlastiti imunološki sustav na selektivno uništavanje stanica raka, povećavajući na taj način prirodnu sposobnost tijela za borbu protiv zloćudne bolesti“. Imunoterapija bolesnika sa rakom bubrega sastoji se od primjene citokina, molekule koje pomažu u regulaciji imunološke aktivnosti, a lijekovi citokina su interferon-alfa, koji može pomoći usporiti ili zaustaviti dijeljenje stanica raka i učiniti ih ranjivijima na imunološki napad. Interleukin-2 je prirodni protein koji potiče rast imunoloških stanica i aktivira ih da unište tumorske stanice (10). „Uporaba tih lijekova dovela je do povećanog preživljenja pacijenata s metastatskim rakom. Novija istraživanja primjene imunoterapije u liječenju raka bubrega uključuju i pronalaženje cjepiva koje bi prepoznavalo i uništavalo promijenjene tumorske stanice“ (10).

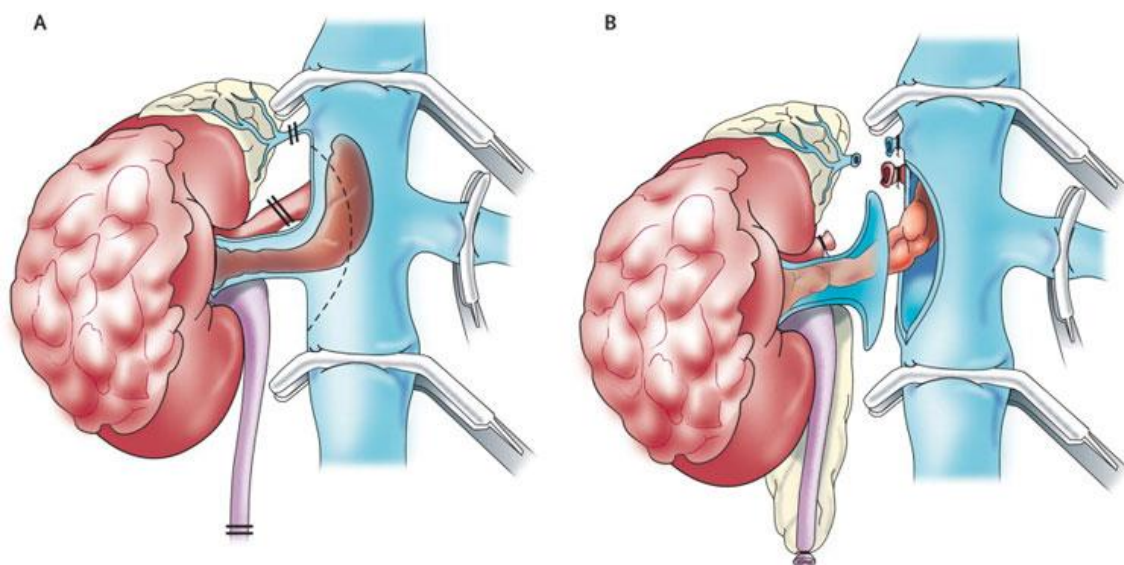
5. Kirurško liječenje

5.1. Radikalna nefrektomija

Zlatni standard za liječenje lokaliziranog raka bubrega (stadij I-III, T1,T2,T3) je operacija - radikalna nefrektomija (Slika 4). Principi operacije su rano podvezivanje bubrežne arterije i vene, vađenje bubrega u cijelosti zajedno sa Gerotovom fascijom (8). Vađenje ipisilateralne nadbubrežne žlijezde je indicirano u slučaju promjene nadbubrežne žlijezde na dijagnostičkim pretragama (MSCT, MR...) i u slučaju makroskopski promjenjene nadbubrežne žlijezde prilikom operacije. Regionalna limfadenektomija se koristi samo za dijagnozu stupnja proširenosti bolesti, a ne i za izlječenje, a radi se u slučajevima makroskopski povećanih limfnih čvorova. Postoje tri različite operativne tehnike radikalne nefrektomije, otvorena, laparaskopska i robot asistirana radikalna nefrektomija (11). Različite su tehnike pristupa pri otvorenoj radikalnoj nefrektomiji: transperitonealni, lumbotomija, torakofrenolaparotomija.

Torakofrenolaparotomija je pristup koji se koristi najčešće kod većih tumora bubrega, a osobito ako su prisutni na gornjem polu bubrega. „Ovaj pristup omogućava primarni i direktni pristup na krvne žile i eksploraciju čitavog abdomena, suprotnog bubrega, resekciju i najveće tumorske mase, te retroperitonealnu limfadenektomiju od dijafragme do bifurkacije aorte i od jednog do drugog uretera. Međutim, pokazalo da ovaj rez ima svoje slabosti. Naime, otvaranjem dviju tjelesnih šupljina sa sobom nose određene posljedice i opasnosti, posebno kod starijih ljudi. Iako ovaj rez olakšava resekciju i najvećih tumora, njime je pristup na krvne žile bubrega otežan posebno u slučaju velikih tumora. Drugi pristup je transperitonealni. Kod tog pristupa učini se poprečni supkostalni rez koji je obliku obrnutog slova V. Nakon što smo pristupili intraperitonealno, retroperitoneum se otvara incizijom oko cekuma, duž hvatišta mezenterija na Treitzov ligament. Nakon toga slijedi mobilizacija čitavog tankog crijeva, čime je široko otvoren pristup velikim krvnim žilama, aorti i donjoj šupljoj veni. Na taj način imamo direktni pristup na bubrežne krvne žile, prije bilo kakvog

dodira s tumorskom masom što je prednost ovog pristupa. Nedostatak ovog pristupa je loš pregled i katkad tehničke poteškoće prilikom mobilizacije gornjeg ruba bubrega, pa i opasnost ozljede susjednih intraabdominalnih organa, osobito slezene. Treći i ujedno najčešće korišteni pristup je lumbotomija izvodi se kroz retroperitonealni prostor, pri čemu razlikujemo ventralnu i dorzalnu lumbotomiju. U ventralnoj rez se započinje na gornjem rubu desetog rebra, dok je u stražnjoj lumbotomiji rez je u području dvanestog rebra, položaj pacijenta je polu bočni ili potrbušni“ (11).



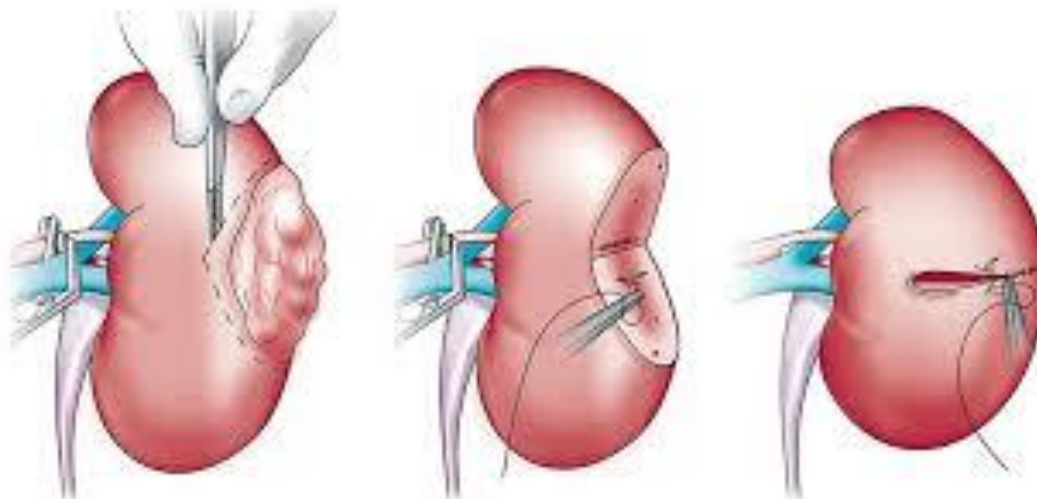
Slika 6. Radikalna nefrektomija („<http://www.northexstoneclinic.com/radical-nephrectomy.php>“)

5.2. Parcijalna nefrektomija

Parcijalna nefrektomija predstavlja metodu kojom se odstranjuje samo tumor zajedno sa okolnim zdravim tkivom bubrega (Slika 5). Glavne indikacije za ovu operaciju su tumor bubrega manji od 4 cm, i solitarni bubreg. Resekcija bubrega se vrši

u toploj ishemiji (klemaju se bubrežne arterije i vene). Granica trajanja tople ishemije je 30. minuta, a nakon toga dolazi do propadanja bubrežnog tkiva (15).

I ovdje kao i kod radikalne nefrektomije postoje tri različite operativne tehnike: otvorena, laparaskopska i robot asistirana parcijalna nefrektomija. Onkološki rezultati su jednaki kod svih triju tehnika, a ostaje prednost laparaskopije kao i kod radikalne nefrektomije, kraća hospitalizacija, brži oporavak i bolji kozmetički rezultat(16). Laparaskopski pristup može biti transperitonealno i ekstraperitonealno. Najčešće se primjenjuje transperitonealni pristup zbog šireg operativnog polja, a nedostatak je mogućnost ozljede intraabdominalnih organa . Robot asistirana laparaskopska parcijalna nefrektomija jednaka je laparaskopskoj radikalnoj nefrektomiji. Njena prednost je u kraćoj krivulji učenja naspram klasičnoj laparaskopskoj operaciji. Nedostatak robotske operacije je u njezinoj visokoj cijeni (17).



Slika 7. Parcijalna nefrektomija („<https://consultqd.clevelandclinic.org/follow-up-care-for-renal-mass-patients-requires-attention-to-both-kidney-function-and-cancer-recurrence/>“)

6. Uloga medicinske sestre

Uloga medicinske sestre kao i njezina važnost u liječenju bolesnika s rakom bubrega proteže se kroz sve faze kirurškog liječenja i zbrinjavanja bolesnika.

Njena uloga i značaj započinju pripremom pacijenta za zahvat, skrbi za vrijeme i nakon operativnog zahvata te traje sve do otpusta iz bolnice. Kontinuirana edukacija medicinskih sestara dovodi do unaprjeđenja zdravstvene njege ovih pacijenata, kao i poboljšanju ishoda liječenja. Osobama kojima je dijagnosticirana maligna bolest svjesne su da im takva dijagnoza iz korijena mijenja dosadašnji način života, životne aktivnosti i planove. Na temelju uočenih simptoma i drugih znakova bolesti, medicinska sestra ili tehničar mogu precizno i učinkovito provesti evaluaciju pacijentovog trenutnog stanja, definirati ciljeve liječenja i dati sestrinsku dijagnozu, kao i isplanirati intervencije potrebne za otklanjanje mogućih komplikacija, sukladno načelima zdravstvene njege. Medicinska sestra, odnosno tehničar, imaju veliku ulogu u pripremanju bolesnika za operacijski zahvat jer educiranjem pacijenta o mogućim komplikacijama te savjetima o prehrani, tjelesnoj aktivnosti i postupanjima prije i nakon zahvata mogu uvelike pomoći pacijentu i smanjiti mogućnost pojave komplikacija, kao i povećati njegovo povjerenje i vjeru u uspjeh zahvata i brzi oporavak. Medicinska sestra ili tehničar provodi mjerenja i prikuplja potrebne podatke o pacijentu i njegovom stanju primjenjujući tehniku intervju te uvidom u povijest bolesti, odnosno obiteljsku anamnezu, prethodno izvršene pretrage i ostalu dostupnu medicinsku dokumentaciju. Pacijent je u tom slučaju primarni izvor informacija, članovi njegove obitelji su sekundarni, a medicinska dokumentacija tercijarni izvor informacija. Nakon postavljanja ciljeva i izrade plana zdravstvene njege i intervencija, pristupa se provedbi te se vrši validacija i provjeravaju uvjeti za izvođenje plana. Nakon toga slijedi evaluacija, odnosno procjena zadanih ciljeva liječenja. Evaluacija je potrebna kako bi se mogla procijeniti razina uspješnosti izvršenog liječenja. Po završetku zahvata, medicinska sestra, odnosno tehničar, daje upute pacijentu o daljnjem tijeku hospitalizacije, terapiji, odgovarajućoj prehrani nakon zahvata, fizičkim aktivnostima i oporavku te daljnjem ponašanju u pogledu vršenja svakodnevnih aktivnosti i zadataka, daljnjoj prehrani te neprestano prati njegov oporavak. Isto tako, pruža potrebne upute vezane uz izbjegavanje podizanja teških tereta, nagle pokrete i poduzimanje potrebnih mjera opreza kako bi se spriječile moguće

ozljede. Isto tako, ako uoči abnormalne promjene, moguće infekcije i druge promjene kod bolesnika po završenom zahvatu, o tome obavještava nadležnog kirurga (18).

6.1. Osobitosti zdravstvene njege kod bolesnika nakon radikalne nefrektomije

Važnost medicinske sestre u intraoperativnom razdoblju započinje ulaskom pacijenta na bolnički odjel i smještajem bolesnika u bolesnički krevet. U toj fazi opseg sestrinskih intervencija uključuje praćenje svijesti bolesnika, kontrola perifernih venskih puteva, primjena infuzija i ordinirane terapije, monitoring vitalnih funkcija, posebna pozornost usmjerena je na praćenje unosa tekućine i količine izlučene diureze, sadržaj, količinu i boju drenažnog sadržaja. Postoje mnoge komplikacije koje se mogu javiti u postoperativnom periodu, u tome je ključna uloga sestre da bude uz pacijenta i na vrijeme obavještava liječnika ukoliko uoči znakove i simptome komplikacija kirurškog liječenja. Sestra na vrijeme mora uočiti simptome i znakove krvarenja te pravodobno o njima obavijestiti liječnika. Prema preporuci liječnika kontrolira se kompletna krvna slika u kojoj se prati razina eritrocita, hemoglobina i hematokrita, urea, kreatinina, koagulogram. Znakovi i simptomi hemoragičnog šoka su blijeda, vlažna i hladna koža, praćen je osjećajem straha i nemira kod bolesnika, postupan gubitak svijesti, ubrzan puls, plitko disanje, hipotenzija, tahikardija i anurija. Sestrina glavna zadaća kod hemoragijskog šoka je obavijestiti nadležnog kirurga te po njegovoj odluci primijeniti propisanu terapiju, u nekim slučajevima ako ne dolazi do poboljšanja stanja pacijenta se premješta ponovno u operacijsku salu. Kao posljedica radikalne laparoskopske nefrektomije može se pojaviti subkutani emfizem, nastao kako posljedica insuflacije sa plinom CO₂. Medicinska sestra prati vitalne funkcije, stanje svijesti, a pri padu zasićenosti krvi sa kisikom, te razvojem hiperkapnije, obavještava liječnika i primjenjuje terapiju kisikom. Medicinska sestra u radu sa bolesnikom kod kojeg je učinjena radikalna nefrektomija osim navedenih intervencija usmjerava pažnju i na moguće infekcije rana kojima su skloniji pacijenti kod kojih se rade opsežni kirurški zahvati i bolesnika sa izraženim komorbiditetima. Većina inficiranih rana je uzrokovana je florom sa kože pacijenta. Sestra mora znati važnost tih čimbenika i kontinuirano procjenjivati javljaju li kod pacijenta. Ako nastupe opći simptomi infekcije koju prate

povišena tjelesna temperatura, tahikardija, zimica ili treskavica obavještava liječnika te provodi ordiniranu antibiotsku terapiju. „Iako napretkom tehnike kirurških procedura, anestezije i monitoring omogućuju brži oporavak, ipak u žarištu pozornosti treba biti bolesnik, a u tome je najznačajnija uloga medicinske sestre“. Medicinska sestra u svom radu mora biti svjesna da operativni zahvat kod bolesnika izaziva emocionalne reakcije bile one vidljive ili prekrivene. Potrebno je postići i održavati otvorenu komunikaciju i provoditi edukaciju pacijenata (19).

7. Zaključak

Radikalna nefrektomija smatra se zlatnim standardom za kirurško pristup kod liječenja raka bubrega. Tehnološkim razvitkom i napredovanjem tehnologije primjenjuju se novi i manje invazivni pristupi liječenja kao što su laparoskopija i robotska radikalna nefrektomija. Novija istraživanja koja su provedena govore nam kako sve metode kirurškog liječenja imaju jednaki onkološki rezultat. Jedina razlika je što minimalno invazivni kirurški pristup naspram radikalnoj nefrektomiji pokazuje da pacijenti imaju smanjenu potrebu za analgezijom, manji gubitak krvi, manje postoperativnih komplikacija te kraći boravak u bolnici. Medicinska sestra kao član multidisciplinarnog tim ima važnu ulogu pri liječenju ovih pacijenata, njena znanja i vještine doprinose u svim fazama liječenja raka bubrega.

8. Literatura

1. Krmpotić-Nemanić J, Marušić A.: Anatomija čovjeka. 2. izdanje, Zagreb: Medicinska naklada, 2007., str. 353-359.
2. Guyton AC, Hall JE. Medicinska fiziologija 11. Izd. Zagreb, Medicinska naklada; 2006
3. Chow W, Dong LM, Davesa SS. Epidemiology and risk factors for kidney cancer. *Nat Rev Urol.*[Internet]. 2010 May ; 7(5): 245–257. Dostupno na:<https://www.ncbi.nlm.nih.gov/pmc/articles/PMC3012455/>
4. Sandeep Anand Padala, Adam Barsouk, Krishna Chaitanya Thandra, Kalyan Saginala, Azeem Mohammed, Ansha Vakiti i sur. *Epidemiology of Renal Cell Carcinoma*, 2020 Jun; 11(3): 79–87.
5. Incidencija raka u Hrvatskoj 2016. godine (Internet). Dostupno na: <https://www.hzjz.hr/periodicne-publikacije/bilten-incidencija-raka-u-hrvatskoj-2016-godine/>
6. Damjanov I, Jukić S, Nola M. *Patologija* 3, izd. Zagreb: Medicinska naklada; 2011 str. 459-497, 525-526
7. Klaudio Grdović, Tomislav Sorić, Oliver Perinčić, Kažimir Markulin i Edgar Domini: *Laparoskopske urološke operacije: iskustva Urološkoga odjela Opće bolnice Zadar Med Vjesn* 2005; 37(1-4): 79-83

8. Tomislav Omrčen i suradnici; Smjernice za dijagnosticiranje, liječenje i praćenje bolesnika s rakom bubrega. Preuzeto sa stranice <https://doi.org/10.26800/LV-141-11-12-43>
9. MSD Medicinski priručnik za pacijente. Preuzeto sa stranice: <http://www.msd-prirucnici.placebo.hr/msd-za-pacijente/bolesti-bubrega-i-mokracnih-putova/rak-i-tumori-bubrega-i-mokracnog-sustava/rak-bubrega> (15.05.2020.)
10. D. Zahirović, A. Redžović, M. Petković et al.: Onkološki pristup liječenju raka bubrega. Preuzeto sa internet stranice: <https://hrcak.srce.hr/file/272541> (15.05.2020)
11. M. Miletić i suradnici ; Imunoterapija karcinoma bubrega . Preuzeto sa internet stranice ; <https://hrcak.srce.hr/192134> (15.05.2020.)
12. Ruđer Novak, Zdenko Anzulović ; Karcinom bubrežnog parenhima odraslih; Med Vjesn, 1986; 18 : 133-138
13. D. Wang, Zejun Xiao, Jianzhong Shou, Chanling Li, Ninazeng Xing; Comparison of Laparoscopy and Open Radical , preuzeto sa internet stranice <https://doi.org/10.1515/med-2019-0040>
14. Saadettin Yilmaz Eskicorapci, Dogu Teber, Michael Schulze, Mutlu Ates, Christian Stock, Jens J. Rassweiler : Laparoscopic Radical Nephrectomy: The New Gold Standard Surgical Treatment for Localized Renal Cell Carcinoma, The Scientific World Journal (2007) 7, 825–83
15. Manski, D.: Simple nephrectomy: Surgical Removal of the Kidney, urology textbook. Preuzeto 11.05.2020. sa Internet stranice: <http://www.urology-textbook.com/simple-nephrectomy.html>.
16. Jeff Warren, Vitor da Silva, Yves Caumartin, Patrick P.W. Luke ; Robotic renal surgery: The future or a passing curiosity? 2009 Jun; 3(3): 231–240.

17. Jose M. Cabello; Brian M. Benway; Sam B. Bhayani; Robotic-assisted partial nephrectomy: surgical technique using a 3-arm approach and sliding-clip renorrhaphy, ISSN 1677-6119 Apr. 2009
<https://doi.org/10.1590/S1677-55382009000200010>
18. Marija Kadović, Damjan Abou Aldan, Dijana Babić, Biljana Kurtović, Silvija Piškorjanac, Maša Vico, Sestrinske dijagnoze II ,Hrvatska Komora Medicinskih Sestara. Zagreb,2013.
19. Kovačević I, Uvod u kirurgiju sa zdravstvenom njegom kirurških bolesnika, Zdravstveno Veleučilište Zagreb, nastavni tekstovi 2003.
20. Milostić, K., Saratlija Novaković, Ž.: Tumori bubrega. Izabrana poglavlja izurologije. KBC Split, Zavod za urologiju. Preuzeto sa Internet stranice: file:///C:/Users/%C5%BDDele/Downloads/Milostic_Saratlija_33_38.pdf 22.05.2020.
21. Anne Y. Warren, David Harrison ;WHO/ISUP classification, grading and pathological staging of renal cell carcinoma: standards and controversies, 2018; 36(12): 1913–1926
22. Dean Markić, Romano Oguić , Stanislav Sotošek , Kristian Krpina , Juraj Ahel , Mauro Materljan i sur. :Incidencija, klinička evaluacija i kirurško liječenje pacijenata s karcinomom bubrega: 40-godišnje iskustvo u Kliničkom bolničkom centru Rijeka. Preuzeto sa interneta <https://doi.org/10.21860/1848-820>
23. Gordana Đorđević , Sanja Štifter. Pregled nove SZO-ove histološke klasifikacije epitelnih tumora bubrega New WHO histological classification of renal epithelial tumors . Preuzeto sa internet stranice :<https://doi.org/10.21860/1848-820>
24. Marija Perković , E. Vrdoljak, I. Pavlović -Ružić, B. Belev, T. Omrčen, D. Ledina, R. Tomek i suradnici: Kliničke upute za dijagnozu, liječenje i praćenje bolesnika oboljelih od raka bubrega. Liječnički Vjesnik 2012;134:5–8

25. Saadettin Yilmaz Eskicorapci, Dogu Teber, Michael Schulze, Mutlu Ates, Christian Stock, and Jens J. Rassweiler: Laparoscopic Radical Nephrectomy: The New Gold Standard Surgical Treatment for Localized Renal Cell Carcinoma, *TheScientificWorldJOURNAL* (2007) 7, 825–836
26. Khene Z. E. E. - Peyronnet, B. - Gasmi, A. - Verhoest G., Mathieu R, Bensalah K Endophytic Renal Cell Carcinoma Treated with Robot-Assisted Surgery: Functional Outcomes – A Comprehensive Review of the Current Literature ; *Urol Int* 2020;104:343–350, <https://doi.org/10.1159/000506886>
27. Stiegler P., Schemmer P., Robot-Assisted Transplant Surgery - Vision or Reality A Comprehensive Review, *Visc Med* 2018;34:24-30
<https://doi.org/10.1159/000485686>
28. Robert J. Motzer, Neil H. Bander, David M. Nanus ; Renal-Cell Carcinoma; *Med* 1996; 335:865-875, DOI: 10.1056/NEJM199609193351207