

Usporedba 2D i 3D laparoskopske radikalne nefrektomije u OB Zadar

Đirlić, Tihana

Master's thesis / Diplomski rad

2024

Degree Grantor / Ustanova koja je dodijelila akademski / stručni stupanj: **University of Zadar / Sveučilište u Zadru**

Permanent link / Trajna poveznica: <https://um.nsk.hr/um:nbn:hr:162:365784>

Rights / Prava: [In copyright](#) / [Zaštićeno autorskim pravom.](#)

Download date / Datum preuzimanja: **2024-12-20**



Sveučilište u Zadru
Universitas Studiorum
Jadertina | 1396 | 2002 |

Repository / Repozitorij:

[University of Zadar Institutional Repository](#)



Sveučilište u Zadru

Odjel za zdravstvene studije

Sveučilišni diplomski studij

Sestrinstvo



Zadar, 2024.

Sveučilište u Zadru
Odjel za zdravstvene studije
Sveučilišni diplomski studij
Sestrinstvo

USPOREDBA 2D I 3D LAPAROSKOPSKE RADIKALNE NEFREKTKOMIJE U OB ZADAR

Diplomski rad

Student/ica:

Tihana Đirlić

Mentor/ica:

Prof.dr.sc. Tomislav Sorić. dr.med.

Zadar, 2024.



Izjava o akademskoj čestitosti

Ja, **Tihana Đirlić**, ovime izjavljujem da je moj **diplomski** rad pod naslovom **Usporedba 2D i 3D laparoskopske radikalne nefrektomije u OB Zadar** rezultat mojega vlastitog rada, da se temelji na mojim istraživanjima te da se oslanja na izvore i radove navedene u bilješkama i popisu literature. Ni jedan dio mojega rada nije napisan na nedopušten način, odnosno nije prepisan iz necitiranih radova i ne krši bilo čija autorska prava.

Izjavljujem da ni jedan dio ovoga rada nije iskorišten u kojem drugom radu pri bilo kojoj drugoj visokoškolskoj, znanstvenoj, obrazovnoj ili inoj ustanovi.

Sadržaj mojega rada u potpunosti odgovara sadržaju obranjenoga i nakon obrane uređenoga rada.

Zadar, 18. listopada 2024.

SAŽETAK:

Ovaj rad uspoređuje 2D i 3D laparoskopsku nefrektomiju, istražujući prednosti svake metode u minimalno invazivnoj kirurgiji. Dok 2D laparoskopija pruža dvodimenzionalne slike koje mogu ograničiti prostornu preciznost, 3D laparoskopija nudi trodimenzionalnu vizualizaciju koja poboljšava dubinsku percepciju i točnost tijekom operacije.

U radu su analizirani parametri poput trajanja operacije, razine postoperativne boli i brzine oporavka.

Rezultati pokazuju da 3D laparoskopija može skratiti vrijeme operacije, smanjiti postoperativnu bol i ubrzati oporavak zbog poboljšane vizualizacije i lakšeg izvođenja složenijih dijelova zahvata.

Zaključak sugerira da 3D tehnologija može pružiti značajna poboljšanja u usporedbi s 2D pristupom, s boljim ishodima za pacijente.

Ključne riječi: 2D, 3D, laparoskopija, nefrektomija, metode, istraživanje

Title: Comparison of 2D and 3D Laparoscopic Radical Nephrectomy in General Hospital Zadar

SUMMARY:

This study compares 2D and 3D laparoscopic nephrectomy, examining the advantages of each method in minimally invasive surgery. While 2D laparoscopy provides two-dimensional images that may limit spatial precision, 3D laparoscopy offers three-dimensional visualization that enhances depth perception and accuracy during the procedure.

Key parameters such as operation time, postoperative pain levels, and recovery speed were analyzed.

The results indicate that 3D laparoscopy can shorten operation duration, reduce postoperative pain, and accelerate recovery due to improved visualization and easier execution of complex parts of the procedure.

The conclusion suggests that 3D technology may offer significant improvements compared to the 2D approach, leading to better patient outcomes.

Keywords: 2D, 3D, laparoscopic nephrectomy, methods, research

SADRŽAJ:

1. UVOD.....	1
1.1. Anatomija bubrega.....	1
1.2. Funkcija bubrega	3
1.3. Bubrežne bolesti	5
1.4. Dijagnostika bubrežnih bolesti	6
1.5. Liječenje bubrežnih bolesti.....	7
1.6. Radikalna nefrektomija.....	8
1.6.1. 2D radikalna nefrektomija	9
1.6.2. 3D radikalna nefrektomija	10
1.6.3. Usporedba 2D i 3D radikalne nefrektomije	10
1.7. Utjecaj tehnoloških inovacija	11
1.8. Komplikacije kirurškog liječenja.....	12
1.9. Uloga medicinske sestre	13
2. CILJ RADA	15
3. PRIKAZ ISTRAŽIVANJA	16
3.1. Korištene metode	16
3.2. Rezultati – radikalna nefrektomija.....	17
3.3. Rezultati – parcijalna nefrektomija.....	18
4. RASPRAVA	20
4.1. Usporedno istraživanje	22
5. ZAKLJUČAK.....	23
6. LITERATURA	24
7. ŽIVOTOPIS.....	26

1. UVOD

Bubrežna oboljenja obuhvaćaju širok spektar stanja koja pogađaju funkciju bubrega, uključujući infekcije, ciste, kronične bolesti i malignitete. Prevalencija kronične bubrežne bolesti (KBB) kod odraslih procjenjuje se na 10-15%, dok su maligni tumori bubrega, kao što je karcinom bubrega, prisutni u oko 2% svih slučajeva raka. Iako su bubrežni tumori rjeđi kod djece, njihova učestalost raste tijekom adolescencije (1).

Nefrektomija je važan kirurški zahvat za liječenje ozbiljnih bubrežnih bolesti. Ovisno o prirodi bolesti, može se primijeniti parcijalna nefrektomija (kod malih tumorskih tvorbi bubrega), koja uklanja samo dio bubrega, ili radikalna nefrektomija, koja uključuje potpuno uklanjanje bubrega i okolnih struktura, kao što su masna (Gerotova) ovojnica, rjeđe limfni čvorovi i istostrana nadbubrežna žlijezda. Radikalna nefrektomija često je potrebna za liječenje malignih tumora bubrega i može značajno poboljšati dugoročne izgleda i kvalitetu života pacijenata (2).

S obzirom na složenost bubrežnih bolesti i zahtjevnost kirurških zahvata, pravilno dijagnosticiranje, planiranje i postoperativno praćenje ključni su za uspjeh liječenja. Ovaj pregled razmatra prevalenciju i incidenciju bubrežnih oboljenja te ulogu nefrektomije u njihovom liječenju, ističući važnost pravovremenog dijagnosticiranja i učinkovitih kirurških intervencija za poboljšanje ishoda za pacijente (2).

1.1. Anatomija bubrega

Bubrezi su ključni organi smješteni u stražnjem dijelu trbuha, s obje strane kralježnice. Imaju oblik zrna graha i duljinu od oko 10-12 cm. Svaki bubreg je zaštićen masnim slojem i vlaknastom kapsulom koja štiti od ozljeda i infekcija. Bubrezi su parni organi smješteni otprilike na razini donjih rebara. Desni bubreg obično je niže pozicioniran od lijevog zbog položaja jetre. Na unutrašnjoj, konkavnoj strani nalazi se hilus bubrega, gdje ulaze bubrežna arterija i živci te izlaze bubrežna vena i mokraćovod. Makroskopski, bubreg se sastoji od dvije glavne regije: vanjskog korteksa i unutarnje medule. Korteks

sadrži glomerule, dok medula obuhvaća bubrežne piramide koje se protežu prema bubrežnoj čašici i zdjelici, gdje se skuplja mokraća prije nego što ode u mokraćovod (3).

Unutarnja struktura bubrega sastoji se od tri glavne zone: kore, medule i bubrežne zdjelice.

1. **Kora:** Vanjski sloj bubrega, svijetle boje, bogat je krvnim žilama i sadrži bubrežne glomerule i tubule koji su ključni za filtraciju krvi i reapsorpciju tvari.
2. **Medula:** Središnji sloj sadrži bubrežne piramide koje pomažu u koncentraciji urina. Između piramida nalaze se bubrežni stupovi koji pružaju potporu strukturi bubrega.
3. **Bubrežna zdjelica:** Unutarnji dio bubrega koji skuplja urin iz bubrežnih čašica i prenosi ga u ureter.

Svaki bubreg sadrži nebrojene nefrone, osnovne funkcionalne jedinice koje filtriraju krv i stvaraju urin. Nefroni su raspoređeni u kori i meduli i igraju ključnu ulogu u filtraciji i koncentraciji urina. Nefron je osnovna jedinica bubrega, sastoji se od glomerularnog tijela, arteriola i bubrežnih tubula (3).

1. **Glomerularno tijelo** čine glomerul, mreža kapilara gdje se krv filtrira, i Bowmanova čahura koja prikuplja filtrat.
2. **Arteriole** uključuju aferentnu, koja dovodi krv u glomerul, i eferentnu, koja odvodi krv. Razlika u njihovom promjeru stvara tlak potreban za filtraciju.
3. **Bubrežni tubuli** (proksimalni tubul, Henleova petlja, distalni tubul i sabirni kanal) koncentriraju mokraću i vraćaju važne tvari u krv, dok sabirni kanal odvodi mokraću u bubrežnu zdjelicu.

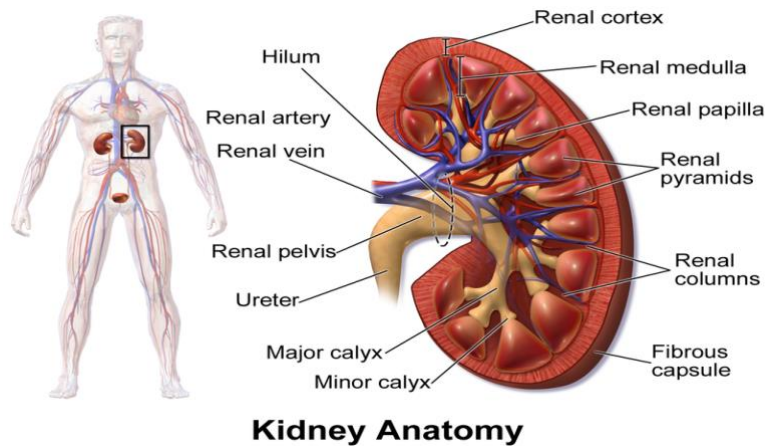
Bubrezi su opskrbljeni krvlju putem bubrežnih arterija koje potječu iz aorte, dok krv izlazi kroz bubrežne vene u donju šuplju venu. Bubrežna cirkulacija je važna za održavanje ravnoteže tekućina i elektrolita u tijelu. Krvotok bubrega započinje od bubrežne arterije, koja se odvaja od trbušne aorte i donosi krv u bubreg (3).

Unutar bubrega, ova arterija se dijeli na manje grane:

1. Aferentna arterijola dovodi krv u glomerul, mrežu sitnih kapilara unutar nefrona, gdje se odvija filtracija krvi.
2. Nakon prolaska kroz glomerul, krv napušta nefron kroz eferentnu arterijolu.

Eferentna arterijola prelazi u kapilarnu mrežu oko bubrežnih tubula, poznatu kao peritubularne kapilare, koja omogućuje reapsorpciju tvari iz filtrata natrag u krv. Dio tih kapilara, vasa recta, prati Henleovu petlju i sudjeluje u koncentraciji mokraće. Na kraju, krv iz peritubularnih kapilara ulazi u manje vene koje se spajaju u bubrežnu venu, koja odvodi krv iz bubrega u donju šuplju venu (vena cava inferior) (4).

Bubrezi su također inervirani simpatičkim živcima koji reguliraju krvni tlak unutar bubrega i funkciju filtracije. Razumijevanje njihove anatomije pomaže u dijagnosticiranju i liječenju bubrežnih bolesti te u optimizaciji kliničkih intervencija (4).



Slika 1. Prikaz anatomije bubrega

https://bs.wikipedia.org/wiki/Bubreg#/media/Datoteka:Blausen_0592_KidneyAnatomy_01.png

1.2. Funkcija bubrega

Bubrezi su ključni organi za održavanje ravnoteže u tijelu i obavljaju nekoliko vitalnih funkcija. Glavne funkcije bubrega uključuju:

1. **Filtracija krvi:** Bubrezi filtriraju krv kako bi uklonili otpadne tvari, toksine i suvišne tekućine. Ovaj proces počinje u glomerulima, gdje se krv prolazi kroz kapilare i filtrira. Filtrirani dio prelazi u bubrežne tubule (5).
2. **Regulacija tekućina i elektrolita:** Bubrezi pomažu u održavanju ravnoteže tekućina i elektrolita poput natrija, kalija, kalcija i klorida. Oni reguliraju koncentraciju tih iona u krvi i pomažu u održavanju normalnog krvnog tlaka (5).
3. **Upravljanje kiselinsko-baznom ravnotežom:** Bubrezi održavaju ravnotežu pH u krvi uklanjanjem kiselih i bazičnih tvari. Oni izlučuju kiseline, poput mokraćne kiseline, i reapsorbiraju bikarbonate kako bi održali stabilnu pH vrijednost (5).
4. **Proizvodnja i izlučivanje urina:** Nakon filtracije i obrade filtrata u tubulima, preostala tekućina postaje urin. Urin se skuplja u bubrežnim čašicama, prelazi u bubrežnu zdjelicu i transportira se kroz ureter u mokraćni mjehur, gdje se pohranjuje prije izlučivanja (5).
5. **Regulacija krvnog tlaka:** Bubrezi pomažu u regulaciji krvnog tlaka kroz sustav renin-angiotenzin-aldosteron. Renin, koji proizvode bubrezi, aktivira angiotenzin, koji zatim potiče izlučivanje aldosterona, čime se kontrolira volumen krvi i krvni tlak.
6. **Proizvodnja hormona:** Bubrezi proizvode hormone poput eritropoetina, koji potiče proizvodnju crvenih krvnih stanica, i kalcitriola, aktivnog oblika vitamina D koji pomaže u apsorpciji kalcija i fosfora iz crijeva (5).
7. **Detoksikacija i izlučivanje lijekova:** Bubrezi također uklanjaju lijekove i njihove metabolite iz krvi, što pomaže u sprečavanju nakupljanja toksičnih tvari (5).

Zbog njihovih složenih funkcija, pravilno funkcioniranje bubrega je ključno za zdravlje. Problemi s bubrezima mogu uzrokovati ozbiljne zdravstvene poremećaje, uključujući visoki krvni tlak, neravnoteže elektrolita, kiselinsko-baznu neravnotežu i akumulaciju otpadnih tvari (5).

1.3. Bubrežne bolesti

Radikalna nefrektomija može biti potrebna za liječenje različitih ozbiljnih bubrežnih bolesti, osobito kada druge terapije nisu učinkovite ili kada je bolest u uznapredovalom stadiju. Karcinom bubrega čini 2-3% svih malignih tumora, pri čemu je karcinom bubrežnih stanica najčešći oblik. Najveća pojavnost je kod osoba između 60 i 70 godina, a muškarci su dvostruko skloniji obolijevanju od žena. Glavni čimbenici rizika uključuju pušenje, pretilost, povišeni krvni tlak te izloženost štetnim tvarima poput azbesta. Povećan rizik imaju i osobe s obiteljskom poviješću bolesti ili rijetkim genetskim poremećajima poput Von Hippel-Lindau sindroma (6).

Evo nekoliko bubrežnih bolesti koje mogu zahtijevati ovu vrstu operacije:

1. **Karcinom bubrega (Renal Cell Carcinoma - RCC):** Ovo je najčešći maligni tumor bubrega i najčešći razlog za izvođenje radikalne nefrektomije. Kada je RCC prisutan, često je potrebno potpuno uklanjanje bubrega, nadbubrežne žlijezde i okolnih limfnih čvorova kako bi se kontroliralo širenje tumora (7).
2. **Nefroblastom (Wilmsov Tumor):** Ova vrsta raka bubrega najčešće se pojavljuje kod djece, obično prije 5. godine života. U slučaju naprednih stadija bolesti, radikalna nefrektomija može biti dio liječenja, zajedno s kemoterapijom i/ili radioterapijom (7).
3. **Kompleksne bubrežne ciste:** U rijetkim slučajevima, velike ili složene bubrežne ciste koje uzrokuju simptome kao što su krvarenje, infekcije ili značajne funkcionalne smetnje mogu zahtijevati kirurško uklanjanje bubrega. Osobito kad svojom veličinom i lokalizacijom nisu podobne za parcijalnu nefrektomiju (7).
4. **Policistična bubrežna bolest (u naprednim stadijima):** Iako radikalna nefrektomija nije uobičajena za ovu bolest, može se preporučiti u slučajevima kada se pojave teške komplikacije poput masivnih krvarenja ili infekcija. Ponekad se, zbog iznimno velikih policističnih bubrega, uklanja jedan bubreg da bi se napravilo mjesto za transplatirani bubreg (7).

5. **Akutna ishemijska nekroza bubrega:** Ako bubrežna arterija prestane pravilno opskrbljivati bubreg krvlju i uzrokuje ozbiljna oštećenja koja se ne mogu popraviti, radikalna nefrektomija može biti potrebna za uklanjanje oštećenog bubrega (7).

Ove bolesti mogu zahtijevati radikalnu nefrektomiju zbog potrebe za potpunim uklanjanjem tumora, kontrolom infekcija ili smanjenjem simptoma koji ugrožavaju zdravlje pacijenta. Odabir metode liječenja ovisi o specifičnostima bolesti, njenom stadiju i općem zdravstvenom stanju pacijenta (7).

1.4. Dijagnostika bubrežnih bolesti

Točna dijagnoza bubrežnih bolesti ključna je za odabir pravog liječenja, uključujući mogućnost radikalne nefrektomije. Evo kako se dijagnosticiraju neki od bubrežnih stanja koja mogu zahtijevati ovu operaciju:

1. **Urološka anamneza i klinički pregled:** Povijesni trijas simptoma (bol, hematurija, palpabilna tumorska masa): danas se rijetko viđaju jer se na sreću tumori otkrivaju slučajno, zbog porasta dijagnostičkih pretraga (prije svega UZV i CT) (8).
2. **Laboratorijski nalazi:** obično se vidi anemija kronične (zloćudne bolesti), u urinu moguće hematurija (bilo mikro- ili makro-), spomenite i paraneoplastični sindrom (8).
3. **UZV:** dobra orijentacijska metoda za otkrivanje tumora bubrega, veličine bubrega, postojanje bubrežnih bolesti, kamenaca, hidronefroze (8).
4. **MSCT:** s kontrastom ili angiografija zlatna metoda u otkrivanju i potvrđivanju tumora, procjena proširenosti i zahvaćenosti susjednih organa i limfnih čvorova. MSCT bubrega pruža brze i detaljne slike tumora, cista, kamenaca i krvnih žila. Posebno je korisna za dijagnosticiranje malignih promjena i planiranje operacija, zahvaljujući trodimenzionalnoj rekonstrukciji i preciznoj procjeni lezija (8).

5. **MR:** u dvojbjenim nalazima, kod cističnih tumora bubrega ili premalih tumora za koje CT nije dorečen. MR pruža detaljne slike mekih tkiva bez zračenja, što omogućuje precizno otkrivanje tumora, cista, upala i vaskularnih problema. Također je korisna za procjenu bubrežne funkcije, posebno kod pacijenata s oštećenjem bubrega, gdje druge metode nisu prikladne (8).
6. **Dinamička scintigrafija bubrega:** procjena očuvanosti bubrežne funkcije, omogućuje procjenu bubrežne funkcije u stvarnom vremenu, uključujući prokrvljenost, filtraciju i protok mokraće (8).

Svaka od ovih metoda ima svoju ulogu u dijagnosticiranju bubrežnih oboljenja, a odluka o najprikladnijim testovima temelji se na specifičnostima bolesti i stanju pacijenta. Kroz kombinaciju kliničkog pregleda, slikovnih metoda i laboratorijskih ispitivanja, liječnici mogu precizno dijagnosticirati i planirati odgovarajući tretman (9).

1.5. Liječenje bubrežnih bolesti

Liječenje bubrežnih bolesti prilagođava se specifičnostima svake bolesti i njenom stadiju. Za karcinom bubrega (RCC), obično se provodi radikalna nefrektomija, pri kojoj se uklanja cijeli bubreg zajedno s masnom (Gerotovom) ovojnicom, dok se samo ponekad uklanja nadbubrežna žlijezda i okolni limfni čvorovi istostranog bubrega. Lokalizirani oblici tumora bubrega liječe se kirurški. U slučaju lokalno uznapredovale ili metastatske bolesti liječenje se provodi imunoterapijom. Karcinom bubrega loše odgovara na liječenje kemoterapijom i radioterapijom, radioterapija se koristi jedino u vidu palijativne forme kod koštanih metastaza (10).

Kod nefroblastoma (Wilmsov tumor), liječenje obuhvaća kirurško uklanjanje tumora ili cijelog bubrega, uz kemoterapiju koja se primjenjuje za smanjenje tumora prije ili nakon operacije, a u nekim slučajevima može se koristiti i radioterapija (10).

Kod kompleksnih bubrežnih cista, kod tzv. Bosniak cista III ili IV (zbog mogućih malignog potencijala), može biti potrebno njihovo kirurško uklanjanje, dok se manje jednostavne (simplex) ciste obično samo prate. Napredna bubrežna tuberkuloza liječi se

dugotrajnim antibioticima, a u teškim slučajevima može se zahtijevati kirurška intervencija za uklanjanje oštećenog dijela bubrega. Policistična bubrežna bolest u uznapredovalim stadijima često zahtijeva upravljanje simptomima, a ponekad i kirurško uklanjanje cista ili bubrega. Kod akutne ishemijske nekroze bubrega, ključna je terapija za rješavanje uzroka ishemije, uz mogućnost dijalize kako bi se podržala funkcija bubrega dok se ne postigne oporavak (11).

Tablica 12-1. TNM-klasifikacija raka bubrega	
Primarni tumor (T)	
T0	nema dokaza primarnog tumora
T1	tumor do 7 cm u promjeru, ograničen na bubreg
T1a	tumor do 4 cm u promjeru
T1b	tumor veći od 4, a manji od 7 cm
T2	tumor veći od 7 cm, ograničen na bubreg
T2a	tumor veći od 7 cm, ali manji od 10 cm
T2b	tumor veći od 10 cm
T3	tumor invadira donju šuplju venu ili perirenalno tkivo, ali bez zahvaćenosti ipsilateralne nadbubrežne žlijezde ili proboja Gerotove fascije
T3a	tumor invadira bubrežnu venu ili perirenalno tkivo
T3b	tumor se širi u donju šuplju venu ispod ošita
T3c	tumor se širi u donju šuplju venu iznad ošita ili zahvaća vensku stijenu
T4	tumor se širi izvan Gerotove fascije ili invadira ipsilateralnu nadbubrežnu žlijezdu
Limfni čvorovi (N)	
N0	nema zahvaćenih regionalnih limfnih čvorova
N1	jedan zahvaćeni regionalni limfni čvor
N2	više od jednog zahvaćenog limfnog čvora
Udaljene presadnice (M)	
M0	nema udaljenih presadnica
M1	udaljene presadnice

Slika 2. Prikaz TNM klasifikacije raka bubrega

Dostupno na: <https://repozitorij.mefst.unist.hr/islandora/object/mefst%3A363/datastream/PDF/view>

1.6. Radikalna nefrektomija

Radikalna nefrektomija je ključni kirurški zahvat za liječenje ozbiljnih bubrežnih bolesti. Ova operacija podrazumijeva potpuno uklanjanje bubrega zajedno s masnom (Gerotovom) ovojnicom, dok se samo ponekad uklanja nadbubrežna žlijezda i okolni limfni

čvorovi istostranog bubrega, kako bi se eliminirao tumor i spriječilo njegovo širenje. Postoje različite metode izvođenja radikalne nefrektomije, uključujući tradicionalnu otvorenu kirurgiju, laparoskopske tehnike, te naprednije pristupe poput 2D i 3D laparoskopske radikalne nefrektomije. Robotski asistirane laparoskopske nefrektomije su minimalno invazivne operacije uklanjanja bubrega uz pomoć robotskog sustava kojim kirurg upravlja s konzole. Kroz male rezove uvode se kamera i instrumenti, omogućujući precizniji rad i bolju kontrolu. Ova metoda smanjuje oštećenje tkiva, ubrzava oporavak i smanjuje bol, a robotska tehnologija pruža poboljšanu vizualizaciju i preciznost, posebno kod složenih zahvata (12).

1.6.1. 2D radikalna nefrektomija

2D laparoskopska radikalna nefrektomija koristi standardnu dvodimenzionalnu video tehnologiju za obavljanje operacije, točnije prikazivanje i uvećanje operativnog polja. Ova metoda uključuje umetanje laparoscopa (male kamere) i kirurških instrumenata kroz male rezove u trbuhu. Kamere pružaju dvodimenzionalni prikaz unutarnjih struktura na ekranima u operacijskoj sali, omogućujući kirurzima da vizualiziraju i manipuliraju organima tijekom zahvata (12).

Prednosti 2D laparoskopske radikalne nefrektomije:

- **Minimalna invazivnost:** Manji rezovi smanjuju bol, skraćuju vrijeme oporavka i smanjuju boravak u bolnici u usporedbi s otvorenom kirurgijom.
- **Brži oporavak:** Pacijenti se obično brže oporavljaju i brže se vraćaju svakodnevnim aktivnostima.
- **Smanjeni rizik od komplikacija:** Manji rezovi smanjuju rizik od postoperativnih infekcija i drugih komplikacija.

Nedostaci 2D laparoskopske radikalne nefrektomije:

- **Ograničena dubinska percepcija:** 2D slike ne omogućuju dobru dubinsku percepciju, što može otežati precizno rukovanje dubokim ili složenim strukturama.

- **Vizualna ograničenja:** Nedostatak trodimenzionalne dubinske percepcije može otežati procjenu veličine i položaja struktura.

1.6.2. 3D radikalna nefrektomija

3D laparoskopska radikalna nefrektomija koristi napredniju tehnologiju koja omogućuje trodimenzionalni prikaz unutarnjih struktura tijekom operacije. Ova metoda koristi 3D kameru i specijalne naočale koje kirurzima omogućuju da vide slike u trodimenzionalnom formatu, poboljšavajući dubinsku percepciju i preciznost operacije (12).

Prednosti 3D laparoskopske radikalne nefrektomije:

- **Povećana dubinska percepcija:** 3D slike omogućuju bolju procjenu dubine i udaljenosti, što pomaže u preciznijem rukovanju organima i strukturama.
- **Poboljšana preciznost:** Kirurzi mogu bolje vidjeti i manipulirati složenim strukturama, što može smanjiti rizik od ozljeda okolnih tkiva.
- **Bolja vizualizacija:** 3D prikaz omogućuje bolju procjenu tumora i okolnih struktura, što može poboljšati rezultate operacije i skratiti vrijeme trajanja zahvata (12).

Nedostaci 3D laparoskopske radikalne nefrektomije:

- **Tehnička složenost:** 3D tehnologija može biti složenija za instalaciju i održavanje, zahtijevajući specijaliziranu opremu i obuku.
- **Trošak:** Korištenje 3D tehnologije može povećati troškove zbog specijalizirane opreme i materijala (12).

1.6.3. Usporedba 2D i 3D radikalne nefrektomije

Obje metode, 2D i 3D laparoskopska radikalna nefrektomija, nude prednosti u odnosu na otvorenu kirurgiju, uključujući manji rez, brži oporavak i smanjen rizik od komplikacija. Međutim, 3D tehnologija donosi dodatne prednosti u vidu poboljšane

dubinske percepcije i preciznosti, što može biti korisno kod složenijih slučajeva ili kada postoji potreba za većom točnošću (13).

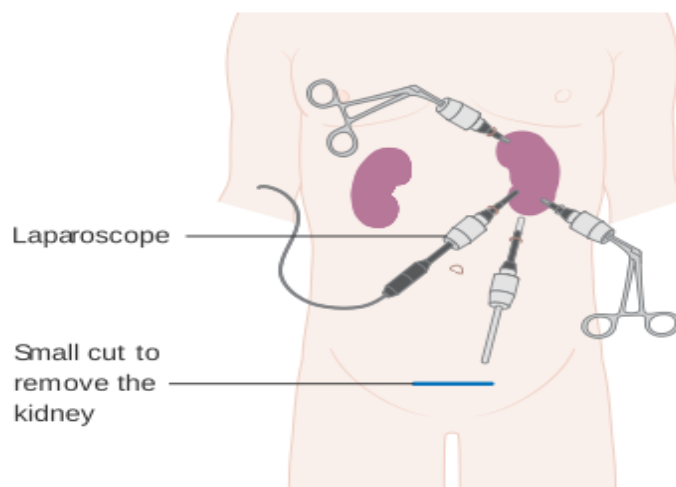
Odabir između 2D i 3D tehnike ovisi o specifičnostima pacijenta, iskustvu kirurga i dostupnosti opreme. Dok 3D tehnologija pruža naprednije mogućnosti vizualizacije, 2D laparoskopna metoda i dalje nudi učinkovite rezultate s vlastitim prednostima, posebno kada su troškovi i dostupnost opreme važni faktori (13).

Radikalna nefrektomija, bez obzira na to je li izvedena 2D ili 3D laparoskopski, ključna je za učinkovito liječenje malignih bubrežnih bolesti i drugih ozbiljnih bubrežnih stanja. Obje tehnike nude minimalno invazivne pristupe s brojnim prednostima u odnosu na otvorenu kirurgiju. Ipak, 3D laparoskopna tehnika može pružiti dodatne prednosti u preciznosti i dubinskoj percepciji, što može poboljšati rezultate operacije i kvalitetu života pacijenata. Odabir najprikladnije metode trebao bi uzeti u obzir specifične potrebe pacijenta i dostupne resurse kako bi se postigao najbolji mogući ishod (13).

1.7. Utjecaj tehnoloških inovacija

Tehnološki napredak u laparoskopnoj kirurgiji značajno je poboljšao pristupe radikalnoj nefrektomiji, omogućujući preciznije i učinkovitije liječenje bubrežnih bolesti. Uvođenje 3D tehnologije u laparoskopne metode donosi značajna poboljšanja u vizualizaciji i dubinskoj percepciji unutarnjih struktura. Ova napredna tehnologija pomaže kirurzima u preciznijem uklanjanju tumora i smanjenju rizika od oštećenja okolnih tkiva i organa, čime se povećava sigurnost i učinkovitost operacije. Također, poboljšava se trajanje operacije i smanjuje broj postoperativnih komplikacija, što vodi bržem oporavku pacijenata. Iako 3D tehnologija nudi značajne prednosti, 2D laparoskopne metode i dalje su važan dio kirurške prakse zbog svoje pristupačnosti i jednostavnosti (14).

Obje tehnologije zajednički doprinose poboljšanju tretmana bubrežnih bolesti, omogućujući bolje rezultate operacija i poboljšanje kvalitete života pacijenata.



Slika 3. Prikaz radikalne nefrektomije

Dostupno na:

[https://upload.wikimedia.org/wikipedia/commons/6/6f/Diagram showing laparoscopic surgery for kidney cancer CRUK 165.svg](https://upload.wikimedia.org/wikipedia/commons/6/6f/Diagram_showing_laparoscopic_surgery_for_kidney_cancer_CRUK_165.svg)

1.8. Komplikacije kirurškog liječenja

Komplikacije kirurškog liječenja nefrektomije mogu uključivati:

1. **Infekcija** – Rizik od infekcije na mjestu reza ili unutarnjih tkiva.
2. **Krvarenje** – Gubitak krvi tijekom ili nakon operacije, što može zahtijevati transfuziju.
3. **Oštećenje susjednih organa** – Moguće oštećenje crijeva, jetre ili slezene, osobito kod radikalne nefrektomije.
4. **Curenje urina** – Moguće curenje mokraće nakon parcijalne nefrektomije.
5. **Tromboza dubokih vena** – Rizik od krvnih ugrušaka zbog smanjene pokretljivosti.
6. **Plućna embolija** – Opasnost od ugrušaka u plućima.
7. **Problemi s bubrežnom funkcijom** – Moguće smanjenje funkcije preostalog bubrega.

8. **Postoperativna bol** – Dugotrajna bol na mjestu reza ili u području bubrega.
9. **Hipertenzija** – Povećanje krvnog tlaka zbog smanjene funkcije bubrega.
10. **Zatajenje bubrega** – Potpuno zatajenje preostalog bubrega, što može zahtijevati dijalizu.
11. **Povratak tumora** – Rizik od povratka tumora unatoč radikalnoj nefrektomiji, ili u loži parcijalne nefrektomije.
12. **Limfedem** – Oticanje zbog uklanjanja limfnih čvorova.
13. **Srčane komplikacije** – Mogući srčani problemi zbog stresa operacije.
14. **Smrt** – Mogućnost smrtnog ishoda, osobito kod starijih pacijenata ili onih s drugim zdravstvenim problemima.

Kirurški zahvat nosi određeni rizik, no napredne tehnike i priprema pacijenta mogu pomoći u smanjenju komplikacija (15).

1.9. Uloga medicinske sestre

Medicinske sestre imaju važnu ulogu u svim fazama nefrektomije, od pripreme do postoperativne skrbi:

1. Priprema pacijenta:

- **Informiranje:** Pružaju pacijentima informacije o zahvatu, uključujući rizike i postupke, te odgovaraju na njihova pitanja.

Priprema za operaciju: Provode sve pripremne aktivnosti, uključujući administraciju lijekova, obavljanje potrebnih pretraga i pripremu za anesteziju prema protokolima (16).

2. Tijekom operacije:

- **Praćenje vitalnih znakova:** Nadziru vitalne funkcije pacijenta, poput krvnog tlaka i pulsa, te prate reakcije na anesteziju.

Upravljanje intravenoznim infuzijama: Postavljaju i održavaju IV linije za primanje tekućina i lijekova tijekom operacije (16).

3. **Postoperativna skrb:**

- **Praćenje stanja:** Kontinuirano prate stanje pacijenta nakon operacije, tražeći znakove mogućih komplikacija kao što su infekcije ili krvarenje.
- **Upravljanje bolom:** Procjenjuju i upravljaju postoperativnom boli pacijenta koristeći lijekove i druge metode.
- **Edukacija:** Objašnjavaju pacijentima kako se brinuti za rane, uzimati lijekove i prilagoditi prehrambene ili životne navike nakon operacije (16).

4. **Hitni odgovor:**

- **Reakcija na komplikacije:** Brzo reagiraju na moguće komplikacije, kao što su tromboza ili plućna embolija, te poduzimaju hitne mjere ili obavještavaju liječnika (16).

5. **Koordinacija i dokumentacija:**

- **Timsku suradnju:** Koordiniraju s kirurzima, anesteziolozima i drugim članovima tima kako bi osigurali uspješan zahvat i oporavak.
- **Vođenje evidencije:** Precizno bilježe sve važne informacije o stanju pacijenta i odgovoru na liječenje (16).

Medicinske sestre ključne su za sigurnost i uspjeh operacije, te pomažu pacijentima da se brže oporave i postignu najbolje rezultate (16).

2. CILJ RADA

Cilj ovog diplomskog rada jest prikazati usporedbu 2D i 3D laparoscopske radikalne nefrektomije u Općoj bolnici Zadar.

3. PRIKAZ ISTRAŽIVANJA

U prikazu istraživanja ćemo opisati razliku 2D i 3D laparoscopske nefrektomije, točnije usporedba postojećih rezultata s novima.

Mjesto izvođenja istraživanja: Opća bolnica Zadar, Odjel za urologiju Zadar koji ima preko 20 godina, ali je 2018. kompletan rad prešao na 3D tehnologiju. Neke od prednosti oduvođenja 3D laparoskopije u operativni program:

- bolja vidljivost i percepcija dubine,
- dodatno skraćanje trajanja operativnog zahvata,
- veće zadovoljstvo operatera,
- skraćanje krivulje učenja.

3.1. Korištene metode

Usporedba podataka iz operacijskih protokola i BIS-a:
(3 godine prije uvođenja 3D tehnologije)

- 01.01.2015. – 31.12.2017.

(3 godine od uvođenja 3D tehnologije)

- 01.01.2018. – 31.12.2020.

Usporedba sljedećih laparoscopskih operativnih zahvata:

- Radikalna nefrektomija
- Parcijalna nefrektomija

Koristila se tehnika uspoređivanja više kriterija:

- trajanje operacijskog zahvata (od inicijalnog reza do zadnjeg šava),
- procjenjeni gubitak krvi (anesteziološka i operativna dokumentacija),
- resekcijski rub (kod parcijalne nefrektomije),
- trajanje hospitalizacije (boravak u bolnici, postoperativni dani).

3.2. Rezultati – radikalna nefrektomija

Broj 2D zahvata u OB Zadar u periodu od 2015. – 2017. je bio 66, od čega 36 laparoskopskih, a klasičnih 30; dok je broj 3D zahvata u periodu od 2018. – 2020. bio 90, od čega 55 laparoskopskih, a 35 klasičnih. Tabličnim prikazom prikazujemo da je najviše bolesnika operiranih iz Zadarske županije, u točnom broju od 25 za 2D te 38 za 3D zahvate.

Prosječna dob pacijenata u obe vrste, 2D i 3D zahvatima, bila su od 60,2 – 61,0, dok se trajanje operacijskog zahvata razlikovalo u prosjeku za 17 minuta. Naime, 2D su u prosjeku trajali 2:16 minuta, dok su 3D zahvati trajali u prosjeku 1:59 minuta. Veličina tumora je u prosjeku oba zahvata bila ista te je iznosila 4,3 cm. Gubitak krvi se razlikovao u 2D i 3D zahvatima, za 2D je iznosio 125 mL, dok je za 3D iznosio 70 mL, što znači da prosječno imamo 55 mL manji gubitak krvi kod 3D zahvata.

Tablica 1. Prikaz radikalne nefrektomije u OB Zadar

Broj zahvata	2D (2015. – 2017.)	3D (2018. – 2020.)
Laparoskopski	36	55
Klasični	30	35
Udio LPSC	54,5%	61,1%

Tablica 2. Prikaz 2D i 3D radikalne nefrektomije

Županija	Zd	Du	Ši	St	Lik	Zg	Ist	Si
2D (36)	25	2	5	1	1	1	0	1
3D (55)	38	8	4	2	1	1	1	0

Tablica 3. Prikaz operacijskih zahvata (RN) u OB Zadar

	2D (2015. – 2017.) - 36	3D (2018. – 2020.) - 55
Prosječna dob (god.)	61,0 (34-85)	60,2 (36-78)
Trajanje op. zahvata (h:min)	2:16 (1:25-3:15)	1:59 (0:55-3:55)
Trajanje hospitalizacije (dani)	7,1 (5-14)	5,4 (3-10)
Veličina tumora (cm)	4,3 (1,5-10,0)	4,3 (1,7-8,0)
PH nalaz	ccRCC – 27 (75%) Benigni tm. – 6 (16%) pRCC – 2 (6%) Bez tumora – 1 (4%)	ccRCC – 41 (75%) Benigni tm. – 7 (12%) pRCC – 5 (9%) chRCC – 1 (2%) TCC – 1 (2%)
Procijenjeni gubitak krvi (mL)	125 (30-450)	70 (10-220)

3.3. Rezultati – parcijalna nefrektomija

Broj zahvata za OB Zadar u periodu od 2015. – 2020. iznosio je 60, od čega 2D zahvata u periodu od 2015. – 2017. je bio 25, a ostalih 3D zahvata u periodu od 2018. – 2020. je bio 35. Udio LPSC za 2D zahvata bio je 48 %, dok je za 3D zahvate bio 60 %.

Po broju bolesnika Zadarska županija je prednjačila s 3 pacijenta za 2D zahvate te 8 pacijenata za 3D zahvate. Od ostalih valja naglasiti i Dubrovačku te Šibensku županiju sa po 3 pacijenta za 2D zahvate te ukupno 9 za 3D zahvate.

Prosječna dob 2D i 3D zahvata se nije puno razlikovala, iznosila je 59,0 za 2D te 58,3 za 3D. Trajanje operacijskog zahvata kod 2D zahvata iznosilo je 2:10 minuta, dok je kod 3D iznosilo 1:52 minuta, čime vidimo u prosjeku kraće trajanje 3D pretrage za 18 minuta. Isto tako trajanje hospitalizacije kod 3D zahvata je trajalo u prosjeku skoro jedan dan kraće nego kod 2D zahvata. Veličina tumora kod 2D je iznosila 2,1 cm, dok je kod 3D zahvata iznosila 2,6 cm.

Gubitak krvi je u prosjeku 40 mL manji kod 3D zahvata jer je za 2D iznosio 90mL, dok je za 3D iznosio 50 mL. Isto tako, reseksijski rub je bio negativan kod 100% 2D zahvata u tom periodu, dok je za 3D zahvata bio 95%.

Koristio se isto pristup kao i za radikalnu nefrektomiju, uz primjenu 3D što omogućuje kraće vrijeme tople ishemije te bolji prikaz resekcijske plohe i smještaja šava.

Tablica 4. Prikaz parcijalne nefrektomije u OB Zadar

Broj zahvata	2D (2015. – 2017.)	3D (2018. – 2020.)
Laparoskopski	12	21
Klasični	13	14
Udio LPSC	48%	60%

Tablica 5. Prikaz 2D i 3D parcijalne nefrektomije

Županija	Zd	Du	Ši	St	Zg	Kop	Ist	Lik
2D (12)	3	3	3	1	0	1	1	0
3D (21)	8	6	3	1	2	0	0	1

Tablica 6. Prikaz operacijskih zahvata (PN) u OB Zadar

	2D (2015. – 2017.) - 12	3D (2018. – 2020.) - 21
Prosječna dob (god.)	59,0 (38-73)	58,3 (31-80)
Trajanje op. zahvata (h:min)	2:10 (1:25-3:20)	1:52 (0:50-3:00)
Trajanje staze (min)	24,0 (18-30)	21,1 (16-33)
Bez staze	17% (2)	24% (5)
Veličina tumora (cm)	2,1 (1,0-3,0)	2,6 (1,0-7,0)
Udio maligniteta u PH nalazima	50% (6)	66% (14)
Trajanje hospitalizacije (dani)	6,6 (3-8)	5,7 (4-10)
Procijenjeni gubitak krvi (mL)	90 (20-230)	50 (20-150)
Resekcijski rub negativan	100%	95% (20)

4. RASPRAVA

Istraživanje naglašava nekoliko ključnih prednosti nadogradnje postojeće laparoskopske opreme. Prvo, nova oprema donosi značajna poboljšanja u performansama i funkcionalnosti. Ova nadogradnja omogućuje precizniju i učinkovitiju izvedbu kirurških zahvata. Uz to, poboljšana oprema pruža bolju kontrolu i vizualizaciju tijekom operacija, što omogućuje kirurzima da se lakše nose s kompleksnijim slučajevima i zahtjevnijim tehničkim aspektima. Ove promjene mogu značajno smanjiti trajanje operativnih zahvata, smanjiti gubitak krvi i unaprijediti sigurnost i rezultate za pacijente. Osim toga, poboljšana oprema može skratiti vrijeme potrebno za obuku kirurga, čime se povećava ukupna učinkovitost i preciznost operacija (17, 18).

Prednosti radikalne nefrektomije uključuju transperitonealni pristup i postavljanje pacijenta u lateralni polubočni položaj, što olakšava operacijski zahvat. Također, omogućava bržu preparaciju i bolji prikaz struktura bubrežnog hilusa. Ovaj zahvat osigurava potpuno uklanjanje tumora, smanjujući rizik širenja bolesti. Osim toga, radikalna nefrektomija učinkovita je u liječenju većih tumora, osobito u slučajevima metastazirajućeg karcinoma bubrega (17).

Prednosti parcijalne nefrektomije uključuju očuvanje funkcije bubrega jer se uklanja samo zahvaćeni dio bubrega, dok zdravi dio ostaje netaknut. Time se smanjuje rizik od dugoročnih komplikacija zahvaljujući očuvanju bubrežnog tkiva. U slučajevima ranog stadija raka bubrega, parcijalna nefrektomija pokazuje jednaku učinkovitost kao radikalna nefrektomija. Osim toga, pacijenti često imaju bolju kvalitetu života jer zadržavaju većinu funkcije bubrega, što pridonosi njihovoj boljoj dugoročnoj prognozi (18).

Kako bi se procijenila učinkovitost obje metode, u Općoj bolnici Zadar analizirani su ishodi pacijenata koji su prošli radikalnu nefrektomiju u posljednjih nekoliko godina.

Trajanje operacije kod otvorene nefrektomije (2D) često je kraće za pacijente s velikim ili invazivnim tumorima, dok 3D tehnike, iako tehnički zahtjevnije, omogućuju precizniji rad na osjetljivim strukturama. Gubitak krvi je manji kod pacijenata koji se

podvrgnu 3D nefrektomiji, što smanjuje potrebu za transfuzijama i ubrzava oporavak. Zahvaljujući minimalno invazivnom pristupu, 3D metode također imaju nižu stopu postoperativnih komplikacija, poput infekcija ili crijevnih opstrukcija, iako se kod složenijih slučajeva ponekad moraju koristiti otvorene operacije. Pacijenti koji se podvrgnu 3D nefrektomiji brže se oporavljaju, često se vraćajući svakodnevnim aktivnostima unutar nekoliko tjedana, dok oporavak nakon otvorene operacije može potrajati dulje. S onkološkog stajališta, dugoročni rezultati u pogledu preživljenja ovise o stadiju bolesti, no oba pristupa imaju sličnu učinkovitost, pri čemu je ključna pravilna procjena kirurške metode ovisno o specifičnom stanju pacijenta (17, 18).

Pacijenti koji prolaze parcijalnu nefrektomiju obično održavaju bolju funkciju bubrega nakon operacije, što se ogleda u nižim razinama kreatinina u serumu u usporedbi s onima koji su podvrgnuti radikalnoj nefrektomiji. Ova očuvana bubrežna funkcija smanjuje rizik od razvoja kronične bubrežne bolesti i pridonosi poboljšanju kvalitete života pacijenata. S obzirom na sve veću primjenu parcijalne nefrektomije, posebno u ranim stadijima raka bubrega, istraživanja sugeriraju da pacijenti koji su prošli ovaj zahvat imaju bolje funkcionalne i biokemijske rezultate u postoperativnom razdoblju (17, 18).

S druge strane, pacijenti koji su imali radikalnu nefrektomiju često pokazuju nepovoljnije onkološke karakteristike tumora. To uključuje agresivnije histološke tipove tumora te više Fuhrmanove gradacije, koja pomaže u procjeni agresivnosti bolesti. Istraživanja su pokazala da su pacijenti s radikalnom nefrektomijom skloniji višim gradusima, što povećava rizik od recidiva i metastaziranja. Ove razlike u onkološkim karakteristikama između pacijenata koji su podvrgnuti parcijalnoj i radikalnoj nefrektomiji ističu važnost pravilnog odabira kirurške metode prema stadiju i tipu tumora, kao i specifičnim potrebama svakog pacijenta. Na kraju, odluka o izboru između parcijalne i radikalne nefrektomije treba se temeljiti na individualnoj procjeni, uzimajući u obzir ne samo onkološke karakteristike, već i očuvanje bubrežne funkcije i kvalitetu života pacijenata (17, 18).

4.1. Usporedno istraživanje

Istraživanje pod naslovom "Utjecaj parcijalne nefrektomije na funkciju bubrega kod pacijenata s karcinomom bubrega" fokusiralo se na usporedbu učinaka parcijalne nefrektomije (PN) i radikalne nefrektomije (RN) na bubrežnu funkciju kod pacijenata koji su dijagnosticirani s renalnim stanicama karcinoma. U ovoj retrospektivnoj studiji sudjelovalo je 557 pacijenata, od kojih je 339 podvrgnuto radikalnoj nefrektomiji, dok je 218 pacijenata prošlo parcijalnu nefrektomiju (19).

Prema rezultatima, pacijenti koji su imali parcijalnu nefrektomiju pokazali su značajno bolji rezultat u procjeni brzine glomerularne filtracije (eGFR) tri godine nakon operacije, u usporedbi s onima koji su bili podvrgnuti radikalnoj nefrektomiji. Ova studija također je istaknula da su pacijenti s radikalnom nefrektomijom imali znatno veću incidenciju akutne ozljede bubrega (AKI), koja je iznosila 70,1%, dok je u grupi pacijenata s parcijalnom nefrektomijom taj postotak bio znatno niži, samo 24,3% (19).

Osim toga, istraživanje je pokazalo da su pacijenti podvrgnuti radikalnoj nefrektomiji imali veću vjerojatnost za razvoj novog slučaja kronične bolesti bubrega (CKD) tijekom postoperativnog razdoblja. Također su imali veću vjerojatnost od 25% smanjenja eGFR unutar prve godine nakon operacije. Ovi nalazi sugeriraju da parcijalna nefrektomija može biti preferirana opcija, posebno za očuvanje funkcije bubrega i smanjenje rizika od postoperativnih komplikacija kod pacijenata koji pate od malignih tumora bubrega. Ovo istraživanje podržava sve veće zanimanje za strategije koje omogućuju očuvanje bubrežne funkcije, posebice u kontekstu sve veće prevalencije karcinoma bubrega (19).

Istraživanje naglašava da parcijalna nefrektomija može biti bolja alternativa za očuvanje bubrežne funkcije kod pacijenata s karcinomom bubrega, osobito u ranim fazama bolesti. Ova kirurška tehnika smanjuje mogućnost postoperativnih komplikacija i doprinosi boljoj kvaliteti života pacijenata, što dodatno opravdava korištenje manje invazivnih metoda gdje god je to izvodljivo (19).

5. ZAKLJUČAK

Što se tiče tehnoloških aspekata, usporedba 2D i 3D kirurških tehnika donosi važne prednosti u korist 3D pristupa. 3D tehnologija omogućuje kirurzima bolju prostornu orijentaciju i detaljniju vizualizaciju operativnog polja, što može rezultirati preciznijim rezovima, manjim gubitkom krvi i boljim očuvanjem zdravog tkiva. To je osobito značajno kod složenijih parcijalnih nefrektomija, gdje je važno pažljivo ukloniti tumor, a pritom sačuvati što veći dio funkcionalnog bubrega. 2D tehnike, iako još uvijek učinkovite i široko korištene, nemaju isti nivo dubinske percepcije, što može ograničiti preciznost operacija. Međutim, konačan izbor između 2D i 3D tehnike ovisi o složenosti slučaja, iskustvu kirurga i dostupnosti tehnologije, pri čemu 3D tehnike postaju sve popularnije zbog svojih superiornih rezultata.

Zaključno, usporedba parcijalne i radikalne nefrektomije, bilo kroz 2D ili 3D kirurški pristup, pokazuje jasne razlike u indikacijama i dugoročnim ishodima. Parcijalna nefrektomija preferira se kod manjih, lokaliziranih tumora jer omogućuje očuvanje što većeg dijela zdravog bubrežnog tkiva, što značajno smanjuje rizik od razvoja kronične bubrežne insuficijencije i posljedičnih komplikacija poput srčanih bolesti. S druge strane, radikalna nefrektomija koristi se kod većih tumora ili onih koji se šire izvan bubrega, jer uklanjanje cijelog bubrega smanjuje mogućnost recidiva i širenja bolesti. Iako ova metoda može rezultirati gubitkom funkcije bubrega, ona je često nužna za osiguranje potpunog uklanjanja tumora.

Izbor između parcijalne i radikalne nefrektomije, kao i odabir kirurške tehnologije, treba se temeljiti na individualnim karakteristikama pacijenta i tumora, uzimajući u obzir balans između potpunog uklanjanja bolesti i očuvanja funkcionalnosti bubrega, što dugoročno može značajno poboljšati kvalitetu života pacijenta.

6. LITERATURA

1. Mitch WE, Ikizler TA. Chronic kidney disease: diagnosis and management. *Clin J Am Soc Nephrol*. 2019;14(3):483-93. doi: 10.2215/CJN.07720718.
2. National Kidney Foundation. KDOQI clinical practice guideline for nutrition in chronic kidney disease: 2020 update. *Am J Kidney Dis*. 2020;76(3)
3. Moore KL, Dalley AF, Agur AMR. *Clinically Oriented Anatomy*. 8th ed. Philadelphia: Wolters Kluwer; 2018.
4. Standring S, editor. *Gray's Anatomy: The Anatomical Basis of Clinical Practice*. 42nd ed. Edinburgh: Elsevier; 2020.
5. Hebert LA, Burke B. Physiology of the kidney. In: Brenner BM, Rector FC, editors. *Brenner and Rector's The Kidney*. 11th ed. Philadelphia: Elsevier; 2020. p. 1-21.
6. National Kidney Foundation. KDOQI clinical practice guideline for nutrition in chronic kidney disease: 2020 update. *Am J Kidney Dis*. 2020;76(3) doi:10.1053/j.ajkd.2020.05.006.
7. Miller DC, Liu J. Epidemiology of renal cell carcinoma. *J Urol*. 2020;204(6):1135-44. doi: 10.1097/JU.0000000000001210.
8. KDIGO. KDIGO Clinical Practice Guideline for Acute Kidney Injury. *Kidney Int Suppl*. 2012;2(1):1-138. Available from: <https://kdigo.org/guidelines/acute-kidney-injury/>
9. Levey AS, Coresh J, Bolton K, et al. Definition and classification of chronic kidney disease: a position statement from Kidney Disease: Improving Global Outcomes (KDIGO). *Kidney Int*. 2011;80(1):17-28. doi: 10.1038/ki.2010.483
10. Bagshaw SM, Bellomo R, Ronco C. Management of acute kidney injury. *JAMA*. 2010;304(7):758-9. doi: 10.1001/jama.2010.1150.
11. Gordon CE, Adams JE. Pharmacological management of chronic kidney disease: an overview. *Drugs*. 2014;74(10):1097-113. doi: 10.1007/s40265-014-0236-1.
12. Ferguson A, Bell S. Radical nephrectomy for renal cell carcinoma: the current role. *BJU Int*. 2018;122(6):934-42. doi: 10.1111/bju.14361.

13. Kaufman DS, Novick AC. Radical nephrectomy for renal cell carcinoma: techniques and outcomes. *Urol Clin North Am.* 2019;46(4):435-45. doi: 10.1016/j.ucl.2019.07.004.
14. Kutikov A, Uzzo RG. An update on the management of localized renal cell carcinoma. *CA Cancer J Clin.* 2018;68(6):503-16. doi: 10.3322/caac.21436.
15. Miller DC, Canner JK, Daignault S, et al. Complications of radical nephrectomy: a comprehensive review. *J Urol.* 2018;199(5):1061-9. doi: 10.1016/j.juro.2017.12.102.
16. Blegen MA, Goode CJ, Park SH, et al. The critical role of nursing in managing patients with chronic kidney disease. *Nephrol Nurs J.* 2018;45(3):235-44.
17. Campbell SC, Lane BR. Partial nephrectomy for renal tumors. *Curr Opin Urol.* 2010;20(5):355-60.
18. Antonelli A, Cozzoli A, Nicolai M, Zani D, Zanotelli T, Cunico SC. The follow-up management of non-metastatic renal cell carcinoma: definition of a surveillance protocol. *BJU Int.* 2007;99(2):296-300.
19. Zang X, Xue Y, Liu Z, et al. Impact of partial nephrectomy on kidney function in patients with renal cell carcinoma. *BMC Nephrol.* 2020;21(1):77. doi:10.1186/s12882-020-02068-4.

7. ŽIVOTOPIS

Ime i prezime: Tihana Đirlić

Datum i mjesto rođenja: 05.04.1991., Split, Republika Hrvatska

Državljanstvo: Hrvatsko

Bračni status: Udana

Elektronička pošta: baricevictihana1991@gmail.com

Obrazovanje:

1997. – 2005. – OŠ Žrnovnica

2005. – 2009. – Zdravstvena škola Split (smjer medicinska sestra/tehničar)

2019. – 2022. – Sveučilište u Splitu, Sveučilišni odjel zdravstvenih studija, prijediplomski studij sestrinstva

Radno iskustvo:

2010. – 2011. – Obavljanje pripravničkog staža u KBC Split

2012. – 2015. – Zaposlena u Ustanovi za zdravstvenu njegu u kući “Octavisu i Zdravka”

2015. – do danas zaposlena u KBC Split, Klinika za urologiju

Strani jezik: Engleski

Ostale aktivnosti: Članica HKMS – a