

Kirurško liječenje tumora repa gušterače s prikazom slučaja laparoskopske distalne splenopankreatektomije

Baotić, Ivana

Master's thesis / Diplomski rad

2024

Degree Grantor / Ustanova koja je dodijelila akademski / stručni stupanj: **University of Zadar / Sveučilište u Zadru**

Permanent link / Trajna poveznica: <https://um.nsk.hr/um:nbn:hr:162:240756>

Rights / Prava: [In copyright](#) / [Zaštićeno autorskim pravom.](#)

Download date / Datum preuzimanja: **2024-10-20**



Sveučilište u Zadru
Universitas Studiorum
Jadertina | 1396 | 2002 |

Repository / Repozitorij:

[University of Zadar Institutional Repository](#)



zir.nsk.hr



DIGITALNI AKADEMSKI ARHIVI I REPOZITORIJ

Sveučilište u Zadru
Odjel za zdravstvene studije
Sveučilišni diplomski studij
Sestrinstvo

Ivana Baotić

**Kirurško liječenje tumora repa gušterače s prikazom slučaja
laparoskopske distalne splenopankreatektomije**

Diplomski rad

Zadar, travanj 2024.

Sveučilište u Zadru
Odjel za zdravstvene studije
Sveučilišni diplomski studij
Sestrinstvo

**Kirurško liječenje tumora repa gušterače s prikazom slučaja
laparoskopske distalne splenopankreatektomije**

Diplomski rad

Studentica:

Ivana Baotić

Mentor:

doc. prim. dr. sc. Jakov Mihanović, dr. med.

Zadar, travanj 2024.



Izjava o akademskoj čestitosti

Ja, **Ivana Baotić**, ovime izjavljujem da je moj **diplomski rad** pod naslovom **"Kirurško liječenje tumora repa gušterače s prikazom slučaja laparoskopske distalne splenopankreatektomije"** rezultat mojega vlastitog rada, da se temelji na mojim istraživanjima te da se oslanja na izvore i radove navedene u bilješkama i popisu literature. Ni jedan dio mojega rada nije napisan na nedopušten način, odnosno nije prepisan iz necitiranih radova i ne krši bilo čija autorska prava.

Izjavljujem da ni jedan dio ovoga rada nije iskorišten u kojem drugom radu pri bilo kojoj drugoj visokoškolskoj, znanstvenoj obrazovnoj ili inoj ustanovi.

Sadržaj mojega rada u potpunosti odgovara sadržaju obranjenoga i nakon obrane uređenoga rada.

Zadar, 24. travnja 2024.

ZAHVALA

Željela bih iskazati iskrenu zahvalnost mentoru doc. prim. dr. sc. Jakovu Mihanoviću, dr. med., na vodstvu i strpljenju tijekom cijelog procesa pripreme i izrade diplomskog rada. Također se zahvaljujem svim drugim profesorima koji su mi prenosili znanje i stečena iskustva. Neizmjereno se zahvaljujem obitelji i prijateljima na potpori i razumijevanju tokom cjelokupnog procesa obrazovanja. Vaša podrška, ohrabrenje i ljubav su neprocjenjivi te su ključni za moj uspjeh kako u akademskom smislu, tako i u drugim životnim poljima.

POPIS KRATICA I SIMBOLA

lat. - latinski

aa. - lat. arteriae; arterije

a. - lat. arteria; arterija

v. - lat. vena; vena

vv. - lat. venae; vene

rr. - lat. rami; ogranci

lnn. - lat. nodi lymphatici; limfni čvorovi

DP - distalna pankreatektomija

CT - kompjutorizirana tomografija

MR - magnetska rezonanca

PET/CT - pozitronska emisijska tomografija

ERCP - endoskopska retrogradna kolangiopankreatografija

UZV - ultrazvuk

EUS - endoskopski ultrazvuk

MRCP - magnetnorezonantna kolangiopankreatografija

MSCT - višeslojna kompjutorizirana tomografija

MCN - mucinozna cistična neoplazma

IPMN - intraduktalna papilarna mucinozna neoplazma

LDP - laparoskopska distalna pankreatektomija

TNM - klasifikacija stadija malignoma procjenom statusa tumora, limfnih čvorova, metastaza

RDP- robotska distalna pankreatektomija

PSA - antigen specifičan za prostatu

CA 19-9 - tumorski marker karbohidratni antigen 19-9

PHD - patohistološka dijagnoza

HbA1c - glikirani hemoglobin

mmHg - milimetar živina stupca

MCV - prosječni volumen eritrocita

MCH - prosječni sadržaj hemoglobina u eritocitu

MCHC - prosječna koncentracija Hb u 1 L eritrocita

RDW - raspodjela eritrocita po volumenu

MPV - prosječni volumen trombocita

Na - natrij

K - kalij

Ca - kalcij

CRP - C-reaktivni protein

CEA - carcinoembrijski antigen

PV - protrombinsko vrijeme

INR - eng. international normalized ratio; međunarodni normalizirani omjer

APTV - aktivirano parcijalno tromboplastinsko vrijeme

SAŽETAK

Tumori gušterače nastaju u endokrinom ili egzokrinom dijelu žlijezde te se dijele se na benigne, potencijalno maligne i maligne tumore. Incidencija se povećava s dobi bolesnika, a svoj vrhunac doseže u sedmom desetljeću života. Većinom su novotvorine duži period asimptomatske što otežava njihovo pravovremeno otkrivanje i liječenje. Abdominalna bol tupog karaktera koja je izražena epigastrično te se širi prema leđima je jedan od najčešćih simptoma tumora gušterače. Distalna pankreatektomija je standardni kirurški postupak koji se upotrebljava u liječenju benignih, malignih i premalignih lezija tijela i repa žlijezde distalno (lijevo) od gornje mezenterične arterije i vene. Često uključuje splenektomiju zbog anatomske blizine i vaskularne povezanosti. Isto tako može se upotrijebiti limfadenektomijom u slučaju maligne bolesti. Postupci očuvanja slezene se realiziraju očuvanjem perfuzije kroz slezensku venu i arteriju ili resekcijom slezenske arterije i vene zajedno s gušteračom, ali uz uspostavu kolateralnog krvotoka slezene putem kratkih želučanih arterija. Razvojem kirurških tehnika, minimalno invazivna kirurgija repa gušterače doživjela je procvat u liječenju novotvorina. Obuhvaća laparoskopsku i robotsku distalnu pankreatektomiju. Laparoskopska distalna pankreatektomija provodi se u općoj anesteziji preko četiri ili pet troakara. Predstavlja preferirani oblik kirurškog liječenja koji ima izražene prednosti poput smanjenja poslijeoperacijske boli i komplikacija, kraćeg trajanja hospitalizacije, manjeg gubitka krvi, ranijeg povratka prethodnim aktivnostima u odnosu na klasičnu distalnu pankreatektomiju. Upotreba robotskog sustava u posljednjem desetljeću predstavlja ultimativni način kirurškog liječenja malignih i benignih novotvorina gušterače. Njime se omogućuje izrazita preciznost pokreta korištenjem trodimenzionalnog i uvećanog vidnog polja što uvelike pomaže kirurškom timu koji izvodi zahvat. Poslijeoperacijsko praćenje i liječenje primarno je orijentirano na nadzor nad sekrecijom preko abdominalnog drena, protokol ubravnog oporavka što uključuje ranu mobilizaciju, rano hranjenje i povratak peristaltike te uočavanje i saniranje mogućih komplikacija. Poboljšanje ishoda kod liječenja malignih tumora gušterače ipak zaostaje za ostalim vrstama karcinoma unatoč napretku u adjuvantnoj terapiji i kirurškim tehnikama.

Ključne riječi: tumor, distalna pankreatektomija; laparoskopska distalna pankreatektomija; robotska distalna pankreatektomija; splenopankreatektomija

SUMMARY

"Surgical treatment of pancreatic tail tumors with a case study of laparoscopic distal splenopancreatectomy"

Pancreatic tumors arise in the endocrine or exocrine part of the gland and are divided into benign, potentially malignant, and malignant tumors. The incidence increases with the patient's age, peaking in the seventh decade of life. Most tumors are asymptomatic for an extended period, which complicates their timely detection and treatment. Abdominal pain of dull character, expressed in the epigastric region and radiating towards the back, is one of the most common symptoms of pancreatic tumors. Distal pancreatectomy is a standard surgical procedure used to treat benign, malignant, and premalignant lesions of the body and tail of the pancreas distal to the upper mesenteric artery and vein. It often involves splenectomy due to anatomical proximity and vascular connectivity. Lymphadenectomy may also be performed in the case of malignant disease. Spleen-preserving procedures are realized by preserving perfusion through the splenic vein and artery or by resecting the splenic artery and vein together with the pancreas, but with the establishment of collateral circulation in the hilum of the spleen through the gastric vessels. With the development of surgical techniques, minimally invasive surgery of the pancreatic tail has flourished in treating tumors. This includes laparoscopic and robot-assisted distal pancreatectomy. Laparoscopic distal pancreatectomy is performed under general anesthesia using four or five ports (trocar). Typically, two large ports are used for camera and connecting devices, while two to three smaller ports are for surgical instruments. It represents a preferred form of surgical treatment with significant advantages such as reduced postoperative pain and complications, shorter hospitalization duration, less blood loss, and earlier return to previous activities compared to open distal pancreatectomy. The use of robotic systems in the last decade represents a modern approach to the surgical treatment of malignant and benign pancreatic tumors. It enables precise movements using three-dimensional and magnified field of view, greatly assisting surgical teams performing minimally invasive procedures. Postoperative monitoring and treatment primarily focus on controlling and managing drainage output, restoring peristalsis, and detecting and managing possible complications. Improvement in outcomes lags behind other types of carcinomas despite advances in adjuvant therapy and surgical techniques.

Keywords: tumor, distal pancreatectomy; laparoscopic distal pancreatectomy; robotic distal pancreatectomy; splenectomy

SADRŽAJ

1. UVOD	1
1.1. Anatomija gušterače	2
2. Tumori gušterače	5
2.1. Rizični čimbenici	6
2.2. Klinička slika	6
2.3. Dijagnostika	7
3. Kirurško liječenje tumora repa gušterače	8
3.1. Indikacije i kontraindikacije za distalnu pankreatektomiju	10
3.2. Prijeoperacijska priprema i procjena	12
4. Klasična distalna splenopankreatektomija	13
5. Klasična distalna pankreatektomija s očuvanjem slezene	17
5.1. Warshawljev postupak	17
5.2. Kimurina tehnika	19
6. Minimalno invazivna kirurgija repa gušterače	21
6.1. Laparoscopska distalna splenopankreatektomija	21
6.2. Prednosti i nedostaci laparoscopskog pristupa	23
6.3. Robotska distalna splenopankreatektomija	24
6.4. Usporedba robotske i konvencionalne laparoscopske distalne pankreatektomije ...	28
7. Poslijeoperacijsko praćenje i komplikacije	28
8. Ishod i prognoza nakon kirurškog liječenja tumora gušterače	30
9. Prikaz slučaja	31
10. ZAKLJUČAK	38
11. LITERATURA	39

1. UVOD

Tumori gušterače u posljednjih su nekoliko desetljeća u porastu. Incidencija se povećava s dobi bolesnika, a svoj vrhunac doseže u sedmom desetljeću života. U većini slučajeva novotvorine su duži period asimptomatske što otežava njihovo pravovremeno otkrivanje i liječenje. Vodeći simptomi ovise o lokalizaciji neoplazme te se najčešće pojavljuju u odmaklom stadiju bolesti. Diferencijalna dijagnoza je izuzetno široka obzirom na raznolikost simptoma. Karcinom gušterače po učestalosti je treći maligni tumor probavnog sustava te četvrti najčešći uzrok smrti od novotvorina općenito. Iznimno je agresivnog tijeka no specifičnih testova za rano otkrivanje tumora za sada nema. Učestalije se javlja kod muškog spola (1). Tumori su češće smješteni u glavi gušterače, čak 60-70 %, ali prisutni su i u području tijela i repa. Karcinom se vrlo lako širi u okolna tkiva i organe, primjerice u stijenku slezene, želuca, dvanaesnika, debelog crijeva, nadbubrežne žlijezde. Otprilike 45 % bolesnika već pri postavljanju dijagnoze ima prisutne metastaze. Približno 20 % bolesnika su kandidati za kirurško liječenje tumora gušterače u trenutku postavljanja dijagnoze zbog vrlo kasne prezentacije bolesti (2).

Standardno kirurško liječenje benignih, premalignih i malignih lezija u tijelu i repu gušterače je distalna pankreatektomija (DP) koja može obuhvaćati uklanjanje slezene i limfnog tkiva, odnosno splenektomiju i limfadenektomiju. Metoda je tijekom vremena modificirana kako bi odgovarala indikacijama i poboljšala postoperativne rezultate. Razvojem tehnologije i medicine kirurške su tehnike s otvorenog pristupa napredovale do laparoscopske i robotski potpomognute tehnike uklanjanja tumora u tijelu i repu pankreasa. Minimalno invazivna kirurgija tijekom posljednjih godina smatra se prihvatljivijim pristupom te se izvodi kroz male rezove putem laparoscopskih instrumenata što rezultira brojnim prednostima poput kraćeg vremena oporavka te manjeg broja komplikacija. Osim kirurškog liječenja vrlo često se primjenjuje radioterapija, kemoterapija te palijativni postupci (2).

1.1. Anatomija gušterače

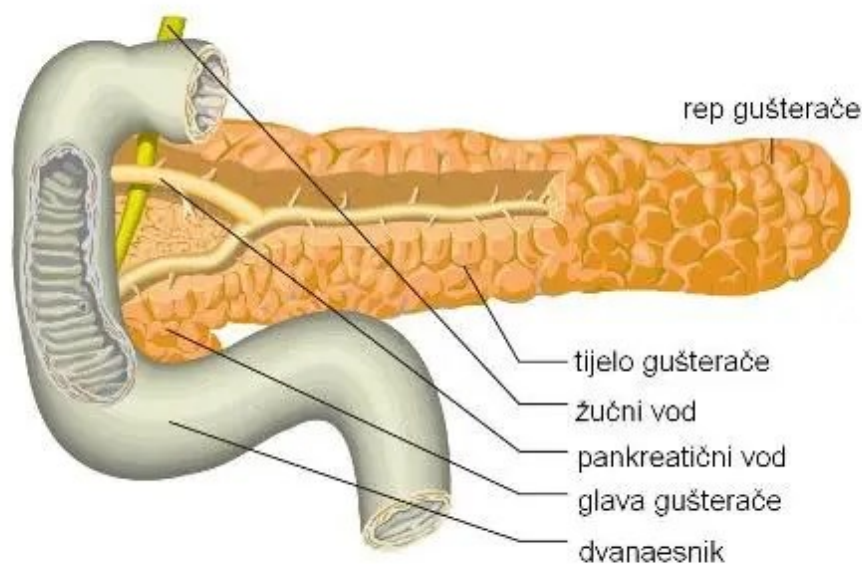
Gušterača, lat. *pancreas*, je parenhimni organ koji je smješten u trbušnoj šupljini. Nalazi se retroperitonealno, na stražnjoj trbušnoj stijenci, iza želuca u razini prvog slabinskog kralješka. Duga je oko 12 do 15 cm. Polegnuta je na razini transpilorične linije (3). S prednje strane prekrivena je peritonejem, a stražnju stranu pankreasa od dorzalnijih, okolnih, retroperitonealnih struktura dijeli vezivno tkivo ili Treitzova fascija (4). Sastoji se od dvije vrste tkiva: nakupine alfa i beta stanica koje oblikuju Langerhansove otočiće te od žljezdanog epitela koji je nakupljen u grozdaste tvorbe, tzv. acinuse. Dakle, gušterača se često naziva mješovita žlijezda, s vanjskim i unutarnjim izlučivanjem. Endokrina je žlijezda, koja proizvodnjom i izlučivanjem hormona glukagona i inzulina u krvotok, kontrolira razinu šećera u krvi. Isto tako gušterača je i egzokrina žlijezda probavnog sustava te izlučivanjem enzima amilaze, lipaze, kimotripsina i tripsina omogućuje digestiju ugljikohidrata, masti i proteina do malih molekula koje se mogu apsorbirati u krvotok. Omotana je vezivnom čahuricom. Dijeli se na tri glavna dijela: glavu, tijelo i rep (3).

Glava gušterače, *caput pancreatis*, položena je desno od kralježnice, u konkavitetu dvanaesnika (4). Prednja površina glave prekrivena je potrbušnicom, a hvatište mezenterija poprječnog obodnog crijeva, *mesocolon transversum*, prelazi preko nje. Stražnja strana glave položena je uz donju šuplju venu, *vena cava inferior*. Nadalje, na njoj se nalazi brazda koja predstavlja otisak zajedničkog žučovoda, *ductus choledochus* (3). Prema stražnjoj strani od glave gušterače prostire se kukasti izdanak, *processus uncinatus*, koji sadrži *vasa mesenterica*. Gornja mezenterična vena i arterija, *vena et arteria mesenterica superior*, prolaze navedenom brazdom između kukastog nastavka, *incisura pancreatis*, te glave pankreasa. Gornja mezenterična vena se spaja s slezenskom venom, *v. splenica*, i oblikuju *v. portae hepatis* koja je isto tako u vrlo bliskom odnosu s gušteračom (4).

Tijelo gušterače, *corpus pancreatis*, obuhvaća najveći dio organa i nastavlja se na vrat, *collum pancreatis* te je smješteno ispred i lijevo od kralježnice (4). Na samome prijelazu iz vrata u tijelo žlijezde, na gornjoj strani se izdiže *tuber omentale* koji je izbočen u omentalnu burzu. Prednja strana tijela je prekrivena potrbušnicom i putem vreće, *bursa omentalis*, je u kontaktu sa stražnjom stijenkom želuca. Stražnja strana tijela je u kontaktu zdesna na lijevo s: a) *v. mesenterica inferior* b) *aorta et a. mesenterica superior* c) *v. renalis sinistra* d) lijevom nadbubrežnom žlijezdom i prednjom stranom lijevog bubrega. Slezenske žile, *a. splenica* i *v. splenica*, oblikuju uzdužne brazde u blizini gornjeg ruba tijela gušterače (3). Rep gušterače,

cauda pancreatis, se nastavlja na tijelo, a smješten je unutar *ligamentum splenorenale* te doseže hilus slezene. Također je smješten ispred hilusa lijevog bubrega (4).

Gušterača sadrži dva izvodna voda: *ductus pancreaticus accessorius* (Santorini) te *ductus pancreaticus* (Wirsungi). Glavni izvodni pankreatični vod je *ductus pancreaticus*, a nalazi se u unutrašnjosti žlijezde te se proteže cijelom njenom duljinom, slijeva nadesno. U području glave gušterače zavija prema dolje, povezuje se sa zajedničkim žučovodom i putem hepatopankreatične ampule se izliva u dvanaesnik preko Vaterove duodenalne papile (lat. *papilla duodeni maior* Vateri). Duž cijelog toka glavni izvodni vod prima prитоке iz tkiva gušterače (4). *Ductus pancreaticus accessorius* počinje na mjestu gdje glavni izvodni vod zavija prema dolje, a proteže se kroz glavu pankreasa do male duodenalne papile (lat. *papilla duodeni minor*). Akcesorni pankreatični vod prikuplja sekret glave gušterače (3).



Slika 1. Anatomski prikaz gušterače.

Preuzeto: <https://www.onkologija.hr/rak-gusterace/>

Arterijska opskrba žlijezde potječe od dvaju velikih izvora: splenične arterije i pankreatikoduodenalnih arterija (3). *Aa. pancreaticoduodenales inferiores* opskrbljuju donji dio glave gušterače, dok *aa. pancreaticoduodenales superiores* gornji dio glave pankreasa. *Arteria splenica* opskrbljuje tijelo i rep gušterače te prolaskom kroz gornji rub gušterače daje nekoliko vrlo važnih ogranaka. *Arteria pancreatica dorsalis* se odvaja u početnom dijelu toka arterije slezene, dok *a. pancreatica magna* se nalazi distalnije, u prostoru granice trupa i repa

gušterače (4). Tijekom cijelog toka slezenske arterije i njezinih ogranaka odvajaju se *rr. pancreatici*, koji predstavljaju manje ogranke navedenih žila, te difuzno opskrbljuju okolno tkivo repa i tijela gušterače (3).

Venska krv otječe putem: a) *vv. pancreaticoduodenales inferiores u v. mesenterica superior* b) *vv. pancreaticoduodenales superiores u v. portae* c) *rr. pancreatici u v. splenica* (4).

Limfna drenaža žlijezde je kompleksna i odvija se u nekoliko pravaca. *Lnn. pancreatici superiores* su smješteni uz gornji rub tijela gušterače, a pomoću njih se drenira tijelo i dio dvanaesnika. Nadalje iz njih limfa otječe u paraaortalne i regionalne celijačne limfne čvorove i putem *truncus intestinalis* do *cisterna chyli*. U području donjeg ruba tijela i repa žlijezde nalaze se *lnn. pancreatici inferiores* u koje se drenira preostali dio tijela gušterače i krajnji dio dvanaesnika. Limfa dalje otječe u paraaortalne i regionalne gornje mezenterične limfne čvorove (4). Limfa glave drenira se u *lnn. pancreaticoduodenales superior et inferior* te dalje putem već navedenih regionalnih limfnih čvorova (3).

Vlakna autonomnog živčanog sustava inerviraju gušteraču (3). Parasimpatička vlakna potječu od *nervus vagus*, simpatička od *nn. splanchnici*. Vlakna navedenih živaca gušterači pristupaju kao perivaskularni splet ogranaka celijačnog arterijskog stabla. Simpatička vlakna su eferentno-afherentna i odgovorna su za percepciju visceralne boli te osjetnu inervaciju žlijezde. Parasimpatička vlakna isključivo su eferentna i djeluju na glatko mišićje izvodnih vodova te izlučivanje žljezdanoga tkiva (4).

2. Tumori gušterače

Tumori gušterače nastaju u endokrinom ili egzokrinom dijelu žlijezde. Pojavljuju se kao posljedica nekontrolirane proliferacije acinarnih, duktalnih, multipotentnih matičnih stanica i Langerhansovih otočića. Prema klasifikaciji Svjetske zdravstvene organizacije neoplazme se dijele na tri glavne skupine: benigni, potencijalno maligni i maligni tumori (Tablica 1.) (5). Egzokrini tumori obuhvaćaju 95 % tumora pankreasa. Novotvorine koje nastaju u endokrinom dijelu gušterače pripadaju skupini neuroendokrinih tumora koje obuhvaćaju samo 2 % svih neoplazmi žlijezde. Pojavljuju se kao multiple ili solitarne lezije. Katkad se manifestiraju u obliku sindroma multiple endokrine neoplazije (MEN sindrom). Najčešće se stvaraju iz stanica Langerhansovih otočića. Ovisno o dominantnom hormonskom lučenju razlikujemo više podvrsta endokrinih tumora gušterače koji nose pripadajuće ime. Tako funkcionalni tumori u endokrinom dijelu mogu biti sastavljeni od stanica koje luče gastrin, tzv. gastrinomi, inzulin - inzulinomi, glukagon - glukagonomi, somatostatin - somatostatinomi. Oko trećine neuroendokrinih tumora je nefunkcionalno (6).

Tablica 1. Podjela egzokrinih tumora gušterače prema klasifikaciji Svjetske zdravstvene organizacije (5)

BENIGNI	POTENCIJALNO MALIGNI (GRANIČNI)	MALIGNI
Mucinozni cistadenom	Mucinozne cistične neoplazme s umjerenom displazijom	Duktalni adenokarcinom (85%)
Serozni cistadenom	Solidni pseudopapilarni tumori	Intraduktalni papilarni mucinozni karcinom (2-3%)
Intraduktalni papilarni mucinozni adenom	Intraduktalna papilarna mucinozna neoplazma s umjerenom displazijom	Mucinozni cistadenokarcinom (1%)
		Solidni pseudopapilarni karcinom (1%)
		Karcinom acinarnih stanica (<1%)
		Serozni cistadenokarcinom (<1%)
		Pankreatoblastom (<1%)

Duktalni adenokarcinom obuhvaća oko 80-85 % svih malignih tumora gušterače, a manifestira se kao tvrda, sivkasta masa koja se u 75 % slučajeva nalazi u glavi gušterače, 15-20 % u trupu te 5-10 % u repu pankreasa (7). Treći je najčešći karcinom probavnog sustava, a

predstavlja četvrti uzrok smrti od tumora općenito. Javlja se češće u industrijaliziranim i razvijenim zemljama (8). Procjenjuje se da incidencija u zapadnim zemljama iznosi 15,4/100000 ljudi godišnje. Raste s povećavanjem dobi osobe, a svoj vrhunac doseže u sedmom i osmom desetljeću života. Vrlo rijetko se javlja prije 45. godine. Pojavljuje se češće kod muškaraca i oni čine oko 60 % oboljelih (9). Brzo se širi u retroperitonealni prostor, okolna tkiva, slezenu, debelo crijevo, dvanaesnik, želudac, nadbubrežnu žlijezdu. Oko 45 % pacijenata već ima prisutne metastaze pri postavljanju dijagnoze. Najčešće su u jetri, kostima i plućima. Cistične novotvorine obuhvaćaju 5 % tumora gušterače. Predstavljaju šuplje tvorbe obložene mucinoznim ili seroznih epitelom. Mogu biti zloćudne, dobroćudne ili nesigurnog zloćudnog potencijala. Serozni cistični tumori najvećim dijelom su dobroćudni (6).

2.1. Rizični čimbenici

Postoje dobne, spolne i etničke razlike u pojavnosti tumora gušterače te se najvećim dijelom javljaju u osoba starijih od 65 godina. Incidencija je 1,3 puta viša u osoba muškog spola u odnosu na žene. Isto tako najveća incidencija je zapažena u Afroamerikanaca. Pušenje cigareta povećava mogućnost nastanka tumora za 2-3 puta i jedan je od najčešćih rizičnih faktora za pojavu novotvorine. Češća pojavnost novotvorine uočena je u osoba koje boluju od kroničnog pankreatitisa. Povišen indeks tjelesne mase ($>30 \text{ kg/m}^2$) i smanjena tjelesna aktivnost su također prepoznati kao prediktori nastanka tumora. Prehrana bogata biljnim vlaknima, posebice likopenima i folatima, te antioksidansima kao što su vitamin C i E smanjuje rizik od nastanka tumora gušterače (10). Osobe u čijoj se obiteljskoj anamnezi pojavljuje tumor pankreasa imaju do 9 puta veću vjerojatnost za razvoj karcinoma u odnosu na opću populaciju. Također nasljedne promjene genetskog materijala kao što je Lynch sindrom mogu utjecati na pojavnost tumora. Nadalje osobe koje su pozitivne na gen BRCA 1 i 2 isto tako imaju veću vjerojatnost od nastanka neoplazme. Dokazano je da osobe koje ne pripadaju krvnoj grupi 0 posjeduju veći rizik od obolijevanja (11,12). Dijabetes koji traje dulje od pet godina dva puta povećava rizik od pojave tumora (13). Ostali rizični čimbenici su konzumiranje alkohola, uzimanje nesteroidnih protuupalnih lijekova, infekcija *Helicobacter pylori*, stanje nakon kolecistektomije i gastrektomije, ciroza jetre, izloženost pesticidima (12).

2.2. Klinička slika

U početnom stadiju simptomi i znakovi tumora su najčešće odsutni. Abdominalna bol tupog karaktera koja je izražena epigastrično i vrlo često se širi prema leđima je jedan od najčešćih simptoma tumora repa gušterače. Javlja se u 80 % pacijenata. Pogoršava se u ležećem položaju i nakon obroka, a sklupčani ili fetalni položaj tijela privremeno olakšava bol. Često se

pojavljuje opća slabost, gubitak apetita, povraćanje, mučnina, gubitak tjelesne težine te promjene konzistencije i boje stolice (14). U težih slučajeva prisutna je kaheksija pa oboljeli mogu izgubiti do 20 % tjelesne težine. Pri dijagnosticiranju tumora dijabetes i inzulinska rezistencija se mogu potvrditi kod dijela pacijenata (15). Žutica se javlja u oko 11 % pacijenata, a najčešće je prisutna kao posljedica opstrukcije (kompresije) ekstrahepatičnih žučnih vodova ili rjeđe uznapredovalih jetrenih metastaza. Nadalje tromboembolijski incidenti su češći kod uznapredovalog tumora repa pankreasa. Rjeđe se mogu uočiti limfadenopatija u lijevoj supraklavikularnoj jami (Virchowljev čvor) te periumbilikalna limfadenopatija (tzv. znak sestre Mary Joseph). Medicinska sestra Mary Joseph opetovano je promatrala vrlo rijedak fenomen koji nalikuje kvržici u području pupka te izvijestila glavnog liječnika Williama J. Mayo o opažanju koje je nedugo zatim po njoj službeno dobilo naziv. (16). Laboratorijski znakovi su vrlo često nespecifični. Može biti prisutna trombocitoza, anemija, hiperbilirubinemija, hiperamilazemija te povišene vrijednosti lipaze. No klinička slika može biti i bez uočenih simptoma i znakova što dodatno otežava dijagnosticiranje pogotovo kod tumora repa gušterače (15).

2.3. Dijagnostika

Klinička slika koja je prisutna kod oboljelih od tumora gušterače javlja se i kod drugih patoloških stanja u abdomenu. Stoga je važno uzeti detaljnu anamnezu i obaviti fizikalni pregled te nastaviti s laboratorijskim i radiološkim slikovnim pretragama.

Tumorski marker CA 19-9 može biti povišen pri sumnji na karcinom gušterače iako nema veliki značaj u postavljanju dijagnoze karcinoma. Važnost ovog markera je u postoperativnom praćenju pacijenata. Njegovo povišenje nakon kirurškog zahvata prethodi recidivu bolesti koji se najbolje može potvrditi radiološkim metodama i biopsijom (17). Nadalje od laboratorijskih pretraga važna je analiza kompletne krvne slike, vrijednosti bilirubina, lipaze, amilaze, alkalne fosfataze te serumske aminotransferaze. Inicijalna pretraga koja se koristi pri sumnji na patološki proces u abdomenu je ultrazvuk (UZV) kojim je moguće prikazati tumore veće od 1 cm. Tumori repa gušterače se teže prikazuju navedenom metodom stoga se preporuča kompjutorizirana tomografija (CT) kod sumnje na novotvorinu. CT je zlatni standard u određivanju stadija bolesti te odluci tko je mogući kandidat za resekciju. Kod toga je posebno važno isključiti udaljene metastaze, te procijeniti invaziju tumora prema velikim krvnim žilama pogotovo portalnoj veni s ograncima, te gornjoj mezenteričnoj arteriji. Osjetljivost pretrage je veća ako se koristi MSCT uređaj s kontrastom u tri faze. Magnetska rezonanca se upotrebljava kao zamjena ukoliko je pacijent alergičan na kontrastno sredstvo ili

se ne može sa sigurnošću postaviti dijagnoza nakon izvršene kompjutorizirane tomografije (9). Pozitronska emisijska tomografija (PET/CT) je dijagnostička pretraga u kojoj se putem radiofarmaka određuje stadij tumora te prikazuje funkcionalno stanje tkiva i organa. PET/CT je vrlo koristan u prijeoperacijskom određivanju stadija tumora i prikazu metastaza. Endoskopska retrogradna kolangiopankreatografija (ERCP) je invazivna pretraga kojom se omogućuje prikaz žučnih vodova, bilijarnog sustava i uzimanje uzorka stanica za citološku analizu četkicom (tzv. brush citologija). Veliki značaj u dijagnostici tumora gušterače upravo ima biopsija tkiva koja se najčešće izvodi ukoliko nije moguće zaključiti sa sigurnošću o kojoj je novotvorini riječ. Biopsija se može raditi perkutanom aspiracijom tankom iglom pod nadzorom CT-a ili UZV-a, ali se ne preferira radi mogućnosti diseminacije tumorskih stanica duž puta igle ili intraperitonealno. Drugi način je biopsija endoskopskim ultrazvukom (EUS) koja predstavlja zlatni standard uzimanja uzorka određenog tkiva. Radi se o endoskopu koji na svom vrhu sadrži ultrazvučnu sondu kojom se pregledava tkivo gušterače. Biopsija se izvodi direktno kroz samu stijenku duodenuma ili rjeđe želuca čime se rizik od intraperitonealne diseminacije svodi na minimum. Magnetnerezonantna kolangiopankreatografija (MRCP) je neinvazivna pretraga bez upotrebe kontrasta kojom se izvršava pregled lezija gušterače i kojom se mogu uočiti promjene u žučnim i pankreatičnim vodovima (18). Radiološki skrivene metastaze (one koje su <1 cm), na površini gušterače ili potrbušnice, koje su rijetko vidljive CT-om, transabdominalnim UZV-om ili MR-om, mogu se prikazati eksploracijskom laparoskopijom. Zbog toga se preporuča prije laparotomije učiniti eksploracijsku laparoskopiju kod svih pacijenata koji imaju potencijalno resektabilni tumor prema CT-u, kod bolesnika s velikim primarnim tumorom (>3 cm), te kod osoba s visokim vrijednostima markera CA 19-9 (> 100 IU/mL) (19). Nažalost, kod dijela bolesnika koji po CT-u nisu imali vidljive metastaze, laparoskopski se nađe sitna tzv. milijarna karcinoza peritoneuma što je kontraindikacija za nastavak radikalne operacije.

3. Kirurško liječenje tumora repa gušterače

Pristup liječenju bolesnika oboljelog od karcinoma repa gušterače ponajviše ovisi o stupnju raširenosti tumora koji se određuje pomoću TNM-klasifikacije. T označava veličinu i proširenost tumora, N - zahvaćanje limfnih čvorova, M - prisutnost udaljenih metastaza. Prijeoperacijsko radiološko određivanje stadija novotvorine utječe na odluku o mogućoj resektabilnosti. Kemoterapija, radioterapija te palijativni postupci se provode ukoliko je prisutan uznapredovali ili metastatski tumor kod bolesnika koji nisu kandidati za radikalni

kirurški zahvat. Isto tako može se i kombinirati operacijsko liječenje s radioterapijom i kemoterapijom (12).

Tumori trupa i repa gušterače imaju dugu asimptomatsku fazu bolesti zbog čega pri postavljanju konačne dijagnoze vrlo često nisu resektabilni. Nažalost, samo 15-20 % oboljelih su kandidati za kirurško liječenje (13). Isto tako značajno su rjeđi u odnosu na tumore glave gušterače što posljedično dovodi i do manjeg broja operacijskih zahvata u tom dijelu u odnosu na ostatak organa. Distalna pankreatektomija je standardni kirurški postupak koji se upotrebljava u liječenju benignih, malignih i premalignih lezija tijela i repa gušterače distalno (lijevo) od gornje mezenterične arterije i vene, a obuhvaća oko 25% svih resekcija pankreasa. Obično uključuje splenektomiju jer se slezena nalazi anatomske blizu repa gušterače s kojim dijeli krvnu opskrbu. Isto tako zahvat se može upotpuniti onkološkom limfadenektomijom u slučaju dokazane ili potencijalne maligne bolesti(20).

Klasična distalna pankreatektomija prvi put je uspješno izvedena 1884. g. uklanjanjem sarkoma gušterače pod vodstvom njemačkog kirurga Friedricha Trendelenburga. Mayo je 1913. g. standardizirao ovaj kirurški postupak (21). Razvojem kirurške tehnike razvila se metoda očuvanja slezene resekcijom slezenskih žila i održavanjem cirkulacije kroz lijevu gastroepiploičnu arteriju i kratke želučane arterije koju je 1988. revidirao američki kirurg Andrew L. Warshaw te se po njemu naziva Warshawljeva tehnika (22). Japanski liječnik Wataru Kimura, sa Sveučilišta Yamagata, je 1996. g. detaljno prikazao postupak očuvanja slezene uz očuvanje prirodne perfuzije slezene kroz slezensku arteriju i venu, što je poznato kao Kimurina tehnika (23). Napretkom tehnologije razvija se laparoskopska kirurgija, među ostalim i laparoskopska distalna pankreatektomija. Naime 1994. g. Soper i suradnici opisali su prvu laparoskopsku distalnu pankreatektomiju na svinji i utvrdili njenu učinkovitost, dok je 1996. g. Cuschieri opisao tehniku laparoskopske distalne splenopankreatektomije u skupini od pet pacijenata s neizdrživom boli uslijed kroničnog pankreatitisa čime su dokazali da se zahvat može izvesti u prihvatljivom vremenu i bez velikog broja komplikacija (24, 25). Iste godine Gagner i suradnici su opisali laparoskopsku distalnu pankreatektomiju s očuvanjem slezene kojom su sačuvane slezenska vena i arterija u pacijenata s cističnim tumorima, neuroendokrinim tumorima i kroničnim pankreatitisom (26). Tijekom godina ovaj postupak je prilagođen određenim indikacijama radi poboljšanja poslijeoperacijskih ishoda te smanjenja traume pacijenta. Smatra se da je minimalno invazivna kirurgija povezana sa brojnim prednostima poput smanjenog poslijeoperacijskog morbiditeta, mortaliteta te boravka u bolnici kao i mnogim drugim benefitima (25).

3.1. Indikacije i kontraindikacije za distalnu pankreatektomiju

Indikacije za distalnu pankreatektomiju obuhvaćaju širok spektar neoplazmi uključujući benigne, granično maligne ili maligne novotvorine tijela i repa gušterače (Tablica 2.) (27). U odabranim slučajevima vrlo često zahtijeva istovremenu splenektomiju kao rutinski korak iste operacije (27).

Tablica 2. Prikaz indikacija za distalnu pankreatektomiju (27)

Benigne neoplazme	Granično maligne neoplazme	Maligni tumori
Serozne cistične neoplazme	Neuroendokrini tumori	Adenokarcinom
Akutni/kronični pankreatitis	Intraduktalna papilarna mucinozna neoplazma (IPMN)	Izolirana metastaza ili direktna invazija karcinoma bubrega
Trauma		
Pseudociste	Mucinozna cistična neoplazma	

Adenokarcinom je najčešća maligna novotvorina tijela i repa gušterače koja ima izrazito dugu asimptomatsku fazu što vrlo često rezultira otkrivanjem tumora u uznapredovalom stadiju nakon što pacijenti razviju abdominalnu bol. Karcinom se brzo širi u retroperitonealni prostor, okolna tkiva, slezenu, debelo crijevo, dvanaesnik, želudac, nadbubrežnu žlijezdu. Oko 45 % pacijenata već ima prisutne metastaze pri postavljanju dijagnoze (6). Iako je razvoj adenokarcinoma isti, tumori tijela i repa gušterače rjeđe su resektabilni što rezultira kraćim preživljenjem u odnosu na karcinome glave gušterače (28). Zahvaljujući napretku visokorazlučive radiološke slikovne dijagnostike, poboljšalo se rano otkrivanje tumora trupa i repa gušterače zbog čega se distalna pankreatektomija sve češće izvodi.

Lokalno uznapredovali karcinom bubrega se može resekirati ukoliko zahvati rep gušterače (en bloc resekcija). Drugi karcinomi koji se prošire u tkivo pankreasa se u većini slučajeva kirurški ne uklanjaju, osim ako se radi o izoliranoj (solitarnoj) metastazi (29).

Neuroendokrini tumori tijela i repa mogu se enukleirati ili resekirati ovisno o veličini i odnosu neoplazme prema pankreatičnom vodu gušterače. Veliki nefunkcionalni tumori potvrđeni putem endoskopske biopsije trebali bi se resekirati, dok se manji tumori mogu enukleirati. Novotvorine blizu glavnog pankreatičnog voda bi također trebale biti resecirane kako bi se smanjila mogućnost curenja pankreatičnog soka i nastanka poslijeoperacijske fistule.

Resekcija metastatskih malignih neuroendokrinih tumora je moguća samo ukoliko su pridružene jetrene metastaze kirurški dohvatljive (30).

Intraduktalne papilarne mucinozne neoplazme (IPMN) proizvode mucin i najčešće nastaju iz glavnog pankreatičnog voda ili njegovih ogranaka, pretežno su papilarne ili rjeđe ravne epitelne neoplazme. Češće zahvaćaju glavu, nego tijelo i rep žlijezde te većinom pogađaju osobe starije životne dobi (31).

Mucinozna cistična neoplazma (MCN) obuhvaća spektar tumora od benignog mucinoznog cistadenoma do mucinoznog cistadenokarcinoma. Uočeno je da se češće pojavljuju kod žena u petom desetljeću života. Serozne cistične neoplazme benigni su tumori koji prevladavaju u tijelu i repu gušterače (27). Sve dok se benigne i granično maligne lezije ne mogu pouzdano razlikovati, većina stručnjaka smatra da tumore sumnjive na malignitet ipak treba resekirati (32).

Kronični pankreatitis obično zahvaća cijelu žlijezdu, a uočeno je da je olakšavanje abdominalne boli veće kod resekcije glave, nego repa gušterače, stoga je distalna pankeatektomija u tom slučaju rijetko indicirana (33).

Distalna pankreatektomija je indicirana kod pacijenata s traumom ako je prekinut glavni pankreatični vod. Takvo stanje najčešće je izazvano tupom ozljedom kojom je gušterača prignječena uz kralježnicu (33).

Pseudociste su mjehuraste tvorbe ispunjene tekućinom čije su stijenke izgrađene od nespecifičnog granulacijskog tkiva, a iznutra nisu obložene epitelom. Pojavljuju se četiri do šest tjedana nakon početka akutnog pankreatitisa. Indikacija za liječenje su ciste koje se povećavaju i izazivaju simptome npr. kompresiju na okolne organe ili bolove. Mogućnosti liječenja obuhvaćaju distalnu pankreatektomiju, endoskopsku drenažu, perkutanu drenažu te unutarnju kiruršku drenažu. Distalna pankreatektomija rezervirana je najčešće za slučajeve u kojima je došlo do prekida glavnog pankreatičnog voda gušterače ili komplikacija vezanih za susjedne (priležće) organe (32).

Kontraindikacije za distalnu pankreatektomiju su:

- a) lokalno proširena i metastatska bolest kojom je obuhvaćeno peripankreatično tkivo, regionalni i udaljeni limfni čvorovi i/ili udaljene metastaze
- b) zahvaćenost više od 50 % cirkumferencije ili okluzija gornje mezenterične vene ili pripoja portalne vene i gornje mezenterične vene

- c) zahvaćenost donje šuplje vene, aorte, gornje mezenterične arterije ili celijačnog trunkusa (34).

3.2. Prijeoperacijska priprema i procjena

Pacijenti s indikacijama za kirurško liječenje tumora gušterače često imaju značajan komorbiditet. Prijeoperacijska priprema najčešće započinje CT-om visoke razlučivosti kako bi se odredio položaj, veličina i odnos tvorbe prema okolnim strukturama te što bolji prikaz parenhima gušterače i okolnih krvnih žila. Magnetnorezonantna kolangiopankreatografija se katkada upotrebljava uz CT kako bi se detaljnije prikazao odnos novotvorine prema glavnom pankreatičnom vodu. DOTATATE PET/CT predstavlja najnoviji način prikaza struktura s >95 % osjetljivosti i specifičnosti, posebice za neuroendokrine tumore (35). Endoskopski ultrazvuk isto tako pruža detaljne informacije o karakteristikama tumorske tvorbe. ERCP omogućuje prikaz glavnog pankreatičnog voda i njegov odnos prema neoplazmi, iako se MRCP-om i CT-om također mogu dobiti informacije o stanju samog voda. Resekcije gušterače su u pravilu „hladni“, elektivni zahvati što ostavlja dovoljno vremena kako bi se procijenio i eventualno optimizirao zdravstveni status pacijenta (36).

Nakon što se donese odluka o kirurškom liječenju tumora repa gušterače, važno je informirati pacijenta o mogućnosti istovremene splenektomije tijekom zahvata i mogućim konzekvencama, ali i komplikacijama. Splenopankreatektomija osigurava bolju lokalnu kontrolu i opsežniju resekciju peripankreatičnih limfnih čvorova stoga se preporuča pri sumnji na malignu tvorbu. Tradicionalno se provodi zbog bliskog odnosa slezene i gušterače te njihove zajedničke krvne opskrbe. Očuvanje slezene se pokušava pri liječenju malih tumora za koje se smatra da su benigni ili se sumnja na premaligne cistične lezije bez uznapredovalih znakova bolesti, pri čemu slezenska arterija, vena i hilus u tom slučaju ne bi trebali biti zahvaćeni novotvorinom (37). Dakle, pacijenti s jasno malignom neoplazmom nisu kandidati za očuvanje slezene.

Splenektomija može uzrokovati ozbiljne poslijeoperacijske komplikacije poput trombocitoze, krvarenja, poremećaja koagulacije itd. Uklanjanje slezene povećava šansu za različite infekcije izazvane bakterijama, najčešće inkapsuliranim poput *Haemophilus influenzae*, *Neisseria meningitidis*, *Streptococcus pneumoniae*. Isto tako splenektomirani pacijenti su pojačano osjetljivi na gram neg. bakterije kao što su *Capnocytophaga canimorsus* i *Bordetella holmesii*. Različite infekcije mogu dovesti do fulminantne sepse nakon

splenektomije sa mogućim smrtnim ishodom što predstavlja katastrofalnu komplikaciju. Osim toga, slezena ima važnu hematopoetsku funkciju koja se odnosi i na proizvodnju limfocita i crvenih krvnih stanica. Uz to djeluje i na uništavanje i uklanjanje krvnih stanica iz cirkulacije koje više nisu funkcionalne (37). Stoga nedostatak slezene može stvoriti predispoziciju i za tromboemboliju. Također je rezervoar i za monocite koji su ključni regulatori upale stoga splenektomija povećava rizik od oportunih infekcija.

Pacijente kod kojih se planira splenektomija izrazito je važno cijepiti protiv inkapsuliranih mikroorganizama (*Haemophilus influenzae*, *Streptococcus pneumoniae*, *Neisseria meningitidis*) najbolje 14 dana prije elektivne operacije. Ukoliko cijepljenje nije bilo moguće prije resekcije ili je izvršena nepredviđena splenektomija, nužno je pacijenta cijepiti dva to tri tjedna nakon kirurškog zahvata kako bi se imunološki sustav vratio u homeostazu (38).

Antibiotska profilaksa se preporučuje prije operacije i često uključuje drugu generaciju cefalosporina. Pacijenti kod kojih je započeta primjena antibiotika za liječenje određene prijeoperacijske infekcije, trebaju primiti dozu lijeka prije samoga zahvata, a terapija se nastavlja parenteralno nakon operacije uz kontrolu upalnih parametara u krvi (39, 40).

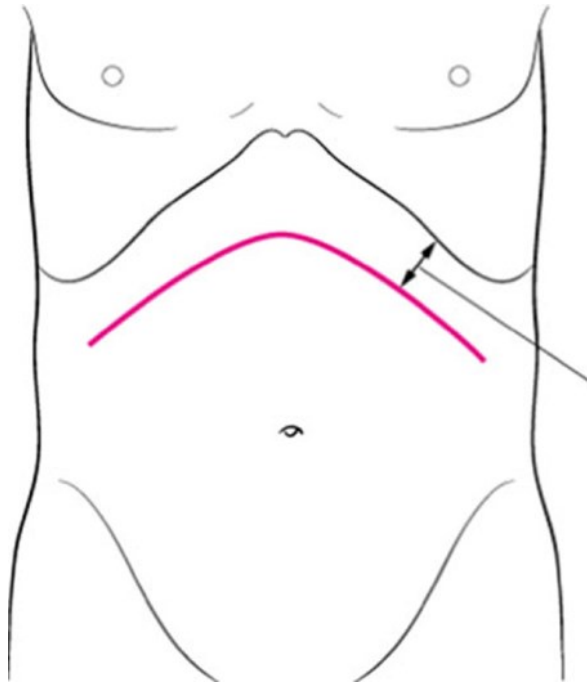
U većini zdravstvenih ustanova se provodi mehanička priprema crijeva putem klizme, iako određene bolnice ne koriste nikakav oblik pripreme crijeva prije distalne pankreatektomije (41).

Tromboprofilaksa se primjenjuje ovisno o pacijentovu riziku. Osobe koje su podvrgnute klasičnoj resekciji gušterače imaju umjeren do visok rizik za nastanak tromboembolijskog incidenta. Također prisutnost zloćudnog tumora povećava rizik od tromboembolijskih događaja (42).

4. Klasična distalna splenopankreatektomija

Klasična distalna pankreatektomija provodi se dugi niz godina u liječenju pacijenata oboljelih od kroničnog pankreatitisa kao i različitih neoplazmi tijela i repa gušterače. Vrlo često se izvodi istovremeno uklanjanje slezene, osobito pri resekciji malignih novotvorina poradi anatomske blizine i njihove vaskularne povezanosti. Također se olakšava uklanjanje peripankreatičnih limfnih čvorova ako je indikacija maligna bolest. Međutim, tehniku operacije ne izvode svi kirurzi na isti način (43, 44).

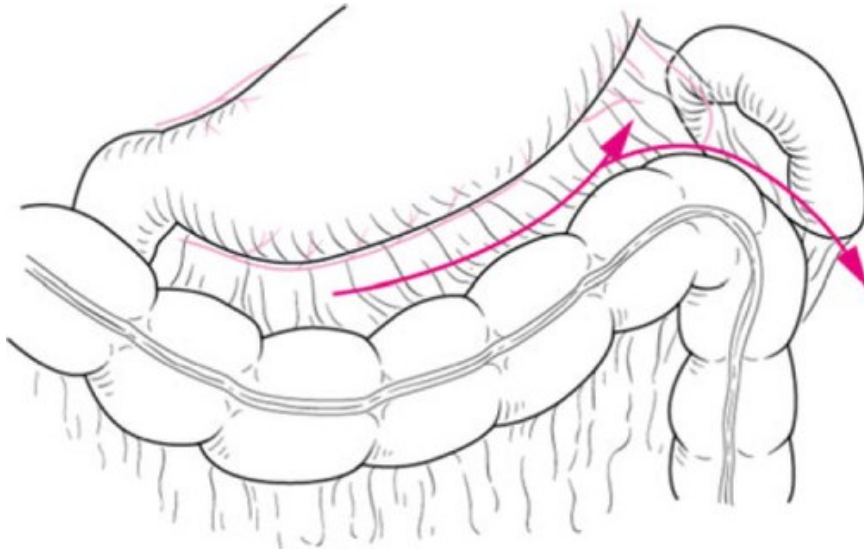
Pacijent se postavlja u ležeći položaj (obični dekubitalni položaj) ili djelomični desni bočni dekubitalni položaj pri čemu je lijeva strana izdignuta za 30-40 stupnjeva. Kod polukosog položaja preporuča se bilateralna subkostalna incizija koja omogućava detaljan uvid u strukture od glave do repa gušterače. Jednako je vrijedna medijana laparotomija koju preferiraju mnogi kirurzi pogotovo kod običnog dekubitalnog namještaja pacijenta na leđima. Važno je detaljno promotriti opseg lezije i pregledati peritonealnu šupljinu. Operacija se provodi u općoj intubacijskoj anesteziji (43).



Slika 2. Prikaz bilateralne subkostalne incizije.

Preuzeto: <https://onlinelibrary.wiley.com/doi/10.1007/s00534-011-0471-9>

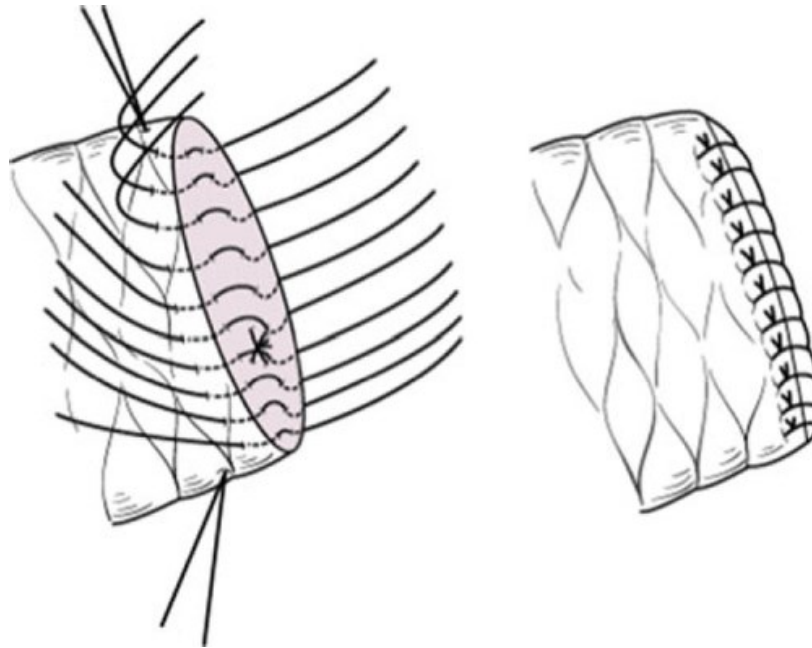
Nakon detaljne eksploracije abdominalne šupljine, provodi se disekcija gastrokoličnog i splenokoličnog ligamenta kako bi se omogućio pristup prednjoj strani gušterače. Disekcija peritoneuma uz donji rub gušterače dovodi do mobilizacije tijela i repa pankreasa (44).



Slika 3. Prikaz disekcije gastrokoličnog i splenokoličnog ligamenta

Preuzeto: <https://onlinelibrary.wiley.com/doi/10.1007/s00534-011-0471-9>

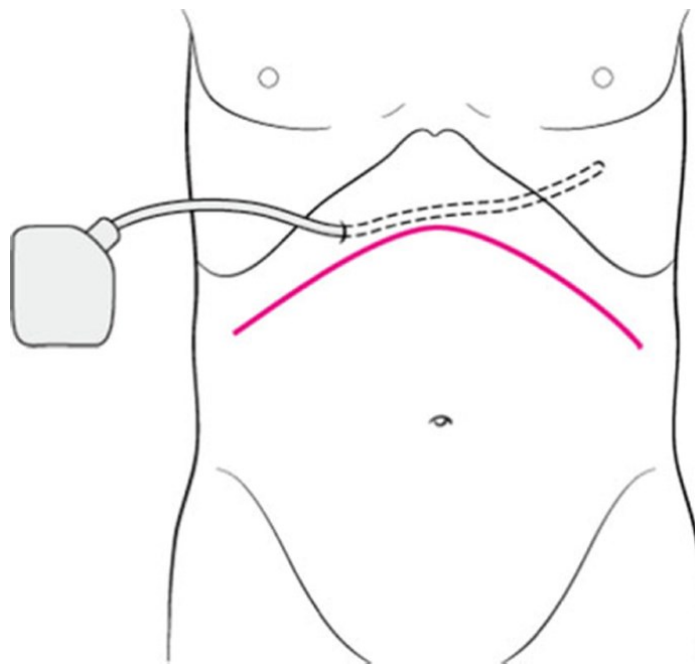
Mobilizacija ravninom u smjeru medijalno prema lateralno pospješuje odvajanje od bubrežne fascije (Gerotina fascija) jer je ona u neposrednom kontaktu sa posteriornom stranom gušterače. Splenična vena i arterija se na gornjem rubu pankreasa zbrinu ligaturama ili vaskularnim staplerom. Vena se može presjeći zajedno s gušteračom ako je neodvojiva od parenhima pankreasa također vaskularnim staplerom uz opreznu i postupnu kompresiju tkiva (50). Splenorenalni ligament, koji je povezan sa stražnjom stranom slezene, je važno presjeći kako bi se omogućila splenektomija. Vrlo često se tijekom operacije uklanjaju i limfni čvorovi u području gušterače i slezene, posebice pri resekciji malignih novotvorina. Resekcija se provodi na razini vrata gušterače (45). Preparat koji je sastavljen od distalnog dijela pankreasa i slezene se uklanja u bloku (en bloc resekcija). Preostali dio gušterače dodatno se prešiva, optimalno monofilamentnim, neresorptivnim (polipropilen) ili sporo resorptivnim (polidioksanon), debljine 4-0 ili 5-0, uz obavezno prešivanje presječenog pankreatičnog voda (44).



Slika 4. Prikaz zbrinjavanja bataljka gušterače šavima.

Preuzeto: <https://onlinelibrary.wiley.com/doi/10.1007/s00534-011-0471-9>

Nakon resekcije slezene i repa gušterače, provjeri se hemostaza te se ispere peritonealna šupljina fiziološkom otopinom. Nadalje slijedi postavljanje drena u lijevom subfreničnom prostoru. Njime se omogućava kontrola drenažnog sadržaja, naročito mjerenje koncentracije amilaza, tijekom pet-šest poslijeoperacijskih dana te pravovremeno uočavanje mogućih komplikacija. Na kraju operacije slijedi zatvaranje trbušne stijenke po slojevima (44).



Slika 5. Prikaz postavljenog drena i zatvaranje trbušne stijenke.

Preuzeto: <https://onlinelibrary.wiley.com/doi/10.1007/s00534-011-0471-9>

5. Klasična distalna pankreatektomija s očuvanjem slezene

Distalna pankreatektomija s očuvanjem slezene izvodi se kod benignih i granično malignih neoplazmi niskog stupnja, trauma te lokalnih upala koje su ograničene isključivo na tijelo i rep gušterače. Vrlo često može predstavljati otežan pothvat. Kao što je već spomenuto, slezena je organ bez kojeg osoba može funkcionirati, ali njezino odstranjenje često izaziva hematološke i imunološke reperkusije. Stoga, očuvanje (prezervacija) slezene je preferirani tretman u posljednje vrijeme i preporučuje se provoditi kad god je moguće (45). Istraživanja potvrđuju da je očuvanje slezene povezano s kraćim operacijskim vremenom i kraćim boravkom u bolnici, smanjenim gubitkom krvi, manjom stopom komplikacija, znatno nižim rizikom od nastanka sepse te u konačnici poboljšanom dugoročnom kvalitetom života (46). Postupci se realiziraju očuvanjem perfuzije kroz slezensku venu i arteriju ili resekcijom slezenske arterije i vene zajedno s gušteračom, ali uz uspostavu kolateralnog krvotoka u hilusu slezene putem kratkih želučanih arterija. Da bi se donijela ispravna odluka o tipu distalne pankreatektomije, prijeoperacijska priprema je od iznimne važnosti (45).

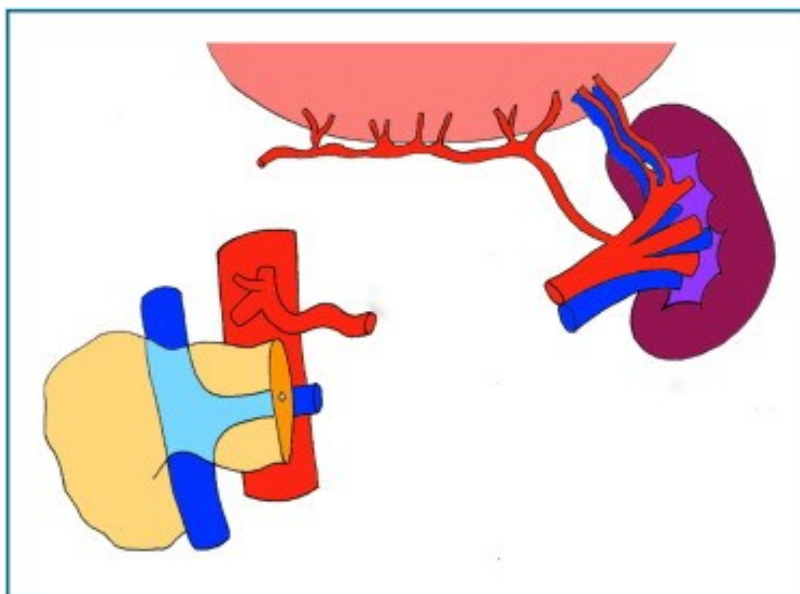
5.1. Warshawljev postupak

U ovoj tehnici slezenska arterija i vena se podvezuju i resekiraju uz uklanjanje distalnog dijela gušterače, no perfuzija slezene je održiva uspostavom kolateralnog krvotoka s lijevim

gastroepiploičnim i kratkim želučanim žilama koje prolaze kroz gastro-splenični ligament. Tehniku je opisao 1988. g. američki kirurg Andrew L. Warshaw, iz Massachusettsa, te je poznata kao Warshawljev postupak (22).

Prvi korak je procjena veličine i boje slezene. Kontraindikacija za izvršavanje Warshawljevog postupka je splenomegalija zbog nemogućnosti održavanja funkcije organa radi smanjene opskrbe krvlju nakon resekcije glavnih žila slezene. Neupitno je da se očuvanjem arterije i vene smanjuje mogućnost nastanka apscesa i nekroze zbog adekvatno održane perfuzije (22).

Prvotno se provodi razdioba gastrokoličnog omentuma. Nužno je uočiti i sačuvati gastroepiploične žile pri izlazu iz velike krivine želuca i prolasku kroz omentum te kratke želučane žile jer predstavljaju glavnu kolateralnu opskrbu slezene krvlju. Incizija peritoneuma se obavlja na donjoj i gornjoj granici pankreasa, lijevo od portalne vene. Retroperitonealna ravnina iza gušterače prostire se prema slezeni i stražnji dio repa se mobilizira iz retroperitoneuma kako bi se hilus slezene jasno identificirao. Nadalje je bitno identificirati venu slezene s donjeg ruba pankreasa, dok se arterija slezene izolira na gornjem rubu te se podijele i presjeku u području repa pankreasa (22). Vrlo je važno provoditi disekciju u području repa gušterače kako ne bi došlo do ozljede gastroepiploičnih i kratkih želučanih žila koje anastomoziraju sa slezenskom venom i arterijom u hilusu. Bataljak vene slezene se zatvara kontinuiranim šavom ili probodnom ligaturom kako bi se uspostavila sigurna hemostaza. Dvostruko se podvezuje bataljak slezenske arterije. Nakon što su ligirane slezenske žile u repu gušterače, provodi se njegova resekcija te se spontano uspostavlja kolateralni krvotok s hilusom slezene putem gastroepiploičnih i kratkih želučanih žila (44).



Slika 6. Prikaz kolateralnog krvotoka u slezeni putem kratkih želučanih žila.

Preuzeto: <https://www.sciencedirect.com/science/article/pii/S1878788615000612?via%3Dihub>

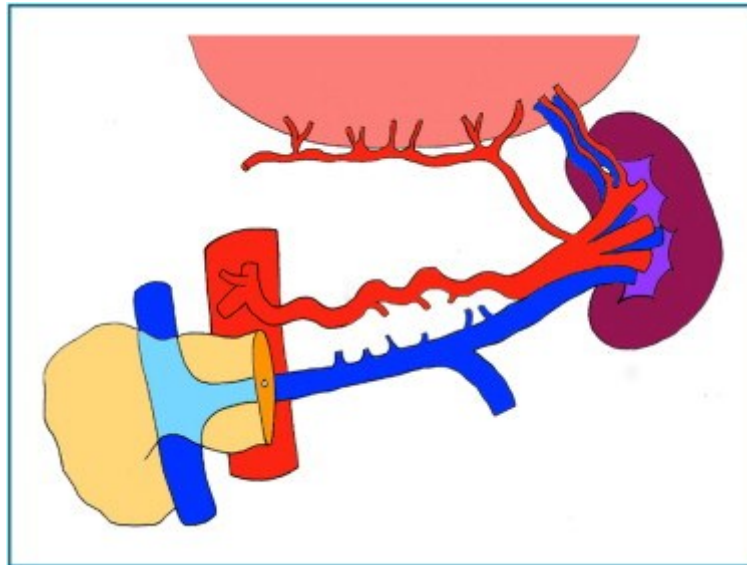
Poslije odstranjenja repa pankreasa obavlja se pregled slezene koja je najčešće tamnija nakon uklanjanja slezenske arterije i vene. Tamnocrvena boja ukazuje na zadovoljavajuću vitalnost i perfuziju organa. Iako je Warshawljeva tehnika manje zahtjevna i kraćeg trajanja, značajno ugrožava perfuziju slezene. Ishemija i nekroza se manifestiraju crnom ili tamno sivom bojom parenhima te zahtjevaju vrlo često naknadnu splenektomiju budući da je perfuzija organa prepolovljena zbog nedostatne opskrbe krvlju iz želučanih žila (22). Pojava apscesa, perigastričnih varikoziteta i gastrointestinalnog krvarenja su još jedne od mogućih komplikacija. U slučaju sumnje na malignu tvorbu potrebno je izvršiti splenektomiju kako bi se resecirali i limfni čvorovi duž hilusa slezene (46).

5.2. Kimurina tehnika

U ovoj tehnici se perfuzija slezene, nakon uklanjanja novotvorine distalnog dijela gušterače, provodi na fiziološki način. Dakle, slezena je očuvana zajedno sa slezenskom arterijom i venom. Tehnički je postupak zahtjevniji za izvođenje u odnosu na Warshawljev budući da se krvne žile slezene moraju što pažljivije odvojiti od repa pankreasa te podvezati. Zahvat je indiciran u slučaju dokazane benigne ili premaligne neoplazme koja nije vezana za slezenu i njene žile te kod kroničnog pankreatitisa (23).

Nakon što se izvrši laparotomija, otkrije se prednja površina gušterače te se ligamenti između želuca, slezene i dijafragme diseciraju. Stražnji dio repa gušterače se disecira iz retroperitoneuma kako bi se najbolje vizualizirale krvne žile. Disekcija može biti izrazito

otežana pri kroničnom pankreatitisu ili u stanju pretilosti (22). Slezenska vena se identificira iza pankreasa i unutar tanke vezivne membrane (Toldtova fascija) koja se presječe uzdužno iznad vene slezene. Ogranci slezene vene se nježno podvežu i podijele, a preporuča se uklanjanje vene iz tijela gušterače prema slezeni. U drugom smjeru je vrlo teško radi otežanog razlikovanja masnog tkiva u hilusu slezene od distalnog dijela gušterače. Arterija slezene se uklanja iz slezene prema glavi gušterače. Nakon podvezivanja kranijalnih i kaudalnih rubova krvnih žila obavlja se resekcija distalnog dijela pankreasa (48).



Slika 7. Distalna pankreatektomija s očuvanjem slezene i slezenskih žila.

Preuzeto: <https://www.sciencedirect.com/science/article/pii/S1878788615000612?via%3Dihub>

Disekcija ogranaka slezenske vene i arterije zahtijeva dosta vremena, ali bi je trebalo izvesti kad god je moguće, a u slučajevima krvarenja ili drugih poteškoća prijeći na Warshawljevju metodu. Istraživanja su potvrdila da Warshawljeva tehnika nosi značajno veći rizik od pojave naknadne kronične boli i perigastričnih varikoziteta u odnosu na Kimurin postupak. Isto tako Warshawljev postupak je tehnički lakši za izvođenje i manje rizičan za hemoragiju, ali je prisutna veća stopa naknadnih splenektomija radi ishemije slezene što utječe na isplativost postupka. Pacijenti koji imaju slezenu normalne veličine i adekvatnu perfuziju preko želučanih žila su kandidati za Warshawljevju tehniku (49). Nadalje, neke studije su dokazale da je rizik od dijabetesa povećan ukoliko slezena nije očuvana, neovisno o volumenu parenhima gušterače koji je reseciran (47, 51). Naposljetku, održavanje slezene dovodi do smanjenja troškova liječenja infekcija i upotrebe periodične ponavljane imunizacije protiv određenih uzročnika infekcije (51).

6. Minimalno invazivna kirurgija repa gušterače

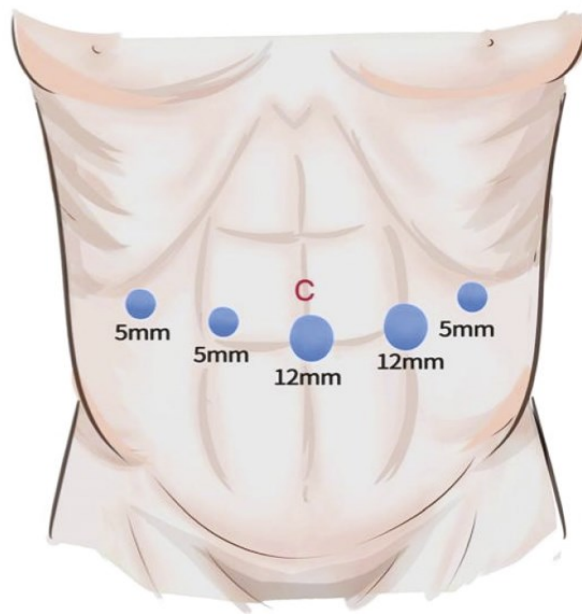
Razvojem kirurških tehnika, minimalno invazivna kirurgija repa gušterače doživjela je procvat u liječenju novotvorina. Obuhvaća laparoskopsku i robotsku distalnu pankreatektomiju. Distalna pankreatektomija predstavlja jedan od prvih kirurških zahvata gušterače koji se uspio izvesti laparoskopskim putem te popularnost metode iz dana u dan raste diljem svijeta. Minimalno invazivna kirurgija ima znatne prednosti poput smanjenog intraoperacijskog gubitka krvi, kraćeg boravka u bolnici, manje stope poslijeoperacijskih komplikacija u usporedbi s klasičnim kirurškim postupcima (52).

6.1. Laparoskopna distalna splenopankreatektomija

Kirurško liječenje gušterače smatra se jednim od najkompleksnijih u abdominalnoj kirurgiji. Složen odnos krvnih žila i retroperitonealnog prostora nekoć su otežavali primjenu laparoskopskih metoda u resekciji neoplazmi. Napretkom kirurških vještina i tehnologije laparoskopna distalna pankreatektomija (LDP) postupno postaje zlatni standard u liječenju benignih i malignih tumora tijela i repa gušterače (53). Gagner i suradnici izveli su je prvi puta 1996. godine (26). U pravilu maligne lezije repa gušterače zahtijevaju splenektomiju koja se tradicionalno izvodi u kombinaciji s distalnom pankreatektomijom zbog anatomske blizine i vaskularne povezanosti. Međutim, u posljednje vrijeme sve više se zagovara očuvanje slezene kad god je moguće radi njene imunološke funkcije te mogućih komplikacija koje mogu nastati uklanjanjem organa poput sepse, hiperkoagulabilnosti i mogućih tromboembolijskih događaja (53). Pri odabiru strategije kirurškog zahvata važno je voditi brigu o kvaliteti života pacijenta.

Pacijent se postavlja u ležeći, obrnuti Trendelenburgov položaj s razmaknutim nogama (litotomijski položaj). Kirurški zahvat se provodi u općoj anesteziji preko četiri ili pet troakara (54).

Neposredno ispod pupka uvodi se troakar od 10 mm za vizualizaciju operacijskog polja putem kutnog laparoscopa od 30°, a abdominalna šupljina se insuflira ugljičnim dioksidom pomoću insuflatora pod zadanim tlakom do 12 mmHg čime se osigurava adekvatan radni prostor. Nadalje se postavljaju još četiri troakara. Dva troakara veličine 12 i 5 mm postavljena su u području srednje klavikularne linije s lijeve strane. Iduća dva troakara od 5 mm nalaze se u srednjoj klavikularnoj liniji s desne strane (54, 55).



Slika 8. Pozicija troakara u laparoskopskoj distalnoj splenopankreatektomiji.

Preuzeto: <https://www.hindawi.com/journals/jhe/2022/7302222/>

Prva faza operacije obuhvaća formiranje otvora u gastrokoličnom ligamentu za adekvatnu vizualizaciju prednjeg dijela pankreasa. Podjelom pripoja lijeve strane omentuma između želuca i poprečnog debelog crijeva omogućuje se ulaz u malu burzu. Asistent pomoću hvatalice omogućuje podizanje velike krivine želuca čime se omogućuje zadovoljavajuća vizualizacija. Slijedi disekcija desne strane gastrokoličnog ligamenta tj. pripoja omentuma od transverzalnog kolona i prednjeg lista transverzalnog mezokolona. Krajnja točka disekcije je područje gornje mezenterične vene na razini donje granice pankreasa. Nadalje se obavlja disekcija lijeve strane gastrokoličnog ligamenta tj. pripoja omentuma prema donjem polu slezene. Disekcija se širi do gastrospleničnog ligamenta uključujući kratke želučane žile. Želudac se povlači prema gore te se disecira splenokolični ligament kako bi se omogućilo potpuno otkrivanje hilusa slezene i prednjeg dijela gušterače. Idući korak je provođenje laparoskopске ultrasonografije postavljanjem ultrazvučne sonde kako bi se što detaljnije prikazalo područje novotvorine i procijenio odnos između tumora i žila slezene. Ovaj korak može biti ključni faktor pri odlučivanju hoće li se provesti splenektomija ili ne. Nakon procjene tumora planira se linija presijecanja gušterače. Sljedeći korak je mobilizacija gušterače koja započinje podjelom stražnjeg peritoneuma i donje granice pankreasa blizu gornje mezenterične vene pri čemu se stvara linija gušterača - retroperitoneum te se gušterača podigne i mobilizira prema naprijed iz linije kako bi se uočila slezenska vena koja se nalazi posteriorno od pankreasa

nakon čega se ista podveže. Dublja disekcija, kojom se uključuje lijeva nadbubežna žlijezda i bubrežna fascija, može se provoditi ukoliko se sumnja na zloćudne tumore koji imaju posteriornu invaziju u gušterači. Važno je prepoznati i izbjegavati donju mezenteričnu venu pri približavanju slezenskoj veni. Slezenska arterija se identificira inferiorno od gušterače te se ligira putem endoskopskih kvačica ili vaskularnim endostaplerom. Izrazito je bitno provoditi opreznu disekciju budući da se vrlo lako može izazvati profuzno krvarenje iz žila slezene. Slezenske žile se mogu razdijeliti i tijekom transekcije pankreasa, ali se preferira da se uklanjanje gušterače provodi nakon sigurnog podvezivanja žila. Sljedeći korak je transekcija gušterače pomoću endostaplera na planiranoj liniji presijecanja. Zatim se disecira splenorenalni ligament te se uklanja slezena. Resecirani uzorak se odlaže u endovrećicu, te se ekstrahira kroz proizvoljno lociranu minilaparotomiju, najbolje suprapubično (tzv. mini-Pfannenstiel incizija). Moguće je morcelirati slezenu prije ekstrakcije, a rep gušterače treba ostati intaktan. Drenaža se postavlja nakon ispiranja operacijskog polja fiziološkom otopinom i to u području lijevog subfrenija (55).

U slučaju očuvanja slezene uz uklanjanje njenih žila se slezenska arterija i vena podvezuju i reseciraju zajedno s distalnim dijelom gušterače, no perfuzija slezene je održiva uspostavom kolateralnog krvotoka s lijevim gastroepiploičnim i kratkim želučanim žilama koje prolaze kroz gastro-splenični ligament. Kirurg se može odlučiti i za očuvanje slezene i slezenskih žila pri čemu se perfuzija provodi na fiziološki način, uz uklanjanje distalnog dijela gušterače. Indikacije za Kimurinu i Warshawljevju tehniku jednake su za otvorene (klasične) i laparoskopske zahvate (56).

6.2. Prednosti i nedostaci laparoskopskog pristupa

LDP predstavlja preferirani oblik kirurškog liječenja koji ima izražene prednosti poput smanjenja postoperativne boli i komplikacija, kraćeg trajanja hospitalizacije, ranijeg povratka prethodnim aktivnostima u odnosu na klasičnu distalnu pankreatektomiju. Oporavak je iznimno važan parametar kvalitete liječenja i mjeri se ispitivanjem vremena potrebnog za povratak osobe u svakodnevnu aktivnost nakon operacije. Pacijenti podvrgnuti laparoskopskoj kirurgiji imali su kraće vrijeme oporavka, a prosječno vrijeme koje je potrebno za vraćanje u svakidašnje aktivnosti je 3 tjedna (57). Jedna od važnih prednosti je i smanjena incidencija infekcije rana nakon laparoskopskog pristupa. Nadalje LDP-om se štedi vrijeme pri otvaranju i zatvaranju abdomena jer se izbjegavaju velike abdominalne incizije. Istraživanja su dokazala da je vrijeme poslijeoperacijske pareze crijeva znatno kraće pri laparoskopskoj distalnoj pankreatektomiji radi manje manipulacije samim crijevima (54). Isto tako bolja je vizualizacija anatomskih

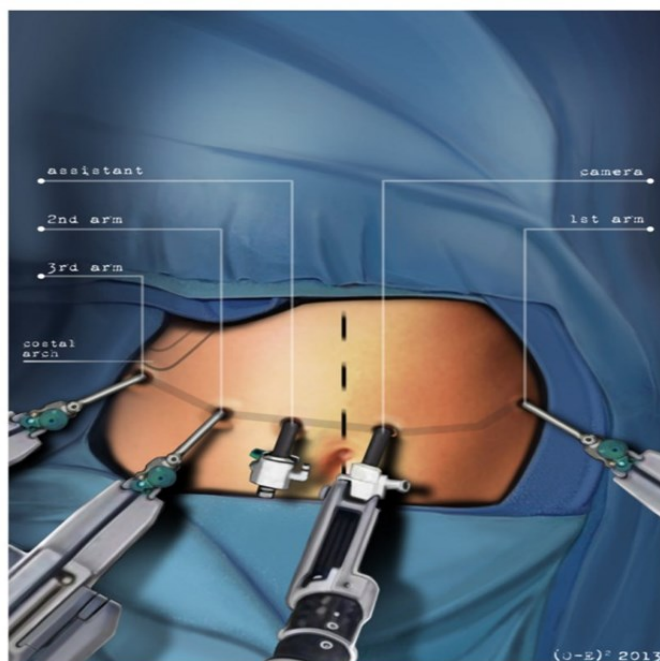
struktura, ekspozicija slezene i distalnog dijela gušterače. Dakako smanjen je gubitak krvi kao i morbiditet, a zahvat traje usporedivo dugo u odnosu na klasični kirurški pristup (58). Stoga, pacijenti mogu uživati u različitim prednostima prelaskom na minimalno invazivne postupke.

Nedostaci laparoskopskog pristupa su vrlo rijetki, a obuhvaćaju nemogućnost ručnog palpiranja gušterače i samim time procjene opsega novotvorine. Katkad očuvanje slezene može predstavljati problem (59).

6.3. Robotska distalna splenopankreatektomija

Upotreba robotskih sustava u posljednjem desetljeću predstavlja najmoderniji pristup kirurškom liječenju malignih i benignih novotvorina gušterače. Robotskim sustavima omogućuje se izrazita preciznost pokreta korištenjem trodimenzionalnog i uvećanog vidnog polja što uvelike pomaže kirurškom timu koji se bavi minimalno invazivnim zahvatima. Također se postiže sigurno šivanje, fleksibilnost samih instrumenata te suzbijanje tremora operatera (60). Prva robotska distalna pankreatektomija (RDP) je izvršena 2002. g. čime se ističe početak novog razdoblja u minimalno invazivnoj kirurgiji gušterače. Melvin je 2003.g. opisao prvi slučaj resekcije neuroendokrinog tumora u kojem je korišten Da Vinci robotski sustav, tvrtke *Intuitive Surgical*, kojim se pospješuje napredak u liječenju neoplazmi pankreasa (61).

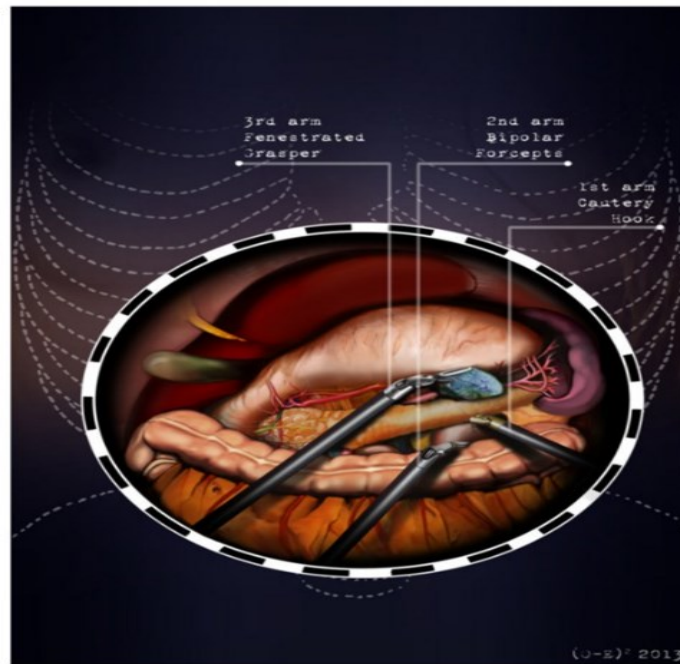
Pacijent se postavlja u ležeći položaj s raširenim nogama radi lakše mobilizacije kirurškog tima, a zahvat se provodi u općoj anesteziji. Nakon završene pripreme kože dezinfekcijskim sredstvom, izvršava se insuflacija abdomena ugljičnim dioksidom (CO²) putem Veressove igle kroz periumbilikalni rez koji je promjera 1 mm. Insuflator se postavlja na konstantan tlak od 12 mmHg. Robotski troakari se postavljaju prema lučnoj i konkavnoj liniji. Pozicija optičkog troakara ovisi o lokalizaciji novotvorine i anatomiji pacijenta te se najčešće pozicionira iznad i lijevo od pupka. Prikaz pozicije prvog i ostalih trokara za robotsku distalnu pankreatektomiju vidljiv je na Slici 9. (62).



Slika 9. Prikaz pozicije robotskih troakara.

Preuzeto: <https://www.ncbi.nlm.nih.gov/pmc/articles/PMC4190462/>

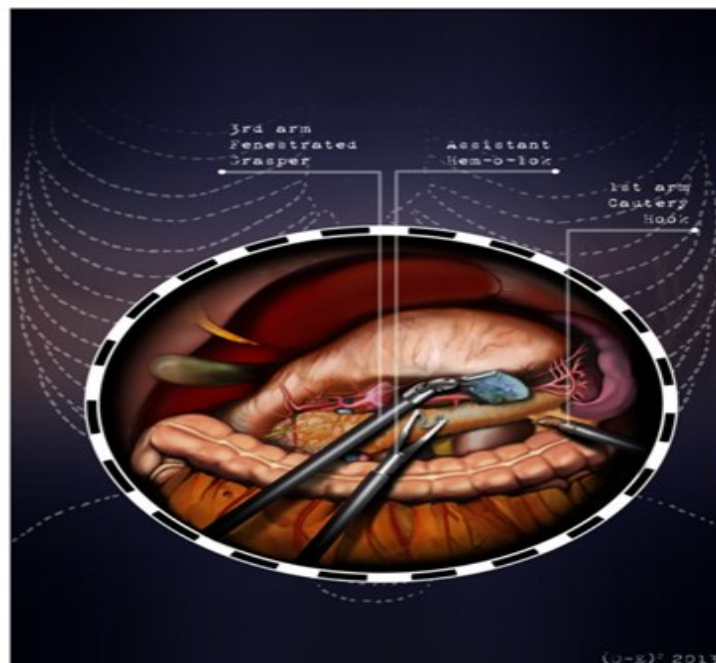
Robotska konzola nalazi se između pacijentovog ramena i glave nakon spajanja robotskog sustava. Kamera se postavlja kroz periumbilikalni otvor troakara, na prvu robotsku ruku stavlja se monopolarna kukica, bipolarna fenestrirana hvataljka su na drugoj ruci, dok se druga fenestrirana hvataljka nalazi na trećoj ruci. Gastrokolični ligament presijeca se s desne u lijevu stranu pomoću monopolarne kukice dok se ne eksponira gušterača, nakon čega se disecira gastrosplenični ligament. Nadalje se kratke želučane žile identificiraju i seciraju putem harmoničnog skalpela ili bipolarne hvataljke. Putem treće robotske ruke želudac se pomiče prema gore, a poprečno debelo crijevo prema dolje (62).



Slika 10. Prikaz pomicanja želuca prema gore, a debelog crijeva prema dolje putem treće robotske ruke.

Preuzeto: <https://www.ncbi.nlm.nih.gov/pmc/articles/PMC4190462/>

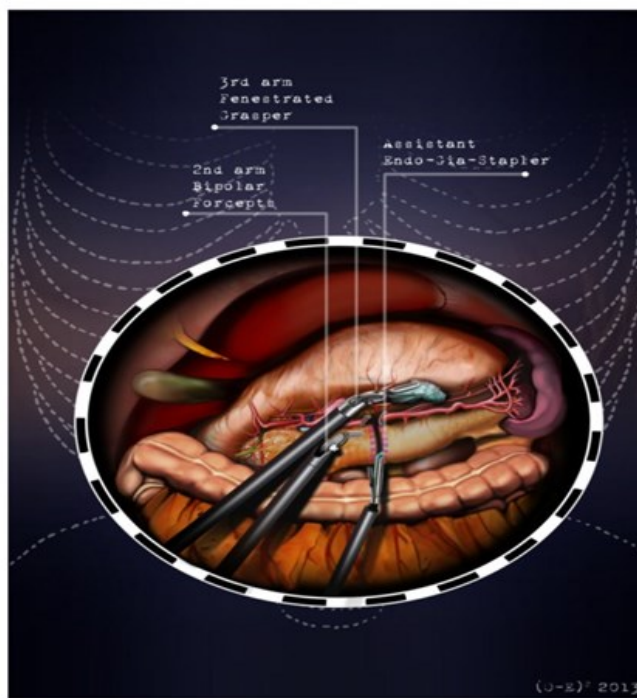
Zahvaljujući ovom postupku otvara se prolaz do male burze što omogućuje identifikaciju i disekciju slezenske arterije na gornjem rubu pankreasa. Arterija se može ligirati polimerskim klipsama komercijalnog naziva Hem-o-lok[®] (62).



Slika 11. Prikaz disekcije slezenske arterije.

Preuzeto: <https://www.ncbi.nlm.nih.gov/pmc/articles/PMC4190462/>

Nakon presjecanja splenokoličnog ligamenta, slezena je u potpunosti mobilizirana te ju je moguće ukloniti zajedno s gušteračom. Donji dio slezene povlači se u desnu stranu pomoću fenestriranih hvataljki te se postiže disekcija splenorenalnog ligamenta. U ovom dijelu treba biti oprezan zbog mogućnosti ozljede nadbubrežne žlijezde. Resekcija distalnog dijela gušterače provodi se praćenjem avaskularne retropankreatične ravnine do identifikacije slezenske vene na posteriornoj površini žlijezde. Disekcija slezenske vene može se izvesti pomoću klipsi ili vaskularnim staplerom. Transekcija gušterače provodi se postupno harmoničnim skalpelom kojim se polagano dopire do Wirsungovog voda. Alternativno rješenje je transekcija pankreasa staplerom odgovarajuće debljine, ovisno o konzistenciji pankreatičnog parenhima. Wirsungov vod je važno identificirati i prešiti tj. podvezati nakon presijecanja (62).



Slika 12. Transekcija gušterače endostaplerom.

Preuzeto: <https://www.ncbi.nlm.nih.gov/pmc/articles/PMC4190462/>

Žlijezda se konačno ukloni sa stražnjeg zida presjekom mekog avaskularnog tkiva iza hilusa slezene i retropankreatičnog pojasa te se postigne odstranjivanje distalnog dijela gušterače i slezena. Na bataljak presječenog pankreasa se mogu postaviti dodatni šavi. Preparat se pohranjuje u endovrećicu i odstranjuje preko Pfannenstiel incizije. Nadalje se provjerava

hemostaza te se postavlja abdominalni dren u blizini bataljka pankreasa i u konačnici se ušiju sve rane po slojevima (62).

6.4. Usporedba robotske i konvencionalne laparoskopske distalne pankreatektomije

Robotska distalna pankreatektomija se posljednjih godina sve više upotrebljava u kirurškoj praksi posebice jer robotski sustav pruža dodatne prednosti u odnosu na konvencionalni laparoskopski pristup. Robotski potpomognuti sustavi omogućuju kirurzima znatno bolju vizualnu kontrolu (3D vizualizacija) visoke rezolucije, filtraciju podrhtavanja čime se smanjuje tremor te poboljšava fleksibilnost operacije (63). Nadalje RDP rezultira kraćom hospitalizacijom i bržim povratkom svakodnevnim aktivnostima (64). Smatra se da je 30-dnevna smrtnost pacijenata nakon RDP-a manja u odnosu na konvencionalnu kirurgiju. Istraživanja su pokazala da robotski potpomognuta kirurgija smanjuje intraoperativni gubitak krvi te stopu prelaska na otvorenu operaciju zahvaljujući versatilnosti instrumenata, 3D vizualizaciji operativnog polja, koja omogućava lakše izvođenje operacije u uskom prostoru, te postizanju precizne i brze hemostaze putem endoskopije. Izvođenje disekcije slezenskih žila znatno je preciznije i lakše korištenjem robotskog Da Vinci sustava u odnosu na konvencionalnu laparoskopsku kirurgiju. Neke od prednosti su i veće stope očuvanja slezene upotrebom robotskog sustava te poboljšana sigurnost operacije. Isto tako je više limfnih čvorova uklonjeno u slučaju malignih neoplazmi (45). Nedostaci robotskog pristupa su povećani troškovi zbog visoke cijene robota te samim time njihova manja dostupnost u zdravstvenim ustanovama (65). Pretpostavlja se da će kontinuiranim razvojem robotskih tehnika financijsko opterećenje biti manje, a posljedično će se većem broju oboljelih omogućiti vrhunske kirurške metode liječenja.

7. Poslijeoperacijsko praćenje i komplikacije

Poslijeoperacijsko praćenje i liječenje primarno je orijentirano na kontroliranje sadržaja drenaže te na povratak peristaltike (41). Prosječna duljina hospitalizacije je tri do pet dana nakon laparoskopske i pet do sedam dana nakon klasične distalne pankreatektomije (66). Nazogastrična sonda, ukoliko je postavljena u operacijskoj sali, uklanja se na kraju operacije ili sutradan. Dijeta započinje unutar 24 do 48 sati nakon kirurškog liječenja. Ako nije izvršena prijeoperacijska imunizacija i pacijent je podvrgnut splenektomiji, nužno je provesti cijepljenje u odgovarajuće vrijeme (67). Abdominalni dren postavlja se kako bi se osigurala kontrolirana drenaža i spriječilo curenje sadržaja iz bataljka pankreasa što posljedično može izazvati

intraabdominalni apsces ili pojavu fistule kao mogućih komplikacija kirurškog liječenja. Dren se uklanja unutar pet dana od operacije, kada pacijent počne tolerirati dijetu, pod uvjetom da nema dokaza o mogućoj pankreasnoj fistuli. Poslijeoperacijska fistula gušterače jedna je od najozbiljnijih komplikacija i definirana je kao stanje u kojem je u dreniranoj tekućini vrijednost amilaza tri puta veća od gornje normalne vrijednosti amilaza u serumu nakon trećeg poslijeoperacijskog dana, a zahtjeva daljnje praćenje i konzervativno liječenje, rijetko reoperaciju, tj. perkutanu drenažu od strane intervencijskog radiologa (68). Koncentracija drenažne amilaze kontrolira se tijekom 1. do 5. poslijeoperacijskog dana (44). Ako je količina drenažnog sadržaja manja od 100 ml u 24 sata i ako su amilaze negativne, dren se može ukloniti. U slučaju kliničke sumnje na funkciju drena, može se obaviti ultrazvuk kako bi se isključilo nakupljanje tekućine u peritonealnoj šupljini (54). Sadržaj drena bi trebao biti žučkasto proziran (serozan), dok drenaža mliječnog, bjelkastog ili sivkastog sekreta pobuđuje sumnju na pojavu pankreasnog soka. Međunarodna studijska grupa za fistule gušterače klasificirala je fistulu kao tip A, B ili C.

Multicentrično istraživanje potvrdilo je koncentraciju amilaza u drenažnoj tekućini od 2000 U/L prvog postoperativnog dana kao optimalnu graničnu vrijednost za predviđanje razvoja fistule pankreasa (67). Prevencija poslijeoperacijske fistule podrazumijeva različite tehnike za transekciju i zatvaranje bataljka gušterače, anastomozom, korištenjem fibrinskog ljepila i tkivnih brtvila, perioperacijskom endoskopskom sfinkterektomijom, profilaktičkom i terapijskom upotrebom somatostatina i njegovih analoga. Somatostatin je hormon koji inhibira želučanu, pankreasnu i crijevnu sekreciju i time sprječava razvoj poslijeoperacijske fistule gušterače (69). Odabir tehnike zatvaranja pankreasa temelji se na konzistenciji i kvaliteti tkiva gušterače i iskustvu kirurga. Među dostupnim metodama preferira se zatvaranje pankreasa staplerom, ali zatvaranje šavima se provodi ukoliko je gušterača predebela da bi se stapler uspio zatvoriti. Ne postoje uvjerljivi dokazi koji bi mogli demonstrirati superiornost jedne tehnike u odnosu na drugu. Također se predlaže prekrivanje bataljka mobiliziranim falciformnim ligamentom. Pažljiva i precizna kirurška tehnika, neovisno o vrsti pristupa, predstavlja najbolju opciju za smanjenje rizika od nastanka pankreasne fistule. Prijavljena incidencija iznosi 13% u japanskom nacionalnom registru tumora gušterače (68). Fistula se može potvrditi CT-om, MR-om, ERCP-om, a neoperacijsko, konzervativno liječenje obavezno uključuje primjenu parenteralne prehrane. Čimbenici koji potiču nastanak fistule su metode zatvaranja bataljka gušterače, pretilost, hipoalbuminemija, kronološka dob iznad 60 godina, odsutnost epiduralne

anestezije, vaskularne resekcije, osnovni proces bolesti (kronični pankreatitis, neuroendokrini tumori, traume) te istovremena splenektomija (70).

Komplikacije nakon kirurškog liječenja tumora repa gušterače su vrlo česte te se javljaju kod 40% bolesnika što značajno povećava troškove liječenja i duljinu boravka u bolnici. Uz navedenu pankreasnu fistulu kao primarnu i jednu od najozbiljnijih komplikacija, može se pojaviti novonastali dijabetes ovisan o inzulinu, tromboza slezenske vene, poslijeoperacijsko krvarenje, intraabdominalni apsces, odgođeno pražnjenje želuca, sepsa, poslijeoperacijsko endokrino i egzokrino zatajenje gušterače, infarkt slezene te infekcija i razvoj apscesa prezervirane slezene (41, 71-73). Ako je bolesnik febrilan ili visoko febrilan može se posumnjati na infekciju te je prvi izbor liječenje antibioticima. Infektivne komplikacije se češće javljaju u splenektomiranih pacijenata zbog promjena u imunološkom sustavu poput smanjene koncentracije cirkulirajućih antitijela te radi smanjene sposobnosti Kupfferovih stanica da opsoniziraju tvari i odgovore na antigenski izazov nakon uklanjanja slezene. Ukoliko je prisutan apsces tada se drenira perkutanom umetanjem drenažnog katetara (tzv. pig tail) (44). Color Doppler UZV služi za prikaz krvnih žila i potvrdu infarkta slezene. Nadalje, ukupne stope poslijeoperacijskog endokrinog i egzokrinog zatajenja gušterače se kreću od 10 do 30 % za svaki tip. Endokrina insuficijencija se manifestira nedovoljnim lučenjem hormona pankreasa te najčešće dovodi do dijabetesa. Dijabetes nakon kirurškog liječenja tumora repa gušterače vrlo često zahtjeva primjenu dugodjelujućeg inzulina noću i kratkodjelujućeg uz obroke. Najčešće je uzrokovan nedostatkom stanične mase Langerhansovih otočića radi kirurške resekcije (72). Egzokrina insuficijencija je karakterizirana nedovoljnim lučenjem probavnih enzima što dovodi do otežane razgradnje hranjivih sastojaka, posebice masti. Očituje se steatorejom, meteorizmom, grčevima u trbuhu, defekacijom blijede, voluminozne, masne stolice. Stanje se može regulirati primjenom kapsula s enzimima (Kreon caps.) (74).

8. Ishod i prognoza nakon kirurškog liječenja tumora gušterače

Stadij tumora predstavlja najvažniji prognostički čimbenik koji se određuje prema recentnom izdanju klasifikacije statusa tumora, limfnih čvorova i metastaza (TNM klasifikacija). Nadalje postoje i drugi faktori koji djeluju na ishod nakon resekcije kao što su diferencijacija novotvorine, status rubova (nezahvaćeni ili zahvaćeni), odsutnost ili prisutnost limfne invazije unutar tumora, razina markera CA 19-9 u serumu prije i nakon operacije te konzumacija cigareta (75). Postresekcijski nomogram sastavljen je i validiran kako bi se

predvidjela vjerojatnost moguće smrti od karcinoma gušterače unutar tri godine od kirurškog liječenja (76). Uz T i N status, nomogram obuhvaća kirurške (vrsta resekcije), patološke (veličina tumora, broj pozitivnih čvorova, histološka diferencijacija) te kliničke (spol, dob, gubitak težine, bolovi u leđima, položaj tumora) varijable (77). Karcinom gušterače je, u smislu preživljavanja, najnepovoljniji među svim karcinomima. Često se bolesnici suočavaju s recidivom na istom mjestu ili u području najbližih limfnih čvorova nakon provedenog kirurškog liječenja. Do recidiva uglavnom dolazi radi skrivenih mikrometastaza koje nisu vidljive prije ni tokom operacije. Vrlo često se provodi kemoterapija ili radioterapija nakon operacija s ciljem uništavanja svih stanica tumora, a palijativno liječenje pri širenju metastaza. Prognoza karcinoma je loša čak i kod osoba s potencijalno resektabilnom bolešću. Poboljšanje ishoda zaostaje za ostalim vrstama karcinoma unatoč napretku u adjuvantnoj terapiji i kirurškim tehnikama (78). Poslijeoperacijski mortalitet je definiran kao smrt tijekom hospitalizacije ili unutar 30 dana nakon kirurškog liječenja (79).

9. Prikaz slučaja

Bolesnik u dobi od 69 godina dolazi na liječnički pregled jer je unazad devet mjeseci primijetio gubitak tjelesne težine, otprilike osam kilograma. Appetit je slabiji. Povremeno se pojavljuju bolovi desno u abdomenu, nema mučnine niti je povraćao. Prisutne su katkad refluksne tegobe. Prethodne dijagnoze su hipertenzija, hiperlipidemija, steatoza jetre, cista na bubregu. Obiteljska anamneza je bez osobitosti. Stolica je redovita, bez primjesa krvi ili sluzi. Mokrenje je uredno. Pacijent ne puši cigarete, a alkohol konzumira prigodno. Alergije na lijekove negira.

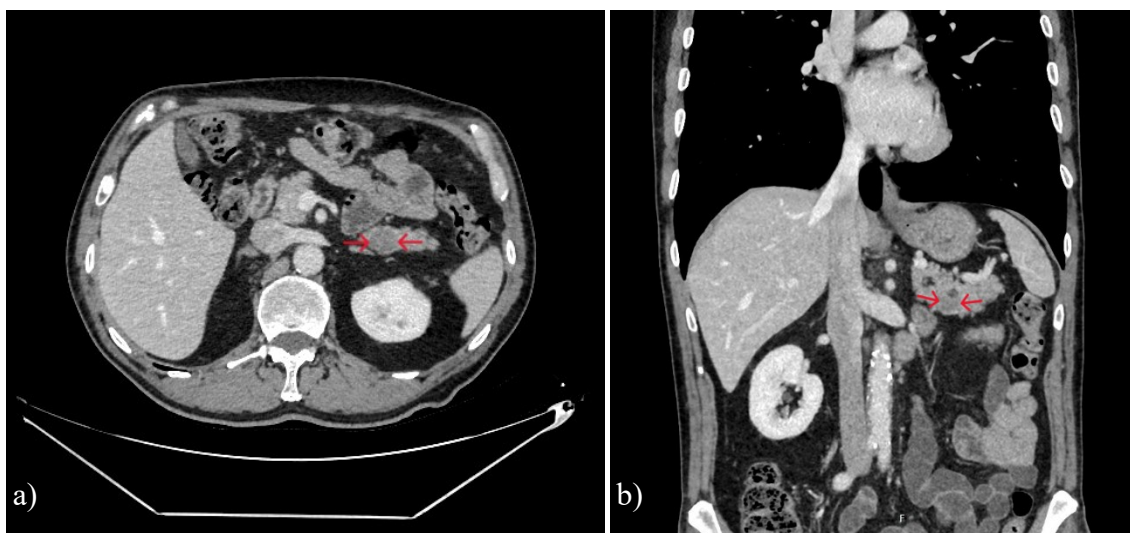
U fizikalnom statusu nalaz je sljedeći: pokretan je, priseban, eupnoičan u mirovanju, afebrilan, uredno prokrvljene kože i vidljivih sluznica. Na plućima normalan šum disanja. Srčani ritam je pravilan, tonovi jasni, bez šumova. Trbuh mekan, bezbolan, jetra i slezena se ne palpiraju. Lumbalna suksija obostrano bezbolna. Udovi su bez edema. Digitorektalni pregled je bez osobitosti, na dohvat prsta bez patoloških tvorbi, u ampuli je smeđa stolica.

Započeta je obrada prema sljedećim koracima:

Nalaz UZV-a abdomena ukazuje da je jetra uredne veličine, pravilnih kontura, hiperehogena, bez znakova žarišne lezije. Žučni mjehur se teže prikazuje zbog superpozicije sadržaja iz crijeva, djeluje uredno položen, uredne debljine stijenke u projekciji lumena

hiperehogeni sadržaj. Žučni vodovi su uredni, nema dilatacije intrahepatalnih žučnih vodova. Gušterača je također uredne veličine i oblika kao i slezena. Nadalje, bubrezi su uredne veličine, pravilnih kontura, uredne ehogenosti i debljine parenhima, nema dilatacije kanalnog sustava, desno je uočena cista na bubregu 46 mm. Nema slobodne tekućine u trbušnoj šupljini. Ne vidi se povećanih limfnih čvorova. Pacijent je naručen na ezofagogastroduodenoskopiju, kolonoskopiju, CT abdomena te nadopunu laboratorijskih nalaza alfa fetoproteinom.

CT toraksa, abdomena i zdjelice pokazuje u području toraksa upalu malih dišnih putova u gornjem i donjem režnju s lijeve strane. Nema pleuralnog i perikardijalnog izljeva, nema povećanih medijastinalnih i hilarnih limfnih čvorova. U području abdomena i zdjelice zapažena je u gušterači, na prijelazu tijela u rep, hipodenzna, kontrastom imbibirana tvorba veličine 20x17 mm, otvorene etiologije.



Slika 13. CT prikaz cističnog tumora gušterače, poprečni prikaz (a), frontalni prikaz (b)

Medijalno od opisane tvorbe prisutna je lobulirana tvorba veličine 10 mm, heterogenog izgleda, sadrži masno tkivo. Pankreatični vod nije dilatiran. Jetra, žučni mjehur, žučni vodovi, slezena, nadbubrežne žlijezde su bez promjena. Bubrezi su uredne veličine i debljine parenhima, prisutna cista veličine 50 mm. Prostata je velika, glatkih kontura. U abdomenu i zdjelici ne nalazi se slobodna tekućina ni povećani limfni čvorovi, kao ni pataloške pregradnje u kostima.

Na ezofagogastroduodenoskopiji je opisano da se jednjak dobro dilatira zrakom, kardija se adekvatno zatvara, sluznica je uredna, ali je primijećena manja hijatalna hernija. Želudac se

također dobro dilatira zrakom, uredne je peristaltike i nabora, sluznica fundusa, korpusa i antruma je uredna. Bulbus i silazni dvanaesnik su uredni.

Endoskopski ultrazvuk (EUS) je obavljen radi prethodno uočene tvorbe u gušterači. Sonda se plasira u želudac te je prikazana uredna jetra i žučni mjehur. Gušterača je uredne veličine, u tijelu prema repu prisutna je tvorba veličine 25x19 mm, oštro ograničena, hipohogena, relativno homogena s cističnom zonom 7 mm, dobro prokrvljena. Učinjena je punkcija opisane tvorbe iglom od 22G kojom se dobiju dva manja cilindra tkiva za patohistološku dijagnozu (PHD) te nešto sukrvavog materijala za citološki pregled.

Citološkim nalazom je potvrđeno da se u razmazima punktata vide nakupine žlijezdanog epitela gušterače, stanice cilindričnog epitela iz gastrointestinalnog trakta s obilnim elementima krvi. Maligne stanice nisu viđene.

Patohistološkom dijagnostikom se uočava izrazito oskudan materijal kojeg čine krvni ugrušci, nakupine upalnih stanica te pojedinačne odljuštene epitelne stanice neadekvatne za detaljniju analizu.

Nakon tri mjeseca praćenja, ponovljen je CT toraksa, abdomena i zdjelice sa sljedećim nalazom: na učinjenim presjecima kroz plućni parenhim prisutna je potpuna regresija upale malih dišnih putova bez novonastalih intrapulmonalnih žarišnih lezija i limfadenopatije. Na učinjenim presjecima kroz abdomen vidi se i dalje ranije opisana tvorba na prijelazu tijela u rep pankreasa, bez bitnije promjene u veličini i morfologiji. Opisana cista kaudalnog pola desnog bubrega je isto tako bez promjene. Žučni vodovi i mokraćni mjehur urednog stanja. Preostali nalaz je bez promjene.

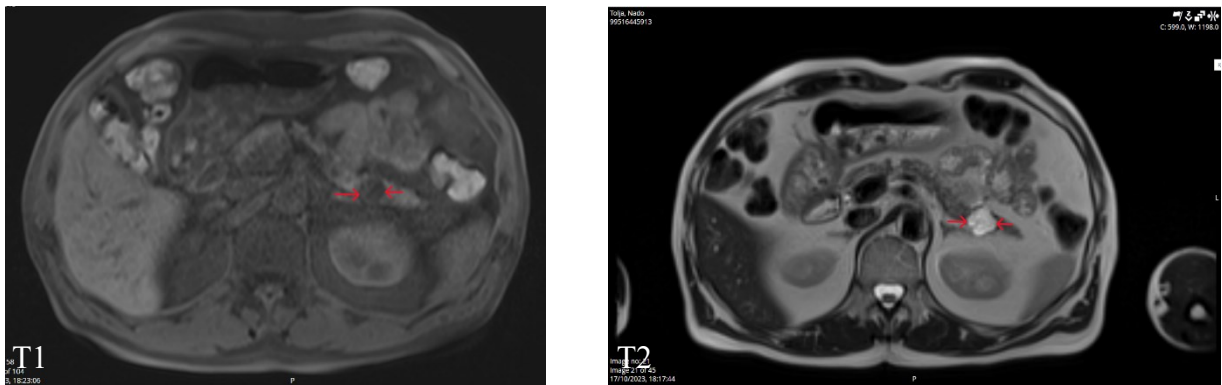
Kolonoskopijom je utvrđeno da je sluznica i vaskularni crtež debelog crijeva uredni.

Urološkim digitorektalnim pregledom je uočena povećana prostata, normalne konzistencije, a prostata specifični antigen (PSA) je bio unutar referentnih vrijednosti. Pacijent navodi da mu je mokrenje normalno ljeti, a učestalo zimi. Zbog prisutne boli u desnoj preponi pacijent je upućen abdominalnom kirurgu.

Nalaz kirurga donosi sljedeće: Pacijent je upućen radi boli u desnoj preponi koju osjeća povremeno, kod fizičkog napora ili odnosa. Smršavio je oko 12 kilograma nakon što je prebolio COVID-19 prije godinu i pol dana. U obradi je kod gastroenterologa zbog tumora repa gušterače. Pregledom se radi o slabosti u lateralnom dijelu desne prepone u smislu moguće početne hernijacije, za sada bez indikacije za operacijskim liječenjem u svjetlu vjerojatne skore

potrebe za operacijskim liječenjem tumora repa gušterače. Preporučena je kontrola kirurga po završetku gastroenterološke obrade uz prezentaciju pacijenta timu za gastrointestinalne tumore. Nakon prezentacije na timu, indiciran je MR gornjeg abdomena.

Nakon izvršenog MR-a gornjeg abdomena s kontrastnim sredstvom u repu gušterače opisana je dobro ograničena, solidna tvorba s manjim cističnim dijelom, dimenzija 25x23 mm. Oko 2 cm proksimalnije, u tijelu pankreasa, nalazi se lipom veličine 8 mm. Nema dilatacije pankreatičnog voda. Isto tako nema povećanih limfnih čvorova, niti slobodne tekućine u gornjem abdomenu. Cista desnog bubrega je veličine 52 mm. Ostali parenhimski organi su bez fokalnih lezija.



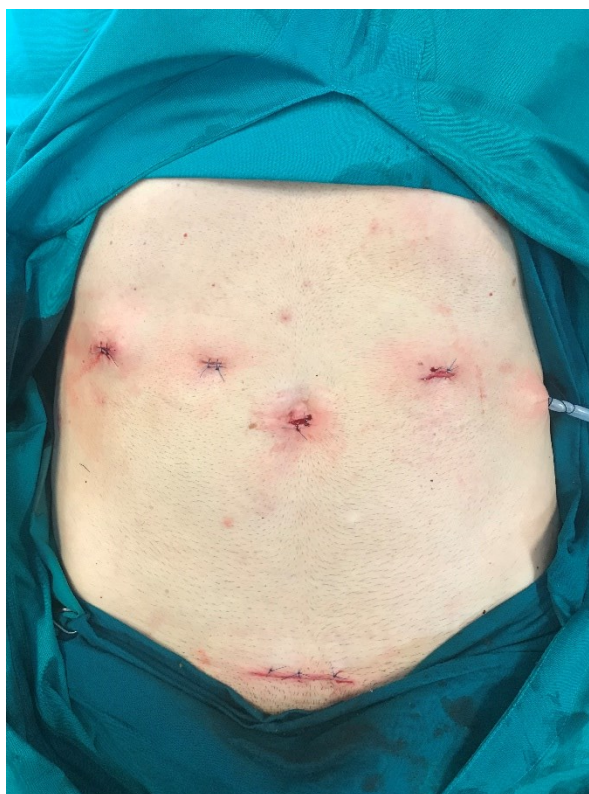
Slika 14. MR prikaz cističnog tumora gušterače, poprečni prikaz u T1/T2 mjerenim sekvencama.

Daljnjom obradom nije se dokazala niti isključila maligna ili granično maligna bolest. Pacijent je ponovno prezentiran timu za gastrointestinalne tumore gdje je indicirano operacijsko liječenje odnosno laparoskopska distalna splenopankreatektomija.

Prijeoperacijski laboratorijski nalazi su bili sljedeći: leukociti $7.1 \cdot 10^9/L$, eritrociti $5.10 \cdot 10^{12}/L$, hemoglobin 155 g/L, hematokrit 0.457 L/L, MCV 89.6 fL, MCH 30.4 pg, MCHC 339 g/L, RDW 13.5 %, trombociti $163 \cdot 10^9/L$, MPV 7.9 fL, neutrofilni granulociti 61.0 %, limfociti 31.6 %, monociti 5.4 %, eozinofilni granulociti 1.3 %, bazofilni granulociti 0.6 %, glukoza 5.6 mmol/L, urea 5.6 mmol/L, kreatinin 83 $\mu\text{mol}/L$, Na 140 mmol/L, K 4.6 mmol/L, Ca 2.39 mmol/L, ukupni proteini 74 g/L, albumini 50.7 g/L, CRP 0.7 mg/L, CEA 2.2 ng/mL, CA 19-9 8.0 U/mL, PV-% 1.30, PV-INR 0.9, APTV 25 s, D-dimeri 0.28 mg/L.

Nakon prijeoperacijske pripreme u općoj intubacijskoj anesteziji uz antibiotsku profilaksu (2 g cefazolina i.v. u dvije doze tijekom 24 h), učinjen je operacijski zahvat ukupnog trajanja 3 h i 30 min.

Operacijski nalaz: Litotomijski položaj pacijenta s nagibom u desno. Aseptičko pranje i pokrivanje operacijskog polja. U Palmerovoj točki se uvede Veressova igla i postigne pneumoperitoneum. Umbilikalnom incizijom uvede se 10 mm troakar i kamera kojom se prikaže uredna anatomija trbušnih organa bez izljeva i karcinoze. Jetra je čiste površine, nema povećanih limfnih čvorova. Nadalje se uvedu ostali radni troakari subkostalno obostrano, desno dva od 5 mm, a lijevo troakari od 12 i 5 mm. Mobilizira se kompletno slezenska fleksura lateralnim pristupom uz potpunu resekciju gastrokoličnog ligamenta, tj. odvajanje omentuma od poprečnog kolona harmoničnim skalpelom. Omentum se zatim prebaci kranijalno zajedno sa želucem te se prikaže donji rub gušterače koji se incizijom peritoneuma (Toldove fascije) mobilizira u sloju iznad Gerotine fascije. Zatim se prikaže ciljna lezija repa pankreasa veličine oko 30 mm, na donjem rubu, dorzalno, lijevo lateralno od utoka donje mezenterične vene u portalnu venu. Znakovi lokalne propagacije ili infiltracije tumora nisu prisutni. Zaomči se i odigne tijelo gušterače desno od tumora na sigurnoj margini od 2 do 3 cm. Pokuša se odvajanje slezenske arterije i vene, ali je tkivo gušterače jako fragilno, vrlo lako krvari te se slezena ne može prezervirati. Stoga se žile slezene jedna po jedna klipaju dvostruko Hem-o-Lok klipsama i razdijele. Potom se tijelo gušterače resekira jednim punjenjem plavog Echelon staplera od 60 mm. Hemostaza nije idealna te se dodatno postavi nekoliko titanskih klipsi na staplersku liniju nakon čega se postigne dobra hemostaza. Staplerska linija se pokrije tkivnim ljepilom i omentumom. Slijedi dovršenje resekcije repa gušterače tako što se presijeku *aa. gastricae breves* harmoničnim skalpelom uz ligaciju titanskim klipsama. Odvoje se priraslice slezene, nakon čega je preparat slobodan. Slezena se odvoji od repa gušterače. Voluminozno hilusno tkivo se odvoji od slezene i smjesti u zasebnu vrećicu (Endobag). Slezena i rep gušterače se također postave u zasebne vrećice. Dio devitaliziranog omentuma se resekira i isto tako postavi u zasebnu vrećicu. Dakle prisutna su četiri zasebna preparata. Vrećice se odstrane preko mini-Pfanenstiel incizije. Slezena se morcelira hvataljkom po Duvalu i aspiratorom. Sve se zasebno šalje na PHD. Rana se ušije po slojevima i ponovno se uspostavi pneumoperitoneum. Provjeri se hemostaza koja je uredna, plasira se dren subfrenično lijevo i izvede na lijevu lateralnu 5 mm inciziju. Po eksuflaciji plina se odstrane troakari te se postavljaju šavi fascije i kožni šavi.



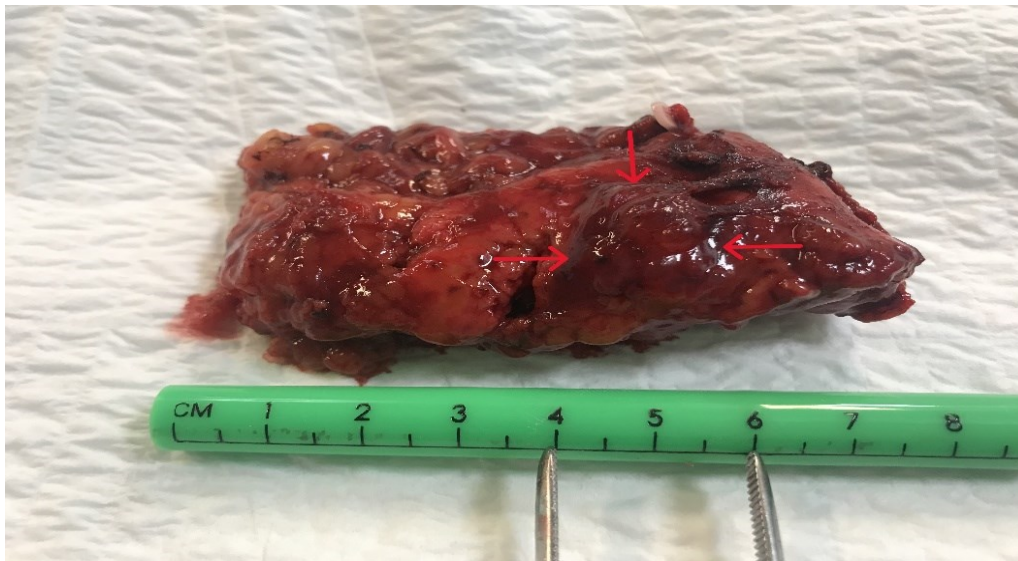Slika 15. Prikaz trbušne stijenke nakon završetka operacije.

Poslijeoperacijski oporavak je bez značajnih komplikacija. Pacijent je potpuno mobiliziran isto popodne nakon operacije, dobro tolerira čaj per os, dan kasnije započeta je tekuća, a kasnije i bilijarna dijeta. Imao je urednu stolicu dan nakon operacije. Kontrolni laboratorijski nalazi su bili uredni (Hgb 131 g/L dan nakon operacije). Zbog prolongirane sekrecije oko 200 do maksimalno 300 mL (4. poslijeoperacijskog dana) seroznog izljeva na abdominalnom drenu, u više navrata su iz sadržaja kontrolirane amilaze koje su cijelo vrijeme bili niskih vrijednosti (maksimum 278 U/L 3. poslijeoperacijskog dana s kasnijim postupnim padom do 35 U/L). Naposljetku sekrecija padne ispod 50 ml te se dren odstrani 10. poslijeoperacijskog dana. Rane su zarasle per primam, šavi su odstranjeni pred otpust. Zbog graničnih vrijednosti glukoze u krvi, pacijent je konzilijarno pregledan kod endokrinologa pred otpust. Vrijednosti HbA1c su 6.0% stoga nije indicirana terapija za šećernu bolest. Preporučuju se povremene kontrole glukoze natašte, prije i dva sata nakon obroka te glikiranog hemoglobina (HbA1c) nakon tri mjeseca. Bolesnik je educiran o provođenju pravilne prehrane.

Pacijent se otpušta na kućnu njegu urednog općeg stanja 11. poslijeoperacijskog dana. Preporučena je laganija prehrana te unos dovoljne količine tekućine, minimalno 1,5 litre. Nadalje je preporučeno Donat Mg za regulaciju stolice, kompot od šljiva te Portalak sirup po potrebi. Ranu gdje je bio dren preporučeno je tuširati svakodnevno, a nakon tuširanja ranu treba

pokriti čistom gazom ili flasterom. Također je preporučeno uzimanje acetilsalicilne kiseline (ASK) 100 mg 1x1 dnevno zbog granično povišenih vrijednosti trombocita pred otpust ($Tr\ 430 \times 10^9/L$). Kontrola kirurga je planirana za tri tjedna.

Patohistološkim nalazom potvrđena je dijagnoza *Cystadenoma serosum pancreatis* što označava dobroćudnu novotvorinu gušterače, odnosno benignu cistu koja je odstranjena u cijelosti. Kontrolni trombociti su bili urednih vrijednosti čime se prekida terapija ASK-om. Preporučen je nastavak uobičajene, raznovrsne prehrane uz povremene kontrole GUK-a. Daljnja kontrola kirurga je planirana po potrebi.



Slika 16. Prikaz repa gušterače s cističnim tumorom tijela veličine oko 2 cm.

Bolesnik je potpisao suglasnost za objavljivanje prikaza slučaja njegove bolesti u ovome radu, a pritom je naglašeno kako niti jedan dio neće sadržavati osobne podatke, identifikacijske oznake, serijske brojeve ili druge biljege po kojima bi identitet mogao biti otkriven. Time se osigurava potpuna povjerljivost i zaštita podataka.

10. ZAKLJUČAK

Tumori gušterače su vrlo često asimptomatski što katkad otežava pravovremeno otkrivanje i potvrđivanje dijagnoze bolesti te posljedično može doprinijeti lošijoj općoj prognozi. Kirurško liječenje tumora repa gušterače predstavlja temelj u liječenju malignih, potencijalno malignih tumora i onih nesigurnog malignog potencijala. Distalna pankreatektomija je zlatni standard u kirurškom liječenju neoplazmi tijela i repa žlijezde. Zahvat se može izvesti s ili bez očuvanja slezene, ovisno o indikaciji i intraoperacijskom nalazu. Maligna bolest gušterače općenito zahtijeva splenektomiju, dok manje agresivni tumori i benigne lezije dopuštaju očuvanje slezene. Warshawljev postupak je tehnika očuvanja slezene kojom se uklanjaju žile slezene, a perfuzija se uspostavlja putem kratkih želučanih žila. Kimurinom tehnikom se čuva slezena zajedno sa njenim žilama. Dakle, obje tehnike su indicirane za novotvorine ograničene na gušteraču, iako su oba zahvata tehnički zahtjevna. Stoga je prijeoperacijska procjena od iznimne važnosti. Distalna pankreatektomija indicirana je ne samo za tumore smještene u tijelu i repu gušterače, već i za tešku traumu gušterače, kronični pankreatitis te arteriovenske malformacije smještene u tom anatomskom području. Iako krajnji ishod operacijskog postupka ovisi o osnovnom procesu bolesti, komplikacije povezane s distalnom pankreatektomijom vrlo lako se mogu izbjeći preciznom kirurškom tehnikom te dobrim poznavanjem anatomije gušterače. Minimalno invazivna kirurgija sve više dolazi do izražaja u odnosu na otvorenu distalnu pankreatektomiju radi mnogih dokazanih prednosti koje posebice djeluju na kvalitetu života pacijenta. Laparoskopski i robotski pristup povezani su s mnogim prednostima poput kraćeg operacijskog vremena, ranijeg povratka funkcije crijeva, manjeg gubitka krvi, minimalne potrebe za narkoticima te ranijeg nastavka svakodnevnih životnih aktivnosti. Prelaskom na minimalno invazivne postupke, pacijenti mogu uživati u raznim benefitima ovih metoda liječenja. Stoga treba što više zagovarati i provoditi minimalno invazivni pristup u liječenju bolesnika oboljelih od tumora gušterače, kao i mnogih drugih novotvorina, što doprinosi razvoju medicine kao znanosti, poboljšanju zdravstvenog stanja pojedinca te kvalitete zdravstvene skrbi.

11. LITERATURA

1. Goral V. Pancreatic Cancer: Pathogenesis and Diagnosis. *Asian Pac J Cancer Prev.* 2015;16(14):5619-5624.
2. Mehrabi A, Hafezi M, Arvin J, et al. A systematic review and meta-analysis of laparoscopic versus open distal pancreatectomy for benign and malignant lesions of the pancreas: it's time to randomize. *Surgery.* 2015;157(1):45-55.
3. Krmpotić-Nemanić J, Marušić A. Anatomija čovjeka. 8. ed. Zagreb: Medicinska naklada; 2007.
4. Jalšovec D. Sustavna i topografska anatomija čovjeka. Zagreb: Školska knjiga; 2005.
5. Zamboni G, Klöppel G, Hruban RH i sur. Mucinous cystic neoplasms of the pancreas. U: Hamilton SR, Aaltonen LA (ur.). *World Health Organization Classification of Tumours. Pathology and Genetics of Tumours of the Digestive System.* Lyon: IARC Press, 2000, str. 234–6.
6. Charles J. Yeo, David W McFadden, John H. Pemberton, Jeffrey H. Peters, Jeffrey B. Matthews. *Shackelford's Surgery of the Alimentary Tract.* 7th izd. Philadelphia: Saunders; 2013.
7. Kloppel G, Hruban RH, Longnecker DS i sur. Tumors of the exocrine pancreas. U: *World Health Organization Classification of Tumors. Pathology and Genetics, Tumors of the Digestive System,* Hamilton, S, Aaltonen, LA (ur.), IARC Press, Lyon 2000. str. 219.
8. Siegel RL, Miller KD, Jemal A. Cancer statistics, 2019. *CA Cancer J Clin.* 2019.;69(1):7–34.
9. Kumar P, Clark M. *Kumar and Clark's Clinical Medicine.* Edinburgh: Saunders; 2012.
10. Z'graggen K, Warshaw AL, Werner J, Graeme-Cook F, Jimenez RE, Fernández-Del Castillo C. Promoting effect of a high-fat/high-protein diet in DMBA-induced ductal pancreatic cancer in rats. *Ann Surg.* 2001;233(5):688-695.
11. Wolpin BM, Chan AT, Hartge P, Chanock SJ, Kraft P, Hunter DJ, et al ABO blood group and the risk of pancreatic cancer. *J Natl Cancer Inst.* 2009.;101(6):424–31.

12. M. Ilić, & I. Ilić, (2016). Epidemiologija raka gušterače. Svjetski časopis za gastroenterologiju , 22 (44), 9694–9705. (Pristupljeno: 22.02..2024.) Dostupno na: <https://doi.org/10.3748/wjg.v22.i44.9694>
13. Pannala R, Leirness JB, Bamlet WR, Basu A, Petersen GM, Chari ST. Prevalence and clinical profile of pancreatic cancer-associated diabetes mellitus. *Gastroenterology*. 2008;134(4):981-987.
14. Mujica VR, Barkin JS, Go VL. Acute pancreatitis secondary to pancreatic carcinoma. Study Group Participants. *Pancreas*. 2000;21(4):329-332.
15. A. Vincent, J. Herman, R. Schulick, R.H. Hruban, & M. Goggins: (2011). Pancreatic cancer. *Lancet* (London, Engleska) , 378 (9791), 607–620. Dostupno na: [https://doi.org/10.1016/S0140-6736\(10\)62307-0](https://doi.org/10.1016/S0140-6736(10)62307-0)
16. Porta M, Fabregat X, Malats N, et al. Exocrine pancreatic cancer: symptoms at presentation and their relation to tumour site and stage. *Clin Transl Oncol*. 2005;7(5):189-197.
17. Locker GY, Hamilton S, Harris J, et al. ASCO 2006 update of recommendations for the use of tumor markers in gastrointestinal cancer. *J Clin Oncol*. 2006;24(33):5313-5327.
18. Wang W, Shpaner A, Krishna SG, Ross WA, Bhutani MS, Tamm EP, et al. Use of EUS-FNA in diagnosing pancreatic neoplasm without a definitive mass on CT. *Gastrointest Endosc*. 2013.;78(1):73–80.
19. Jimenez RE, Warshaw AL, Rattner DW, Willett CG, McGrath D, Fernandez-del Castillo C. Impact of laparoscopic staging in the treatment of pancreatic cancer. *Arch Surg*. 2000;135(4):409-415.
20. Courtney M. Townsend Jr. JR., R. Daniel Beauchamp, B. Mark Evers, Kenneth L. Mattox. *Sabiston Textbook of Surgery: The Biological Basis of Modern Surgical Practice*. 20th izd. Philadelphia: Elsevier/Saunders; 2017.
21. Sulkowski U, Meyer J, Reers B, Pinger P, Waldner M. Die geschichtliche Entwicklung der resezierenden Chirurgie beim Pankreaskarzinom [The historical development of resection surgery in pancreatic carcinoma]. *Zentralbl Chir*. 1991;116(23):1325-1332.
22. Warshaw AL. Distal pancreatectomy with preservation of the spleen. *J Hepatobiliary Pancreat Sci*. 2010;17(6):808-812.

23. Kimura W, Inoue T, Futakawa N, Shinkai H, Han I, Muto T. Spleen-preserving distal pancreatectomy with conservation of the splenic artery and vein. *Surgery*. 1996;120(5):885-890.
24. Soper NJ, Brunt LM, Dunnegan DL, Meininger TA. Laparoscopic distal pancreatectomy in the porcine model. *Surg Endosc*. 1994;8(1):57-61.
25. Cuschieri A, Jakimowicz JJ, van Spreuwel J. Laparoscopic distal 70% pancreatectomy and splenectomy for chronic pancreatitis. *Ann Surg*. 1996;223(3):280-285.
26. Gagner M, Pomp A, Herrera MF. Early experience with laparoscopic resections of islet cell tumors. *Surgery*. 1996;120(6):1051-1054.
27. Iacobone M, Citton M, Nitti D. Laparoscopic distal pancreatectomy: up-to-date and literature review. *World J Gastroenterol*. 2012;18(38):5329-5337.
28. Wade TP, Virgo KS, Johnson FE. Distal pancreatectomy for cancer: results in U.S. Department of Veterans Affairs hospitals, 1987-1991. *Pancreas*. 1995;11(4):341-344.
29. Moletta L, Milanetto AC, Vincenzi V, Alaggio R, Pedrazzoli S, Pasquali C. Pancreatic secondary lesions from renal cell carcinoma. *World J Surg*. 2014;38(11):3002-3006.
30. Norton JA. Surgery for primary pancreatic neuroendocrine tumors. *J Gastrointest Surg*. 2006;10(3):327-331.
31. Tanaka M, Chari S, Adsay V, et al. International consensus guidelines for management of intraductal papillary mucinous neoplasms and mucinous cystic neoplasms of the pancreas. *Pancreatology*. 2006;6(1-2):17-32.
32. Vege SS, Ziring B, Jain R, Moayyedi P; Clinical Guidelines Committee; American Gastroenterology Association. American gastroenterological association institute guideline on the diagnosis and management of asymptomatic neoplastic pancreatic cysts. *Gastroenterology*. 2015;148(4):819.
33. Kondo Y, Friess H, Tempia-Caliera AA, Büchler MW. Duodenum-preserving pancreatic head resection: future standard operation in chronic pancreatitis. *Swiss Surg*. 2000;6(5):254-258.
34. Czito BG, Willett CG, Clark JW, Fernandez Del Castillo C. Current perspectives on locally advanced pancreatic cancer. *Oncology (Williston Park)*. 2000;14(11):1535-1552.

35. Kulke MH, Shah MH, Benson AB 3rd, et al. Neuroendocrine tumors, version 1.2015. *J Natl Compr Canc Netw*. 2015;13(1):78-108.
36. Kubo H, Chijiwa Y, Akahoshi K, et al. Intraductal papillary-mucinous tumors of the pancreas: differential diagnosis between benign and malignant tumors by endoscopic ultrasonography. *Am J Gastroenterol*. 2001;96(5):1429-1434.
37. Yu X, Li H, Jin C, et al. Splenic vessel preservation versus Warshaw's technique during spleen-preserving distal pancreatectomy: a meta-analysis and systematic review. *Langenbecks Arch Surg*. 2015;400(2):183-191.
38. Carrère N, Abid S, Julio CH, Bloom E, Pradère B. Spleen-preserving distal pancreatectomy with excision of splenic artery and vein: a case-matched comparison with conventional distal pancreatectomy with splenectomy. *World J Surg*. 2007;31(2):375-382.
39. Nevarez NM, Brajcich BC, Liu J, et al. Cefoxitin versus piperacillin-tazobactam as surgical antibiotic prophylaxis in patients undergoing pancreatoduodenectomy: protocol for a randomised controlled trial. *BMJ Open*. 2021;11(3):e048398.
40. Elliott IA, Chan C, Russell TA, et al. Distinction of Risk Factors for Superficial vs Organ-Space Surgical Site Infections After Pancreatic Surgery. *JAMA Surg*. 2017;152(11):1023-1029.
41. Bruns H, Rahbari NN, Löffler T, et al. Perioperative management in distal pancreatectomy: results of a survey in 23 European participating centres of the DISPACT trial and a review of literature. *Trials*. 2009;10:58.
42. Chew HK, Wun T, Harvey D, Zhou H, White RH. Incidence of venous thromboembolism and its effect on survival among patients with common cancers. *Arch Intern Med*. 2006;166(4):458-464.
43. Stauffer JA, Asbun HJ. Rare Tumors and Lesions of the Pancreas. *Surg Clin North Am*. 2018;98(1):169-188.
44. Egawa S, Okada T, Motoi F, Rikiyama T, Katayose Y, Unno M. Distal pancreatectomy (with video). *J Hepatobiliary Pancreat Sci*. 2012;19(2):135-140.
45. Bencini L, Minuzzo A. Distal pancreatectomy with or without radical approach, vascular resections and splenectomy: Easier does not always mean easy. *World J Gastrointest Surg*. 2023;15(6):1020-1032.

46. Rodríguez JR, Madanat MG, Healy BC, Thayer SP, Warshaw AL, Fernández-del Castillo C. Distal pancreatectomy with splenic preservation revisited. *Surgery*. 2007;141(5):619-625.
47. Mohkam K, Farges O, Pruvot FR, et al. Toward a standard technique for laparoscopic distal pancreatectomy? Synthesis of the 2013 ACHBT Spring workshop. *J Visc Surg*. 2015;152(3):167-178.
48. Kimura W, Yano M, Sugawara S, et al. Spleen-preserving distal pancreatectomy with conservation of the splenic artery and vein: techniques and its significance. *J Hepatobiliary Pancreat Sci*. 2010;17(6):813-823.
49. Yu X, Li H, Jin C, et al. Splenic vessel preservation versus Warshaw's technique during spleen-preserving distal pancreatectomy: a meta-analysis and systematic review. *Langenbecks Arch Surg*. 2015;400(2):183-191.
50. Miao Y, Lu Z, Yeo CJ, et al. Management of the pancreatic transection plane after left (distal) pancreatectomy: Expert consensus guidelines by the International Study Group of Pancreatic Surgery (ISGPS). *Surgery*. 2020;168(1):72-84.
51. Jain G, Chakravartty S, Patel AG. Spleen-preserving distal pancreatectomy with and without splenic vessel ligation: a systematic review. *HPB (Oxford)*. 2013;15(6):403-410.
52. Di Franco G, Peri A, Lorenzoni V, et al. Minimally invasive distal pancreatectomy: a case-matched cost-analysis between robot-assisted surgery and direct manual laparoscopy. *Surg Endosc*. 2022;36(1):651-662.
53. Jiang C, Lv GY, Wang YC, Liu XY, Wang GY. Comparison of Laparoscopic Distal Pancreatectomy with or without Splenic Preservation. *Indian J Surg*. 2015;77(Suppl 3):783-787.
54. Huang J, Yadav DK, Xiong C, Sheng Y, Zhou X, Cai X. Laparoscopic Spleen-Preserving Distal Pancreatectomy (LSPDP) versus Open Spleen-Preserving Distal Pancreatectomy (OSPDP): A Comparative Study. *Can J Gastroenterol Hepatol*. 2019;2019:9367868.
55. Abe N, Mori T, Sugiyama M. Tips on laparoscopic distal pancreatectomy. *J Hepatobiliary Pancreat Sci*. 2014;21(7):E41-E47.
56. Yan JF, Xu XW, Jin WW, et al. Laparoscopic spleen-preserving distal pancreatectomy for pancreatic neoplasms: a retrospective study. *World J Gastroenterol*. 2014;20(38):13966-13972.

57. Fernández-Cruz L. Distal pancreatic resection: technical differences between open and laparoscopic approaches. *HPB (Oxford)*. 2006;8(1):49-56.
58. Tran Cao HS, Lopez N, Chang DC, et al. Improved perioperative outcomes with minimally invasive distal pancreatectomy: results from a population-based analysis. *JAMA Surg*. 2014;149(3):237-243.
59. Ammori BJ, Baghdadi S. Minimally invasive pancreatic surgery: the new frontier?. *Curr Gastroenterol Rep*. 2006;8(2):132-142.
60. Byrn JC, Schluender S, Divino CM, et al. Three-dimensional imaging improves surgical performance for both novice and experienced operators using the da Vinci Robot System. *Am J Surg*. 2007;193(4):519-522.
61. Zhang J, Jin J, Chen S, et al. Minimally invasive distal pancreatectomy for PNETs: laparoscopic or robotic approach?. *Oncotarget*. 2017;8(20):33872-33883.
62. Parisi A, Coratti F, Cirocchi R, et al. Robotic distal pancreatectomy with or without preservation of spleen: a technical note. *World J Surg Oncol*. 2014;12:295.
63. Peters BS, Armijo PR, Krause C, Choudhury SA, Oleynikov D. Review of emerging surgical robotic technology. *Surg Endosc*. 2018;32(4):1636-1655.
64. Kang CM, Kim DH, Lee WJ, Chi HS. Conventional laparoscopic and robot-assisted spleen-preserving pancreatectomy: does da Vinci have clinical advantages?. *Surg Endosc*. 2011;25(6):2004-2009.
65. Guerrini GP, Laretta A, Belluco C, et al. Robotic versus laparoscopic distal pancreatectomy: an up-to-date meta-analysis. *BMC Surg*. 2017;17(1):105.
66. Velanovich V. Case-control comparison of laparoscopic versus open distal pancreatectomy. *J Gastrointest Surg*. 2006;10(1):95-98.
67. Maggino L, Malleo G, Bassi C, et al. Identification of an Optimal Cut-off for Drain Fluid Amylase on Postoperative Day 1 for Predicting Clinically Relevant Fistula After Distal Pancreatectomy: A Multi-institutional Analysis and External Validation. *Ann Surg*. 2019;269(2):337-343.

68. Kawaida H, Kono H, Hosomura N, et al. Surgical techniques and postoperative management to prevent postoperative pancreatic fistula after pancreatic surgery. *World J Gastroenterol.* 2019;25(28):3722-3737.
69. Zeng Q, Zhang Q, Han S, et al. Efficacy of somatostatin and its analogues in prevention of postoperative complications after pancreaticoduodenectomy: a meta-analysis of randomized controlled trials. *Pancreas.* 2008;36(1):18-25.
70. Ecker BL, McMillan MT, Allegrini V, et al. Risk Factors and Mitigation Strategies for Pancreatic Fistula After Distal Pancreatectomy: Analysis of 2026 Resections From the International, Multi-institutional Distal Pancreatectomy Study Group. *Ann Surg.* 2019;269(1):143-149.
71. Kleeff J, Diener MK, Z'graggen K, et al. Distal pancreatectomy: risk factors for surgical failure in 302 consecutive cases. *Ann Surg.* 2007;245(4):573-582.
72. King J, Kazanjian K, Matsumoto J, et al. Distal pancreatectomy: incidence of postoperative diabetes. *J Gastrointest Surg.* 2008;12(9):1548-1553.
73. Iacono C, Verlato G, Ruzzenente A, et al. Systematic review of central pancreatectomy and meta-analysis of central versus distal pancreatectomy. *Br J Surg.* 2013;100(7):873-885.
74. Lindkvist B. Diagnosis and treatment of pancreatic exocrine insufficiency. *World J Gastroenterol.* 2013;19(42):7258-7266.
75. Raut CP, Tseng JF, Sun CC, et al. Impact of resection status on pattern of failure and survival after pancreaticoduodenectomy for pancreatic adenocarcinoma. *Ann Surg.* 2007;246(1):52-60.
76. Ferrone CR, Kattan MW, Tomlinson JS, Thayer SP, Brennan MF, Warshaw AL. Validation of a postresection pancreatic adenocarcinoma nomogram for disease-specific survival. *J Clin Oncol.* 2005;23(30):7529-7535.
77. Tol JA, Brosens LA, van Dieren S, et al. Impact of lymph node ratio on survival in patients with pancreatic and periampullary cancer. *Br J Surg.* 2015;102(3):237-245.
78. Cai J, Chen H, Lu M, et al. Advances in the epidemiology of pancreatic cancer: Trends, risk factors, screening, and prognosis. *Cancer Lett.* 2021;520:1-11.

79. Jacobs JP, Mavroudis C, Jacobs ML, et al. What is operative mortality? Defining death in a surgical registry database: a report of the STS Congenital Database Taskforce and the Joint EACTS-STS Congenital Database Committee. *Ann Thorac Surg.* 2006;81(5):1937-1941.