

# Kožne manifestacije kod diabetes mellitusa i kožne bolesti u asocijaciji s diabetes mellitusom

---

Koloper, Željka

Master's thesis / Diplomski rad

2023

Degree Grantor / Ustanova koja je dodijelila akademski / stručni stupanj: **University of Zadar / Sveučilište u Zadru**

Permanent link / Trajna poveznica: <https://um.nsk.hr/um:nbn:hr:162:937184>

Rights / Prava: [In copyright](#) / [Zaštićeno autorskim pravom.](#)

Download date / Datum preuzimanja: **2025-01-31**



**Sveučilište u Zadru**  
Universitas Studiorum  
Jadertina | 1396 | 2002 |

Repository / Repozitorij:

[University of Zadar Institutional Repository](#)



Sveučilište u Zadru

Odjel za zdravstvene studije

Sveučilišni diplomski studij sestринства

**Željka Koloper**

**Kožne manifestacije kod diabetes mellitusa i kožne  
bolesti u asocijaciji s diabetes mellitusom**

**Diplomski rad**

Zadar, 2023.

Sveučilište u Zadru

Odjel za zdravstvene studije

Sveučilišni diplomski studij sestrinstva

Kožne manifestacije kod diabetes mellitusa i kožne bolesti u asocijaciji s diabetes mellitusom

Diplomski rad

Studentica:

Željka Koloper

Mentorica:

Izv.prof.dr.sc. Zrinjka Paštar, dr.med.

Zadar, 2023.



## Izjava o akademskoj čestitosti

Ja, **Željka Koloper**, ovime izjavljujem da je moj **diplomski** rad pod naslovom **Kožne manifestacije kod diabetes mellitusa i kožne bolesti u asocijaciji s diabetes mellitusom** završnog rada rezultat mogega vlastitog rada, da se temelji na mojim istraživanjima, te da se oslanja na izvore i radove navedene u bilješkama i popisu literature. Ni jedan dio mogega rada nije napisan na nedopušten način, odnosno nije prepisan iz necitiranih radova i ne krši bilo čija autorska prava. Izjavljujem da ni jedan dio ovoga rada nije iskorišten u kojem drugom radu pri bilo kojoj drugoj visokoškolskoj, znanstvenoj, obrazovnoj ili inoj ustanovi. Sadržaj mogega rada u potpunosti odgovara sadržaju obranjenoga i nakon obrane uređenoga rada.

Zadar, 23. listopada 2023.

## **ZAHVALA**

Zahvaljujem svojoj mentorici, Izv. Prof. dr. sc. Zrinjka Paštar, dr.med. na pomoći i strpljenju prilikom izrade ovog rada.

Također zahvaljujem svojoj obitelji, suprugu, majci i djeci na podršci i razumijevanju.

## POPIS KRATICA

UV- ultraljubičasto

DM- diabetes mellitus

GUK- glukoza u krvi

IDDM- (*engl. insulin dependent diabetes mellitus* ; inzulin ovisan diabetes mellitus)

NIDDM- (*engl. non-insulin dependent diabetes mellitus* ; inzulin neovisan diabetes mellitus)

MOE- *Maligni otitis externa* (upala

MDR- multiplo rezistentne bakterije (*engl. multiple drug resistance*)

CNS- centralni (središnji) nervni sustav

AN- Acanthosis nigricans

DD- Dijabetička dermopatija

DS- dijabetičko stopalo

DFS- sindrom dijabetičkog stopala

DPN- dijabetička periferna neuropatija

NME- nekrolitički migratorni eritem

NL- lipidna nekrobioza

## SAŽETAK

Kožne manifestacije kod diabetes mellitusa i kožne bolesti u asocijaciji s diabetes mellitusom

Diabetes mellitus je multifaktorijalna bolest koju karakterizira poremećaj metabolizma ugljikohidrata, masti, lipida, vode i bjelančevina. Spada u vodeće svjetske javnozdravstvene probleme s brojnim komplikacijama. Kožne promjene koje se javljaju u oboljelih, a povezane su s poremećajem krvožilnog sustava, neurološkim zbivanjima ili poremećajem imunološkog sustava, su akantoza nigricans, dijabetička zadebljala koža, ograničena pokretljivost zglobova i skleroderma-like sindrom, dijabetička sklerodermija, eruptivni ksantomi, kutane infekcije, bakterijske infekcije kože, gljivične infekcije kože, dijabetični ulkusi, mikroangiopatije i makroangiopatije. Bolesti kože, nepoznate etiologije, u asocijaciji s diabetes mellitusom su lipoidna nekrobioza, granuloma annulare, dijabetička dermopatija, stečene perforirajuće dermatoze, dermatomikoze, dijabetične bule, glukagonom sindrom. Cilj ovog rada je ukazati na značaj kožnih manifestacija kod diabetes mellitusa i kožnih bolesti u asocijaciji s diabetes mellitusom. Nezaobilazna je uloga medicinske sestre u skrbi kože oboljelog od diabetes mellitusa, kako edukacijskim djelovanjem, tako i širokom procjenom koja se odnosi na kvalitetu života. Vodeći računa o biološkoj, psihološkoj i socijalnoj različitosti pacijenata i uvjeta u kojima žive, pristup pacijentu je nužno individualan, bez okvirnog uklapanja u shemu bolesti.

Ključne riječi: diabetes mellitus, kožne manifestacije, dijabetička sklerodermija, eruptivni ksantomi, mikroangiopatije, makroangiopatije, lipoidna nekrobioza, granuloma annulare, dijabetička dermopatija

## **SUMMARY**

Skin manifestations in diabetes mellitus and skin diseases in association with diabetes mellitus

Diabetes mellitus is a multifactorial disease characterized by a metabolic disorder carbohydrates, fats, lipids, water and proteins. It belongs to the world's leading public health institutions problems with numerous complications. Skin changes that occur in patients and are associated with a disorder of the circulatory system, neurological events or disorders of the immune system are acanthosis nigricans, diabetic thickened skin, limited joint mobility and scleroderma-like syndrome, diabetic scleroderma, eruptive xanthomas, skin infections, bacterial skin infections, fungal infections skin, diabetic ulcers, microangiopathies and macroangiopathies. Skin diseases of unknown etiology, in associations with diabetes mellitus are lipoid necrobiosis, granuloma annulare, diabetic dermopathy, acquired perforating dermatosis, dermatomycosis, diabetic bullae, glucagonoma syndrome. The aim of this paper is to point out the importance of skin changes as a consequence of the existence of the disease itself diabetes mellitus, and at the same time the importance of skin diseases in association with diabetes mellitus. The role of the nurse in the care of DM patients with educational activity, as well as a broad assessment related to the quality of life is emphasized. Biological, psychological, social diversity of patients and their living conditions have to be included and approach to the patient is individual, without a general fit into the scheme of the disease.

Keywords: diabetes mellitus, skin manifestations, diabetic scleroderma, eruptive xanthomas, lipoid necrobiosis, granuloma annulare, diabetic dermopathy



# SADRŽAJ

|   |    |
|---|----|
| 1. UVOD   | 1  |
| 2. ANATOMIJA, FIZIOLOGIJA I KLINIČKI TEMELJI  | 2  |
| 3. KOŽNE BOLESTI U ASOCIJACIJI S DM NEPOZNATE PATOGENEZE  | 5  |
| 3.1. Lipoidna nekrobioza (Necrobiosis lipoidica diabetorum)   | 5  |
| 3.2. Granuloma  | 6  |
| 3.3. Dijabetička dermopatija (DD)   | 6  |
| 3.4. Stečene perforirajuće dermatoze  | 7  |
| 3.5. Dijabetičke bule (bulozne promjene kože)   | 7  |
| 3.6. Glukagonom sindrom   | 8  |
| 4. KOŽNE BOLESTI U ASOCIJACIJI S DM   | 9  |
| 4.1. Sindrom dijabetičkog stopala (DFS)   | 9  |
| 4.2. Acanthosis nigricans   | 11 |
| 4.3. Skleroderma diabetorum   | 12 |
| 4.4. Skleroderma- like sindrom  | 12 |
| 4.5. Eruptivni xanthomi   | 13 |
| 4.6. Dijabetička zadebljala koža  | 13 |
| 4.7. Eritromelalgija  | 14 |
| 4.8. Kožne infekcije kod bolesnika s DM   | 14 |
| 5. ETIOLOGIJA   | 16 |
| 6. EPIDEMIOLOGIJA   | 17 |
| 7. PATOFIZIOLOGIJA  | 18 |
| 8. DIJAGNOSTIČKI POSTUPCI   | 19 |
| 9. LIJEČENJE  | 20 |
| 9.1. Preventivne aktivnosti   | 20 |
| 10. UTJECAJ KOŽNIH MANIFESTACIJA DM I KOŽNIH BOLESTI U ASOCIJACIJI S DM NA KVALITETU ŽIVOTA OBOLJELIH | 21 |
| 11. ULOGA MEDICINSKE SESTRE   | 22 |
| 12. ZAKLJUČAK   | 23 |
| 13. LITERATURA  | 24 |

# 1. UVOD

Oboljeli od diabetes mellitusa (DM) se susreću tijekom života s različitim dermatološkim manifestacijama, čijim se pojavama narušava samopercepcija i dostojanstvo oboljelih. Još od svojih najranijih početaka, prema zapisima, medicina se aktivno bavila kožnim bolestima, pogotovo zbog prirode i vidljivosti kožnih promjena. DM predstavlja niz metaboličkih poremećaja ugljikohidrata, masti, bjelančevina, vode, koji se zbog nedostatka ili nedovoljnog djelovanja hormona inzulina očituju povećanom razinom glukoze u krvi (GUK). DM spada u najčešće bolesti suvremenog čovječanstva, bolest je iscrpljujuća, naizgled blaga, često oskudne simptomatologije, vrlo lako se previdi i ostane neprepoznata. Različite dermatološke manifestacije i bolesti povezane su s DM, konstruiraju složenu kliničku sliku, od dobroćudnih stanja do teških i životno ugrožavajućih. Klinički se razlikuju Tip I inzulins ovisan DM (insulin dependent diabetes mellitus- IDDM), Tip II neovisan o inzulinu DM (non-insulin dependent diabetes mellitus -NIDDM), gestacijski dijabetes, dijabetes mladih s početkom zrelosti, te drugi specifični tipovi. Sve dobne skupine mogu oboljeti od DM, od novorođenčadi do starijih osoba. Vodeći simptomi su poliurija, polidipsija, polifagija, i nastaju kao posljedica hiperglikemije, što znači da je bolest neprepoznata na vrijeme ili zanemarena. Koža je organ koji je izložen vanjskim i unutarnjim utjecajima, te kao takav idealan identifikator, premda često zanemaren prilikom uzimanja anamneze i postavljanja diferencijalne dijagnoze.

Cilj ovog rada je ukazati na značaj kožnih manifestacija kod DM i kožnih bolesti u asocijaciji s Dm. Dermatološke promjene imaju važnu psihosocijalnu dimenziju zbog neposrednog utjecaja na neverbalnu, taktilnu komunikaciju i tjelesnu interakciju. Kožne promjene su uglavnom vidljive drugim ljudima i uzrok su srama, straha i anksioznosti.

## 2. ANATOMIJA, FIZIOLOGIJA I KLINIČKI TEMELJI

Koža (grč. *dermis*, lat. *cutis*) je organ koji prekriva cijelu površinu tijela koja iznosi 1.5m<sup>2</sup> do 2m<sup>2</sup> kod odraslih, a debljina ovisi o regiji i dobi. Koža je najveći organ čovjeka. Koža čini 15% ukupne tjelesne težine odrasle osobe; a debljina se kreće od <0,1 mm na najtanjem dijelu, na očnim vjeđama, do 1,5 mm na najdebljem dijelu, na dlanovima i tabanima (5).

Površina kože je slojevitog reljefa, ima brazde, bore, linije i ravnine, zbog zaštite i komunikacije prema okolišu, ali i prema unutrašnjosti tijela (39).

Epidermis je vanjski sloj kože, definiran kao mnogoslojni pločasti epitel koji sadrži keratinocite, melanocite, Langerhansove stanice i Merkelove stanice, avaskularan je i odijeljen odnosno povezan s dermisom bazalnom membranom (14). Primarna funkcija epidermisa predstavlja fizičku i biološku barijeru nasuprot vanjskom okolišu, dok istodobno održava unutarnju homeostazu (11). Epidermis se sastoji od pet slojeva:

- stratum corneum (rožnati sloj)
- stratum lucidum koji se nalazi samo u debeloj koži (dlanovima, tabanima i prstima),
- stratum granulosum (zrnati sloj)
- stratum spinosum
- stratum basale (germinativni sloj).

Keratinociti nastaju diobom u stratum basale. Kako se kreću prema gore kroz stratum spinosum i stratum granulosum, diferenciraju se i tvore krutu unutarnju strukturu keratina, mikrofilamenata i mikrotubula u procesu keratinizacije (17). Vanjski sloj epidermisa, stratum corneum, sastoji se od slojeva mrtvih stanica, korneocita, koje se odbacuju s kože procesom deskvamacije. Cijeli proces traje 28 dana. Između korneocita nalazi se složena mješavina lipida i proteina; međustanične lipide razgrađuju enzimi kako bi se proizvela lipidna mješavina ceramida (fosfolipida), masnih kiselina i kolesterola (Graham i sur., 2006.). Te su molekule raspoređene na visoko organiziran način, stapaju se jedna s drugom i s korneocitima kako bi formirale lipidnu barijeru kože protiv gubitka vode i prodiranja alergena i iritansa (17).

Melanociti se nalaze u bazalnom stratumu duž bazalne membrane u omjeru jedan melanocit na dese bazalnih stanica. Oni proizvode pigment melanin, proizveden od tirozina, upakiran u stanične vezikule zvane melanosomi, te transportiran u citoplazmu keratinocita (50). Glavna funkcija melanina je apsorbirati ultraljubičasto (UV) zračenje i zaštititi od njegovih štetnih učinaka.

Bazalna membrana, dermo-epidermalni spoj, je uska, valovita, višeslojna struktura koja se nalazi između epidermisa i dermisa, koja osigurava koheziju između dva sloja (50).

Dermis je smješten između zone bazalne membrane i potkožnog sloja. Glavne funkcije dermisa su zaštita dubljih struktura od mehaničkih ozljeda, hranjenje epidermisa, cijeljenje rana. Sastoji od fibroblasta koji sintetiziraju kolagen i elastina, krvnih žila, limfnog sustava, znojnih i lojnih žlijezda, živčanih završetaka i mastocita (50). Dermis se sastoji od dva sloja, površnijeg papilarnog dermisa i dubljeg retikularnog dermisa. (2). Kolagen daje koži čvrstoću i snagu, čini 70% dermisa i neprestano se razgrađuje i zamjenjuje; elastinska vlakna koži daju elastičnost (6). Mastociti sadrže granule vazoaktivnih tvari, a glavni sastojak je histamin, a uključeni su u imunološke i upalne odgovore i imunološku ulogu kože s ostalim imunološkim stanicama (50).

Krvne žile u dermisu čine složenu mrežu i imaju važnu ulogu u termoregulaciji. Živčana vlakna imaju funkcije osjeta, percepcija dodira, boli, svrbeža i temperature, pritiska i vibracije. Hipodermis je potkožni sloj koji se nalazi ispod dermisa i čini subkutano masno tkivo. Pruža glavnu strukturnu potporu koži i izolaciju tijela od hladnoće, ublažava udar, isprepleten je krvnim žilama i živcima (6).

# **KOŽNE MANIFESTACIJE KOD BOLESNIKA S DIABETES MELLITUSOM**

Manifestacije DM su raznolike (15) i dijele se na:

- kožne manifestacije u asocijaciji s DM nepoznate patogeneze
  - necrobiosis lipoidica
  - granuloma annulare
  - dijabetička dermatopatija
  - bullosis diabeticorum
  - stečene perforirajuće dermatoze
  - glukagonom sindrom
  
- kožne manifestacije DM u asocijaciji s metaboličkim, vaskularnim, neurološkim i imunološkim abnormalnostima
  - sindrom dijabetičkog stopala
  - Acanthosis nigricans
  - scleroderma diabeticorum
  - scleroderma – like syndrome
  - eruptivni xanthomi
  - dijabetički zadebljala koža
  - eritromelalgija
  - kožne infekcije
  - dijabetički ulkusi

### **3. KOŽNE BOLESTI U ASOCIJACIJI S DM NEPOZNATE PATOGENEZE**

U ovu skupinu spadaju Necrobiosis lipoidica, Granuloma annulare, dijabetička dermopatija, stečene perforirajuće dermatoze, bulozne promjene, Glukagonom sindrom.

#### **3.1. Lipoidna nekrobioza (Necrobiosis lipoidica diabetorum)**

Lipoidna nekrobioza je rijetka, kronična dermatoza koja se javlja u asocijaciji s DM ili bez DM. Lipoidna nekrobioza se javlja u više od 60% slučajeva osoba s DM.

Klinički je lokalizirana pretibijalno, rjeđe na skočnim zglobovima, potkoljenicama, stopalima, natkoljenicama i znatno rjeđe na gornjim ekstremitetima i trupu; bezbolna je; manifestira se neoštro ograničenim žuto-smeđim ovalnim ili okruglim plakovima s lividnim naglašenim i uzdignutim rubovima i epidermalnom atrofijom (10). Bol može biti prisutna zbog ulkusnih oštećenja kože. Promjene počinju kao jedna ili skupina čvrstih, dobro ograničenih, eritematoznih papula i/ ili nodula koje konfluiraju u plakove crveno-smeđe boje lividnih rubova i žuto-narančasto-smeđim voštano-porculanskim središtem s teleangiektazijama koje atrofično imponira (3). Ulceracije se javljaju kod 1/3 lezija i povezane su sa sekundarnim infekcijama. Tijek bolesti je indolentan, sa spontanim remisijama ili gotovo nikakvim remisijama; moguć je razvitak planocelularnog karcinoma. Češća je kod žena; bolest se pojavljuje kod DM Tip I tijekom trećeg desetljeća života. Histološki se radi o granulomatoznoj upali. Vidi se u asocijaciji sa sarkoidozom i Granuloma annulare. Patogenetski dolazi do promjene kolagena i elastina nepoznatog mehanizma. Terapijski odgovor na topičke i intralezionalne i sistemske kortikosteroide je varijabilan; oni mogu smanjiti upalu ranih aktivnih lezija i aktivnih rubova lezija koji se povećavaju (10). Kada plakovi ulceriraju, liječenje se sastoji od primjene toplih obloga i sistemskih antibiotika. Kao pomoć u tretiranju bolnosti, koriste se polupropusni membranski zavoji, ujedno kao kompresivna terapija. Lokalna ekscizija rezultira recidivima. Oko 15% neliječenih lezija nestane unutar dvanaest godina.

### **3.2. Granuloma annulare (granuloma annulare)**

Granuloma anulare je neinfektivna, upalna granulomatozna dermataza kod djece i mladih, kroničnog tijeka s tendencijom spontanom cijeljenju (39). Patogenetski dolazi do alteracije kolagena i elastina nepoznatog mehanizma. Klinički se manifestira papilama veličine nekoliko milimetara boje kože, eleviranog ruba u prstenastom rasporedu, cijela promjena je veličine nekoliko centimetara. Predilekcijski je lokaliziran na rukama, na zapešćima i dorzumu stopala. Posebni su oblici subkutani granuloma annulare, duboko smješteni subkutani nodusi, i diseminirani granuloma annulare s brojnim, diseminiranim žarištima, uglavnom kod odraslih, povezana s latentnim DM. Obzirom na bezazlenost i sklonost bolesti spontanoj remisiji, terapijski izbor su krioterapija i topički kortikosteroidi kod lokaliziranih formi. Diseminirani oblici se liječe sistemskim lijekovima, kortikosteroidima, dapsonom, klorokinom, acitretinom, ili fototerapijom (39).

### **3.3. Dijabetička dermopatija**

Dijabetička dermopatija (DD) predstavlja posttraumatsku atrofiju i postinflamatornu hiperpigmentaciju i hipopigmentaciju kože oštećene vaskularizacije, a vide se i nakon neznatnih trauma. DD je najčešći kutani marker DM, specifična je i može se vidjeti u više od 50% bolesnika s dijagnosticiranim DM. Klinički se manifestira prvenstveno na donjim ekstremitetima, posebno potkoljenicama kao asimptomatske ograničene crvenkasto do smeđe boje, atrofične makule promjera do 1.5 cm. Promjene regrediraju kroz jednu do dvije godine u atrofične hipopigmentacije uz nastajanje novih. Razlikuju se dva tipa DD, atrofična i ksantomatozna. Kod atrofičnog tipa kožne se promjene postupno šire do nastanka plitkih pigmentiranih ožiljaka i atrofije koja se očituje smeđim makulama smještenim pretibijalno. Ksantomatozni se tip pojavljuje kod osoba s DM zbog povišenih razina lipida u krvi. Češće su kod muškaraca s duljim trajanjem DM, te u pacijenata s retinopatijom, nefropatijom i neuropatijom. DD ne korelira s pretiološću i hipertenzijom. Histološki se vidi edem epidermisa i papilarnog dermisa, ekstravazacija eritrocita, zadebljanja krvnih žila, perivaskularni limfocitni infiltrat i raspršene naslage hemosiderina (4). DD ne zahtijeva biopsiju kože. DD se više vidi kod su muškaraca i osoba starijih od 50 godina. Učinkovite terapije nema. Kontrola glikemije nije dokazano povezana s DD.

### 3.4. Stečene perforirajuće dermatoze

Perforirajuće dermatoze su skupina dermatoza karakterizirana transepidermalnom eliminacijom dermalnog materijala (kolagena, elastičnog tkiva ili nekrotičnog vezivnog tkiva). Četiri su klasična poremećaja perforacije: *elastosis perforans serpiginosa*, reaktivna perforativna kolagenoza, perforantni folikulitis ili *Kyrleova bolest*. Stečena perforirajuća dermatoza je kronična bolest, obično povezana s DM ili zatajenjem bubrega ili oboje. Stečena perforirajuća dermatoza karakteristično se manifestira folikularnim hiperkeratotičnim papulama s jakim svrbežom, ili generaliziranim papulama, ponekad umbilikarnim, na nogama ili leđima odraslih, te ulkusima s keratotskim čepovima (38). Javlja se kod 10 % bolesnika na hemodijalizi. Histološkim pregledom uzoraka biopsije kože, prisutne su dvije vrste lezija: uski ili široki krateri ulkusa od kojih svaki ima perforaciju i kolagenih i elastičnih vlakana (21). Patogenetski lokalna trauma, trljanje dovodi do depozita urične kiseline ili hidroksiapatita i do posljedične upalne reakcije. Topički kortikosteroidi, retinoidi, krioterapija, fototerapija su terapije izbora. Klinička regresija postiže se nakon tri do dvanaest mjeseci liječenja (21, 10).

### 3.5. Dijabetičke bule (bulozne promjene kože)

Dijabetičke bule su stanja u kojima se formiraju mjehura unutar epidermisa koje karakteriziraju različiti stupnjevi krhkosti kože i sluznice. Ovi mjehuri mogu biti ispunjeni krvlju ili plazmom. Rijetka je, nastaje akutno, bezbolna je. Ovisno o lokalizaciji je i samoograničavajuća. Klinički se manifestira na prstima ruku, šakama, nožnim prstima, stopalima, donjim ekstremitetima ili podlakticama (10). Postoje tri vrste, ovisno o mjestu nastanka procesa, prva je intraepidermalna, druga je ispod dermoepidermalne granice pa je hemoragična i cijeli ožiljkom, treća je promjena u razini bazne lamine (12). Bulozne promjene na koži se formiraju zbog oštećenja veza između stanica epidermisa, a to rezultira odvajanjem slojeva kože i stvaranjem mjehurića. Bulozne promjene kod osoba s DM mogu biti uzrokovane infekcijama, alergijskim reakcijama ili imunološkim reakcijama. Patogeneza je nepoznata, vidi se povećana fragilnost kože, često se pojave paralelno s dijabetičkom polineuropatijom. Histološkom analizom se dobije intraepidermalno, akantolitički, rjeđe subepidermalno formiranje cijepanja. Bule nastaju kod bolesnika s težim posljedicama DM, a spontane akralne bule mogu biti prvi znak bolesti. Bule se obično povlače unutar dva do četiri



tjedna, liječenje ovisi o vrsti i ozbiljnosti stanja i uključuje lokalne antibiotike, kortikosteroide, imunosupresive (10).

### **3.6. Glukagonom sindrom**

Glukagonom je tumor alfa stanica gušterače koji rezultira prekomjernom proizvodnjom hormona glukagona, dovodeći do hiperglikemije i karakterističnog kožnog osipa koji se naziva nekrolitički migratorni eritem (NME) (44.). Sindrom glukagonoma poznat koji se naziva i sindrom hipersekrecije glukagona je rijetka endokrina bolest. Glukagon je hormon koji nastaje u pankreasu s ulogom regulacije GUK-a. Glukagonom sindrom se manifestira NME, glositisom, distrofijom nokata, znakovima i simptomima DM, anemijom, gubitkom tjelesne težine, povišenom razinom glukagona u plazmi i neoplazmom gušterače (9). Optimalno liječenje je kirurško liječenje, ali oko 50% tumora metastazira do trenutka postavljene dijagnoze. Remisija se može postići embolizacijom jetrene arterije, uz kombinaciju kemoterapije 5- fluorouracila i streptozotocina (26.). Osip se liječi primjenom cinka, dijetom bogatom proteinima i kontrolom DM. Učinkovit se pokazao dugodjelujući analog somatostatina, kojeg bolesnik može samostalno primijeniti kao supkutanu injekciju.

## 4. KOŽNE BOLESTI U ASOCIJACIJI S DM

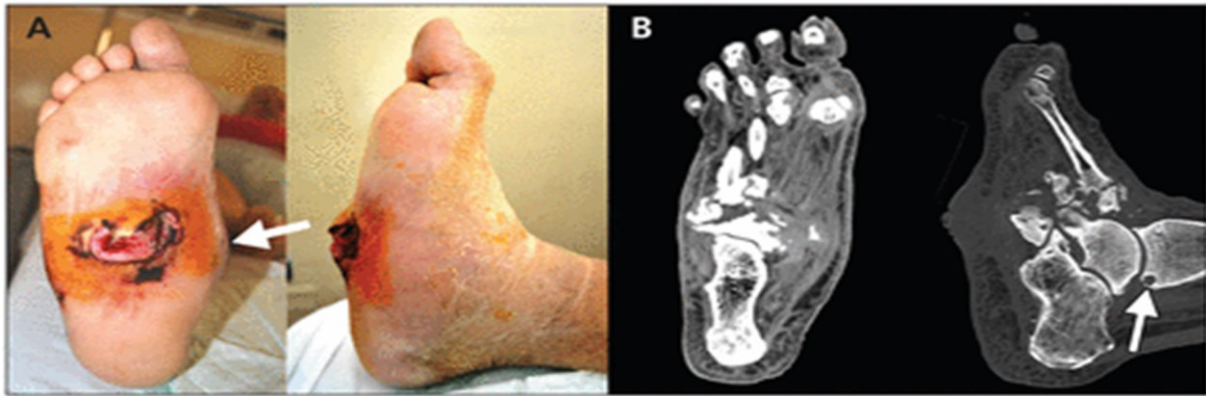### 4.1. Sindrom dijabetičkog stopala

Sindrom dijabetičkog stopala (DFS) označava patološku promjenu na stopalu koja je direktna posljedica DM ili njenih komplikacija (35). Infekcije prouzrokovane DFS-om i dalje predstavljaju najčešći tip infekcije kod osoba s DM koje su povezane s visokim rizikom od ozbiljnih komplikacija. Karakteristične su otvorene rane stopala. Obično se pojavljuju u područjima sklonim traumi, na mjestu žuljeva ili koštanih izbočina, prstima, prednjem dijelu stopala i gležnjevima uzrokovana promjenama na malim krvnim žilama nogu i perifernom neuropatijom (37). U početku se očituje žuljevima i suhom kožom, u kasnijim fazama razvijaju se infekcije, kronični ulkusi i promjene mišićno koštanog tkiva stopala. Osim sekundarne infekcije ulkusa, još je jedna ozbiljna komplikacija, dijabetička neuroosteoartropatija, poznata i kao Charcotovo stopalo. Radi se o nepovratnom stanju koje uključuje nepovratno oštećenje kostiju i zglobova stopala, s deformitetima (37).

Ulkusi povezani s DFS-om mogu biti neuropatski, ishemijski ili mješoviti.

Najčešći tip ulkusa su neuropatski ulkusi, bezbolna promjena integriteta kože koja je posljedica periferne neuropatije. Kod neuropatskog ulkusa koža stopala je suha, uredno prokrvljena, neosjetljiva na bol, ili promjenu temperature (hladnoća, toplina), javljaju se parestezije, utrnjenost ili mravinjanje.

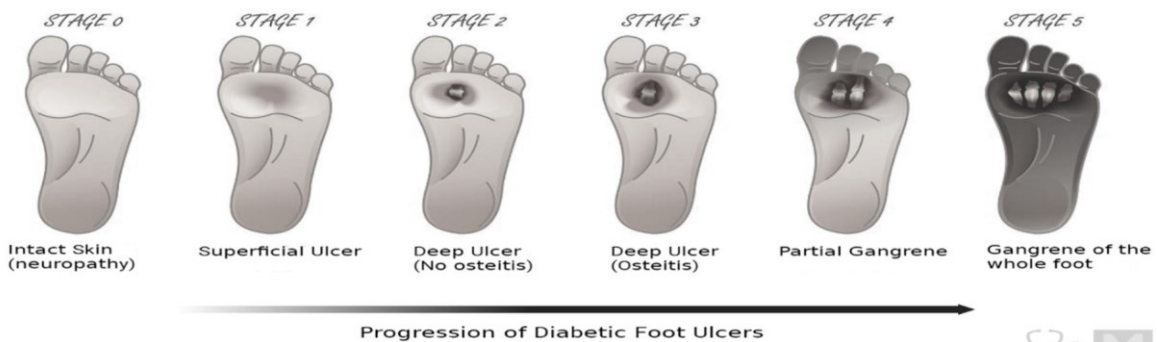
Ishemijski ulkus stopala je posljedica poremećaja cirkulacije perifernih arterija. Koža stopala je hladna, blijeda, slabije opipljivog pulsa. Sekundarna infekcija ulkusa je ozbiljna komplikacija koja može progredirati u gangrenoznu nekrozu, osteomijelitis ili amputaciju donjih ekstremiteta. Uz neuropatiju, i arterijska ateroskleroza dovodi do periferne ishemije i ulceracija. Dijabetička neuroosteoartropatija se vidi na stopalima i dovodi do kolapsa srednjeg dijela stopala, tzv. „stopalo na ljuljački“ (37).



Slika 1. (A) Desno stopalo (plantarni i bočni pogled) 59-godišnjeg muškarca s dijabetičkom neuropatijom koja pokazuje kolaps unutarnjeg luka (strelica) i veliki neuropatski ulkus na srednjoj površini stopala. (B) Kompjuterizirane tomografske slike (dorzoplantarni i lateralni prikazi) pacijentovog desnog stopala pokazuju subhondralnu cistu (strelica), fragmentaciju, dezorganizaciju i gubitak normalne arhitekture talusa, kalkaneusa, tarzalnih kostiju i baza metatarzalnih kostiju.

Preuzeto s: <https://www.cmaj.ca/content/184/12/1392/tab-figures-data> pristupljeno: 28.08.2023

### Wagner Classification of Diabetic Foot Ulcers



Preuzeto s: <https://myendoconsult.com/learn/diabetic-foot-ulcer-stages/> pristupljeno: 28.08. 2023

Klasifikacija dijabetičkog stopala prema Wagneru temelji se na sljedećim parametrima:

- Dubini ulkusa
- Stupnju infekcije
- Veličini gangrene stopala

Uključuje šest stupnjeva (od 0 do 5):

- Stupanj 0: visokorizična stopala bez tvorenih lezija
- Stupanj 1: površna ulceracija kože
- Stupanj 2: duboka ulceracija koja prodire kroz dermis i može zahvatiti tetivu, ligament, zglob ili kost
- Stupanj 3: duboka ulceracija s apscesom, osteomijelitisom ili sepsom zgloba
- Stupanj 4: lokalizirana gangrena
- Stupanj 5: gangrena cijelog stopala (13)

Neliječeni ulkusi obično zacijele unutar jedne godine dok će pedeset posto bolesnika s dijabetesom imati recidiv ulkusa unutar tri godine.

#### **4.2. Acanthosis nigricans**

Acantoza nigricans (AN) je klasična dermatološka manifestacija kod DM, češće kod NIDDM i osobe tamnije boje kože. U asocijaciji je, osim s DM, s inzulinskom rezistencijom, Cushingovim Sy, akromegalijom, pretilosti, Sy policističnih jajnika, disfunkcijom štitnjače. Klinički se manifestira na intertriginoznim ili fleksuralnim regijama, kao što su stražnji dio vrata, aksile, kubitalne regije, dlanovi, inframamarni nabori, umbilikus ili ingvinuumu kao slabo ograničeni plak sa sivom do tamnosmeđom hiperpigmentacijom i zadebljanom baršunastom do bradavičastom teksturom. Histopatološki, lezije su papilomatoze uz hiperkeratozu (10). Patogenetski mehanizam uključuje hiperinzulinemijsko aktiviranje faktora rasta (IGF-1) receptora keratinocita, koji vodi do kožnih promjena (10). AN može regredirati redukcijom tjelesne težine te primjenjenom metformin. Lokalno se mogu koristiti preparati za njegu kože koji sadrže ureu. Budući da se AN može pojaviti prije postavljanja kliničke dijagnoze DM, sama prisutnost AN bi trebala pokrenuti dijagnostičku procjenu prema DM.

### 4.3. Scleroderma diabetorum

Scleroderma diabetorum je karakterizirana difuznim, simetričnim otvrdnućem kože s povremenim eritemom, uglavnom na leđima kod osoba s DM. Češće se vidi kod muškaraca starijih od 40 godina, koji su obično na inzulinskoj terapiji. Pri pojavi kod žena ne mora biti u asocijaciji s DM. Tipične lokalizacije zahvaćaju vrat, ramena i gornji dio leđa s vaskularnom disfunkcijom i fibrozom kože. Nepoznate je patogeneze, u sklerodermiji se vidi taloženje glikozaminoglikana u dermalnom vezivnom tkivu (10). Skleroderma uzrokuje dodatne simptome, a to su vaskularni, probavni te poremećaj bubrežne funkcije. Vaskularni simptomi se očituju kad dođe do suženja krvnih žila što otežava dotok krvi u ekstremitete, što dovodi do smanjene osjetljivosti na dodir, otežanog epiteliziranja rana i povećanog rizika od infekcije. Simptomi probavnog sustava nastaju zbog utjecaja skleroderme na donji ezofagealni sfinkter, na mišiće jednjaka i na crijeva, što dovodi do gastroezofagealne bolesti, poteškoće gutanja hrane, usporavanje pokretljivosti želuca i opstipacije. Kombinacija DM i skleroderme povećava rizik od razvoja bubrežnog zatajenja.

Tijek skleroderme diabetorum je nepredvidljiv, obično sporo napreduje i traje godinama, ovisi o regiji tijela koja je zahvaćena. Sam proces korelira s trajanjem DM i prisutnosti mikrovaskularnih oštećenja i otežava kontrolu DM.

### 4.4. Scleroderma-like syndrome

Za razliku od sklerodermije, skleroderma-like kožne promjene očituju se zadebljanjem i induracijom kože dorzuma prstiju i vezivnog tkiva proksimalnih interfalangealnih zglobova, promjene mogu zahvatiti i metakarpofalangealne zglobove, ruke i leđa (10). Promjene su obostrane, simetrične i bolne. Scleroderma-like syndrome se razlikuje od dijabetičke skleroderme po većem opsegu zahvaćenosti, bez ili sa blagim histološkim dokazom taloženja mucina; češći je kod starije populacije (10). Ove se kožne promjene očituju ograničenim pokretima zglobova, nemogućnošću potpunog ispravljanja prstiju šake, *molitvenim znakom*, nesposobnosti cjelovitog spajanja dlanova s razmakom koji ostaje između suprotstavljenih dlanova i prstiju. Kontraktura započinju petim prstom i progrediraju radijalno prema drugim prstima. Između 10 % i 50 % oboljelih od DM manifestira skleroderma-like syndrome.

Skleroderma- like sindrom je stanje koje otežava obavljanje svakodnevnih životnih aktivnosti. Terapijske mogućnosti se prilagođavaju individualno svakom bolesniku. Lijekovi koji se često upotrebljavaju u terapiji scleroderma- like syndrome uključuju imunosupresive, kortikosteroide, antiinflamatorne lijekove, vazodilatatore. Primjena fizikalne terapije je korisna za održavanje pokretljivosti zglobova.

#### **4.5. Eruptivni xanthomi**

Eruptivni xanthomi su tipični znak poremećaja lipida i lipoproteina. Veličinom su mali, ali su brzorastući eruptivni ksanthomi tipični za mješovitu hiperlipoproteinemiju, dok je sekundarna hiperlipoproteinemija tipična kožna promjena kod DM kod koje su uočljive multiple žute do crvenkasto smeđe papule koje naglo izbijaju, uglavnom na bedrima, stražnjici, leđima i nadlakticama. Promjene variraju u veličini, do veličine zrna graška, svrbe i osjetljive su na dodir. Javljaju se kod osoba koje imaju jako visoke razine lipida u krvi, kod loše reguliranog DM jer nedovoljna razina inzulina otežano razgrađuje masti ili kod osoba koje uzimaju lijekove koji povišuju vrijednost lipida u krvi. Histološki, lezije pokazuju infiltrate makrofaga ispunjenim mastima u dermisu (10.). Liječenje uključuje promjenu prehrane, lijekove za snižavanje masnoća u krvi, promjenu životnog stila s ciljem smanjivanja rizičnih faktora za kardiovaskularne bolesti.

#### **4.6. Dijabetička zadebljala koža**

Zadebljanje kože je česta pojava kod osoba s DM. Koža izgleda čvrsto i voštano, lagano edematozno uz snižen osjet boli. Ovo stanje može biti prouzrokovano dugotrajno visokim vrijednostima GUK-a. Zahvaćeni mogu biti svi dijelovi tijela, ali najčešće su to stražnja strana ruku, prsti i stopala.

#### **4.7. Eritromelalgija**

Dodatna komplikacija DM koja zahvaća stopala je eritromelalgija. Manifestira se crvenilom, toplinom i gorućom boli stopala, te peckanjem i trnjenjem koje je jače potaknuto toplinom i fizičkom aktivnosti. Vrlo rijetko zahvaća ruke. Razlikuju se primarni i sekundarni oblik. Primarna eritromelalgija počinje u prvom desetljeću života, uključuje napadaje boli i crvenila u stopalima koji traju od nekoliko minuta do nekoliko sati, a mogu se javiti spontano ili kao reakcija na toplinu ili napor. Sekundarna eritromelalgija je stanje u kojem se eritromelalgija pojavljuje kao simptom nekog drugog osnovnog zdravstvenog problema. Terapijski je cilj ublažavanje neuropatske boli blokatorima natrijevih kanala (lidokain, karbamazepin, meksiletin). Aspirin je djelotvoran kod eritromelalgije s mijeloproliferativnim poremećajima. Simptomi se vremenom pogoršavaju i mnogi oboljeli razvijaju ulkusne promjene, rane i gangrenu zbog pretjeranog izlaganja niskim temperaturama u svrhu ublažavanja boli. Uzrok eritromelalgije je povezan s poremećajem krvnim žilama što uzrokuje abnormalnu reakciju na toplinu.

#### **4.8. Kožne infekcije kod bolesnika s DM**

Infektivne kožne bolesti predstavljaju opterećenje i bolesnicima i zdravstvenom osoblju, u svijetu su prepoznate kao socioekonomska problematika. Osobe s DM su predisponirane za brojne infekcije na različitim mjestima organizma uključujući kožu i meka tkiva, nokte, uši, pluća, mokraćni sustav i gastrointestinalni trakt. Godišnje se u SAD hospitalizira oko 111 000 dijabetičara s infekcijama stopala i pridonosi gotovo 60% ukupnih amputacija donjih ekstremiteta (33) Infektivne kožne bolesti, gljivične, virusne i parazitarne i osobito bakterijske mogu biti markeri DM i godinama prethoditi manifestacijama DM, i prisutne su i kada su vrijednosti GUK-a granične. Infekcije kože postoje i čine do 50% kožnih promjena u osoba s DM. Prevalencija je veća u onih koji slabo kontroliraju bolest, kao i u NIDDM (10). Patofiziološki, infekcije se razvijaju radi poremećaja metabolizma i imunološke disfunkcije, reducirane fagocitoze i kemotaksije, disfunkcije T- limfocita, leukocita (39).

## Bakterijske infekcije

Najčešći patogen koji je prisutan u infekcijama kože i mekih tkiva je *Streptococcus aureus* grupe A i B, *Staphylococcus aureus*, *Pseudomonas aeruginosa* (33). Bakterijske se infekcije očituju kao impetigo, folikulitis, furunkuloza, karbunokulusi, erizipel i celulitis (10).

Od bolničkih infekcija najčešći su maligni otitis externa (MOE) i nekrotizirajući fasciitis.

MOE je rijetka i po život opasna infekcija s mogućnošću intrakranijalnih komplikacija, uzrokovana najčešće *Pseudomonas aeruginosa*. Pojavljuje se kod starijih bolesnika s gubitkom sluha, purulentnim sadržajem, unilateralnim facijalnim edemom, osteomijelitisom baze lubanje i oštećenjem facijalnog živca.

Obzirom na brojne manifestacije MOE, visoku stopu recidiva bolesti, kao i pojavu rezistencije na antibiotike, terapijske strategije su višebrojne. Terapijski je cilj ponovno uspostavljanje normalnog mikrobioma uha, a terapijska strategija su novi liposomski lijekovi, ciprofloksacin (31).

Nekrotizirajući fasciitis je teška i životno ugrožavajuća infekcija fascije, peritoneuma, trupa, abdomena, gornjih ekstremiteta. Uzročnici su najčešće *Escherichia coli*, *Bacteroides*, *Peptostreptococcus* i *Clostridium spec.* te stanje imunokompromitiranosti. Liječenje zahtijeva agresivno kirurško liječenje i produženi debridman, kao i antibiotsku terapiju penicilinom i sulbaktamom u kombinaciji s klindamicinom i/ili metronidazolom (18), najčešće u jedinici intenzivnog liječenja.

## Gljivične infekcije

Najzastupljenije su kožne infekcije kod pacijenata s DM. Prisustvo *Candida albicans* je često prva manifestacija DM. Manifestira se angularnim stomatitisom, paronihijom, balanitisom i vulvovaginitisom. Liječenje se provodi nanošenjem antimikotika lokalno ili oralnom primjenom, očuvanje oštećenog područja čistim i suhim, te održavanje razine GUK-a u granicama (10).

## Dermatofitne infekcije

Gljive mogu uzrokovati infekcije kože, kose i noktiju. Dermatofiti se šire izravnim kontaktom s ljudima, životinjama i tлом. Za liječenje se koristi lokalna terapija i oralna terapija (*Tinea capitis*, *tinea barbae*, *onihomikoza*) (41). Dermatofitne infekcije mogu, zbog oštećenja kožne barijere dovesti do bakterijskih infekcija, erizipela, celulitisa, sepse ili fungemije, značajne su zbog mjesta ulaska sekundarne bakterijske infekcije (10).

Dermatomikoze su bolesti kože, noktiju i vlasi uzrokovane gljivama. (37) i najčešće infekcije današnjice, stoga imaju važno ekonomsko i epidemiološko značenje.



## 5. ETIOLOGIJA

DM je uzrokovan okolišnim i nasljednim čimbenicima. Okolinski čimbenici uključuju tjelesnu neaktivnost, pretilost, lijekove, virusne infekcije. Uzrok DM stoji i u nedostatku hormona inzulina (IDDM) zbog nedovoljne proizvodnje ili potpunog uništenja beta stanica gušterače. Uzroci kožnih manifestacija i kožnih bolesti koje su su asocijaciji s DM su ipatogenetski kompleksni. Procesi nastali hiperglikemijom, upalnim stanjima, koagulacijskom nestabilnosti krvi te pojačanom oksidacijom glikiranog lipoproteina rezultiraju ubrzanom aterogenezi i dijabetičkom ateropatijom, što dovodi do mikrovaskularnih i makrovaskularnih komplikacija. Stečena oštećenja kože nastaju endogenim i egzogenim djelovanjem. Egzogeni uzročnici bolesti kože kod osoba s DM su virusi, bakterije, gljive ili fizikalne i kemijske. Pod endogene uzroke kožnih bolesti kod osoba s DM spadaju bolesti unutarnjih sustava i organa koji dovode do sekundarnih promjena kože. I vanjski i unutarnji čimbenici mogu djelovati zajedno u nastanku kožnih manifestacija i bolesti. Često je etiologija multifaktorska s kompleksnim djelovanjem glavnih i sporednih uzroka, odnosno kofaktora različite težine (39.).

## 6. EPIDEMIOLOGIJA

Prema izvješću IDF-a (Diabetes Atlas Reports) broj osoba s DM je u naglom porastu diljem svijeta, osobito u razvijenim zemljama. Prema podacima CroDiab Registra osoba sa DM, u Republici Hrvatskoj je u 2022. identificirano 388.213 osobe s DM, a prema ranijim istraživanjima u RH tek 60% osoba ima postavljenu dijagnozu, pa se procjenjuje da je ukupan broj oboljelih blizu 500.000. Od 30% do 71% osoba s DM ima kožnu manifestaciju ili kožnu bolest. S trajanjem DM raste prevalencija periferne vaskularne bolesti kao i retinopatije. Učestalost DM je povezana s hipertenzijom, hiperlipidemijom, nefropatijom i anemijom. DM danas pogađa više od pola milijarde svjetske populacije, a prisutan je u više od 10.5 % odrasle populacije i predstavlja jedan od najvećih globalnih zdravstvenih problema (15). Između 30% i 70% bolesnika s DM (i tipa 1 i tpa2) će razviti komplikaciju na koži u nekom trenutku tijekom bolesti (15). DFS je značajan uzrok morbiditeta, mortaliteta i hospitalizacije. Učestalost DFS-a raste zbog visoke prevalencije predisponirajućih čimbenika (27). Oko 90% oboljelih pripada tipu II. Kod NIDDM su češće infekcije kože (12). Prema epidemiološkim dokazima najmanje trećina osoba s DM boluje od značajnijeg depresivnog poremećaja dok osobe s depresivnim poremećajem imaju povećan rizik nastanka DM.

## 7. PATOFIZIOLOGIJA

Većina kožnih promjena patofiziološki se može objasniti procesom neenzimske glikozilacije proteina koja potom mijenja njihova kemijska i fizikalna svojstva (12). Najraniji patofiziološki mehanizmi koji prvi dovode do nastanka dijabetičke nefropatije su glomerularna hiperperfuzija i hiperfiltracija, koje dovode do pojačanog prolaska albumina kroz glomerularne kapilare, a potom i do strukturnih promjena kao što su zadebljanje bazalne membrane, hipertrofija glomerula, glomeruloskleroza, ekspanzija mezangija te oštećenja i gubitak podocita (22). Kliničke manifestacije uključuju postupno smanjenje stope glomerularne filtracije (GFR) te povećanje izlučivanja albumina mokraćom (iako određeni broj bolesnika s tipom 2 DM-a ima nisku procijenjenju stopu glomerularne filtracije (eGFR) i bez albuminurije, a rjeđe i hematuriju. Hiperglikemija, arterijska hipertenzija i povišeni kolesterol aktiviraju medijatore upale, što u bolesnika s genetskom predispozicijom dovodi do progresije nefropatije. Patofiziologija AN nije u potpunosti razjašnjena. Prevladava teorija da stanje hiperinzulinizma aktivira receptore inzulinskog faktora rasta (IGF), posebno IGF-1, na keratinocitima i fibroblastima, izazivajući staničnu proliferaciju, što rezultira kožnim manifestacijama AN (37). Patofiziologija NL također ostaje nejasna, teorije postoje da je mikroangiopatija povezana s DM odgovorna za razvoj NL-a (28)

## 8. DIJAGNOSTIČKI POSTUPCI

Izbor i metode dijagnostičkih postupaka ovise o simptomatologiji koju bolesnici prijave. Dijagnostički postupci uključuju širok spektar laboratorijskih pretraga, kao i pregled žarišta na koži pod povećalom.

Dermatoskopija predstavlja pregled kože dermatoskopom, ručnim aparatom koji se ističe posebno u dijagnostici pigmentiranih žarišta (kod postavljanja rane dijagnoze melanoma) (39).

Kapilaromikroskopski pregled kapilara kože je osobito vrijedan u ranoj dijagnostici kolagenoza.

Biopsijom kože uzorci se šalju na daljnju patohistološku, histo kemijsku i mikrobiološku analizu tkiva, uz mogućnost elektronskog mikroskopskog pregleda.

Ultrazvučnim pregledom kože dokazuje se zadebljana koža, procjenjuje debljina promjena na koži, vrši se procjena vrste kožnih žarišta i regionalnih limfnih čvorova.

Infektološko- serološkom dijagnostikom, kulturom bakterija i gljiva, te obriskom kože, dokazuje se prisustvo parazita i protozoa u brisevima kože, sluznica, u ljuskama, krustama, strugotinama i ostalim uzorcima tkiva.

Alergološko- imunološka dijagnostika obuhvaća kožne testove (epikutano, kutano testiranje), provokacijske testove, imunološku pretragu bioptata kože (direktna imunofluorescencija) i seruma bolesnika (indirektna imunofluorescentna pretraga, imuno serološka dijagnostika) (39)

Dijagnostika bolesti kose uključuje mikroskopski pregled dlake i trihogram

Flebološko- angiološka dijagnostika uključuje ultrazvuk- color doppler i flebodinamometriju.

Funkcionalnim probama na koži se testira znojenje, testovi na svjetlo, testira se pritisak i temperatura, dermografizam.

## 9. LIJEČENJE

Liječenje osoba s DM započinje promjenom načina života s naglaskom na prehranu, povećanu tjelesnu aktivnost i tjelovježbu, s ciljem snižavanja tjelesne težine uz suradnju s timom zdravstvenih stručnjaka. Terapija peroralnim lijekovima je početna za većinu osoba s DM, dok se kod velikih i naglih porasta glikemije uvodi inzulinska terapija. Smjernice za liječenje DM naglašavaju važnost individualnog terapijskog pristupa zbog drugih mogućih komorbiditeta, kožnih, kardiovaskularne bolesti, renalna insuficijencija. U sklopu liječenja DM bitna je učestalost praćenja mikrovaskularnih i makrovaskularnih komplikacija. Liječenje osoba kojima su dijagnosticirane kožna promjene je usmjereno liječenje, suportivno i uključuje zdravstvenu njegu rana, prevenciju komplikacija, nutritivnu potporu. Multidisciplinarni tim se sastoji od liječnika dermatologa ili plastičnog kirurga prema potrebi, medicinske sestre specijalizirane u tretmanu rana, liječnika obiteljske medicine, fizioterapeuta, nutricionista i psihologa. Prema potrebi zdravstvenog stanja osobe s kožnim promjenama uključuju se i drugi specijalisti.

### 9.1. Preventivne aktivnosti

Prevenција pojave oštećenja kože kod osoba s DM uključuje kontinuiranu i sveobuhvatnu procjenu čimbenika rizika. Procjena obuhvaća temeljite preglede mišićno koštanog, neurološkog i kardiološkog sustava redovnim kontrolama s multidisciplinarnim pristupom. Potrebno je osobama s DM obratiti pažnju na samopreglede stopala i kože tijela i praćenje osjetljivosti na dodir. U preventivne aktivnosti spada i promjena životnih navika, svakodnevno promišljanje i modificiranje prehrane s ciljem održavanja izbalansiranog nutritivnog statusa. Promjena stila života uključuje u velikoj mjeri i tjelesnu aktivnost koja u suradnji sa zdravstvenim djelatnicima mora biti individualno dozirana, svrhovita, motivirajuća, ugodna. Kožne su promjene povezane sa samopoštovanjem i samopercepcijom te osobama s DM i kožnim bolestima treba pažljivo i profesionalno pristupati u svakom trenutku suradnje.

## **10. UTJECAJ KOŽNIH MANIFESTACIJA DM I KOŽNIH BOLESTI U ASOCIJACIJI S DM NA KVALITETU ŽIVOTA OBOLJELIH**

Bolesti kože se povezuju s različitim psihološkim čimbenicima. Promjene na koži koje su izložene pogledu i uočljive privlače pažnju okoline i zbog toga osoba s kožnim oboljenjem gubi svoju privatnost i osjećaj kontrole nad informacijama o vlastitoj bolesti. Još uvijek se kožne bolesti često povezuju s nedostatnim higijenskim navikama i infekcijama što utječe na negativan odnos društva prema osobi s kožnim promjenama i pojačava osjećaj stigmatiziranosti. Prihvatanje vlastitog tjelesnog izgleda jedan je od preduvjeta za psihološku stabilnost (46). Nad osobama s kožnim promjenama česta je stigmatizacija. Kvaliteta života je snižena, česta je pojava anksioznosti, komunikacijskih problema, problema s libidom. U odnosu na osobe koje nemaju kožne promjene, osobe koje ih imaju s pridruženim DM pate od nedostatka samopoštovanja i samopouzdanja. DM je prema svojem tijeku rizičan za stvaranje poteškoća s kognitivnim funkcijama koje omogućavaju složena ponašanja. Kvaliteta života osoba s narušenim integritetom kože i ranama po koži stopala je značajno niska uzimajući u obzir sveprisutnu prijetnju tvrdokornom infekcijom rane i strahom od pogoršanja metaboličke regulacije. Zajedničko je kod DFS i DPN što učinak na osjetne i motoričke živce otupi percepciju ostalih podražaja, posljedično dolazi do izmijenjenog hoda i veća je vjerojatnost razvoja oštećenja kože na stopalima i malformacija. Kvalitetu života dodatno narušava i oštećenje autonomnih živčanih vlakana što uzrokuje smanjeno znojenje i dehidraciju kože donjih ekstremiteta i dodatnu sklonost oštećenju i infekcijama.

## 11. ULOGA MEDICINSKE SESTRE

Uloga medicinske sestre kod osoba s kožnim promjenama i DM je vrlo važna u pružanju kvalitetne skrbi. Procjenom korisnika u zajednici, medicinska sestra svaki porast nivoa GUK-a mora smatrati patološkim. Važno je uzeti u širu sliku bolesnika, glikemijski status, prisutnost dijabetičkih komplikacija, posebno izgled kože. Neprocnjiva je uloga medicinske sestre kod prepoznavanja kožnih komplikacija primjene inzulinske terapije, te prevencije kao zlatnog standarda. Prevencija podrazumijeva edukaciju o skrbi za kožne promjene i samopregled, izbor najdostupnijih pomagala za njegu kože, svakodnevni nadzor i provođenje edukativno motivirajućih radionica s ciljem prevencije kožnih infekcija, odgovarajuću higijenu stopala, odgovarajuću obuću, razmatranje hodalica ili drugih pomagala za smanjenje i raspodjelu tjelesne težine. Preventivne strategije uključuju još motiviranje osoba s DM na pravodobnu higijenu kože ruku i pribora za injektiranje inzulinske terapije, rotiranje mjesta ubrizgavanja sa svakom injekcijom, edukaciju bolesnika o pravilnim tehnikama injiciranja inzulinske terapije i samopregledu kože zbog ranog prepoznavanja kožnih promjena. Kronične rane zahtijevaju poseban, multidisciplinarni pristup. Tjelesni izgled ima snažnu psihološku komponentu. Važnost promatranja kognitivnih funkcija se očituje u konačnici zbog uklapanja bolesnika u širu sliku brige o sebi kroz osnovne ljudske potrebe. Medicinska sestra ima važnu ulogu u suradnji s drugim zdravstvenim djelatnicima i specijalistima (liječnika obiteljske medicine, dermatologa, nutricionista, psihologa) koji mogu sudjelovati u planiranju i koordiniranju skrbi te pružanju podrške oboljelima. Unutar uloge medicinske sestre jest praćenje napretka pacijenta, planiranje i provođenje kontrole, procjena rizika od komplikacija, praćenje odgovora na terapiju. Čimbenici koji utječu na način života korisnika su mnogobrojni i individualni (dob bolesnika, njegova intelektualna i fizička sposobnost, sposobnost samokontrole i edukacije) što naglašava potrebu holističkog, interdisciplinarnog i biopsihosocijalnog pristupa bolesniku. Uloga medicinske sestre može varirati ovisno o specifičnim potrebama pacijenta i okruženju u kojem se pruža skrb, zato je važna suradnja s medicinskom sestrom u cilju osiguranja najbolje moguće skrbi za osobe s kožnim promjenama i DM.

## 12. ZAKLJUČAK

Poremećaj endokrinoloških regulatornih mehanizama utječu na različite načine na kožu. Oni nemaju veliko kliničko značenje, ali su od velikog dijagnostičkog značaja.

Kožne promjene povezane s DM predstavljaju velik javnozdravstveni problem u cijelom svijetu, kako zbog sve veće učestalosti, tako i zbog kompleksnosti svojih sustavnih i lokalnih manifestacija. Učestalost kožnih promjena kod DM kreće se i do preko 90 % što ukazuje na potrebu povećanja razumijevanja oboljelih. Hiperglikemija interferira s funkcijom makrofaga, produljuje i povećava upalni odgovor te usporava zacjeljivanje svih oštećenja na koži. Bolesnici s DM moraju biti upoznati sa svakodnevnim potrebama koje iziskuje njega kože. Navedenim, uočava se važnost edukacije bolesnika jer samo intaktna koža sprečava prodor uzročnika. Povećana svijest o komorbiditetima i pravovremeni timski rad pomaže u kvalitetnijoj skrbi ove skupine bolesnika. Suradnja primarne zdravstvene zaštite, patronažne službe, službe njege u kući, te specijalista kliničara i medicinskih sestara treba odražavati karakteristike zajedničkog cilja, a to je što veća kvaliteta života oboljelog.



### 13. LITERATURA

- 1) Akash MSH, Rehman K, Fiayyaz F, Sabir S, Khurshid M, Diabetes-associated infections: development of antimicrobial resistance and possible treatment strategies, *Arch Microbiol.* 2020 Jul;202(5):953-965. doi: 10.1007/s00203-020-01818-x. Epub 2020 Feb 3. PMID: 32016521; PMCID: PMC7223138 <https://pubmed.ncbi.nlm.nih.gov/32016521/>
- 2) Alexandroff AB, Gawkrödger DJ. Update on contact dermatitis 2007: Medical pearls from the annual meeting of the British Contact Dermatitis Society at the annual meeting of the British Association of Dermatologists. *J Dermatol Sci.* 2008 Sep;51(3):220-3. doi: 10.1016/j.jdermsci.2008.02.002. Epub 2008 Mar 24. PMID: 18359610. <https://pubmed.ncbi.nlm.nih.gov/18359610/> pristupljeno 01.10.2023.
- 3) American Diabetes Association. Peripheral arterial disease in people with diabetes. *Diabetes Care.* 2003 Dec;26(12):3333-41. doi: 10.2337/diacare.26.12.3333. PMID: 14633825. <https://pubmed.ncbi.nlm.nih.gov/14633825/> pristupljeno 06.09.2023
- 4) Amin N, Doupis J. Bolest dijabetičkog stopala: od procjene "rizičnog stopala" do novih načina liječenja dijabetičkog ulkusa. *Svjetski časopis o dijabetesu.* 2016.; 7 (7):153. <https://pubmed.ncbi.nlm.nih.gov/27076876/> pristupljeno 03.09.2023
- 5) Amirlak B, Shahabi L (2017) Skin Anatomy. [Bit.ly/MedscapeSkinAnatomy](https://www.medscape.com/overview?form=fpf) <https://emedicine.medscape.com/article/1294744-overview?form=fpf> pristupljeno 01.10.2023.
- 6) Amirlak B, Shahabi L (2017) Skin Anatomy. [Bit.ly/MedscapeSkinAnatomy](https://cdn.ps.emap.com/wp-content/uploads/sites/3/2019/11/191127-Skin-1-the-structure-and-functions-of-the-skin.pdf) <https://cdn.ps.emap.com/wp-content/uploads/sites/3/2019/11/191127-Skin-1-the-structure-and-functions-of-the-skin.pdf> pristupljeno 01.10.2023.
- 7) Anders J., Heinemann A., Leffmann C., Leutenegger M., Pröfener F., Rentel- Kruse W., Decubitus Ulcers: Pathophysiology and Primary Prevention, *Deutsches Arzteblatt international* sv. 107,21 (2010): 371-81 <https://www.ncbi.nlm.nih.gov/pmc/articles/PMC2883282/> pristupljeno 30.08.203
- 8) APA - Priručnik za publikovanje, Američko psihološko društvo Sojević Z, Novaković T, & Radević T. (2006). Bakterijske kožne infekcije u dijabetesnih bolesnika. *Praxis medica*, 34(3-4), 53-57.

- 9) Bloom SR, Polak JM. Glucagonoma syndrome. *Am J Med.* 1987 May 29;82(5B):25-36. doi: 10.1016/0002-9343(87)90424-4. PMID: 2884877. <https://pubmed.ncbi.nlm.nih.gov/2884877/> pristupljeno 20.09.2023.
- 10) Collen J. P, Jorizzo J. L, Bologna J. L, Warren W. P, Zone J. J, *Dermatological signs of internal disease*, 4<sup>th</sup> edition, Saunders Elsevier, 2009.
- 11) Cork MJ (1997) Važnost funkcije kožne barijere. *Journal of Dermatological Treatment* ; 8: Dodatak 1, S7-S13. <https://www.nursingtimes.net/clinical-archive/dermatology/skin-1-the-structure-and-functions-of-the-skin-25-11-2019/> pristupljeno 01.10.2023.
- 12) Cvitanović H, Jančić E, Knežević E, Kuljanac I, :Kožne promjene kod bolesnika s dijabetesom u Karlovačkoj županiji, Izvorni znanstveni članak, *Medicina* 2009, Vol. 45, No. 4, p. 370-380
- 13) Degmečić D., bačun T., Kovač V., Mioč J., Horvat J., Včev A., Depression, Anxiety and Cognitive Dysfunction in Patients with Type 2 Diabetes Mellitus- A Study of Adult Patients with Type 2 Diabetes Mellitus in Osijek, Croatia, *Coll. Antropol.* 38 (2014) 2: 711-716, <https://hrcak.srce.hr/file/188416> pristupljeno 29.08.2023
- 14) Gawkrödger DJ (2007) *Dermatology: An Illustrated Colour Text*. Edinburgh: Churchill Livingstone. <https://cdn.ps.emap.com/wp-content/uploads/sites/3/2019/11/191127-Skin-1-the-structure-and-functions-of-the-skin.pdf> pristupljeno 01.10.2023.
- 15) Gelardi M, Giancaspro R, Landi M, Santoiemma L, Balestra M, Cassano M, Rizzo R. Perspectives of Italian Physicians and Patients in the Treatment of Otitis Externa: A Real-Life Study. *J Pers Med.* 2023 Jun 29;13(7):1083. doi: 10.3390/jpm13071083. PMID: 37511695; PMCID: PMC10381888. <https://pubmed.ncbi.nlm.nih.gov/37511695/> pristupljeno 16.09.2023
- 16) Gentile S, Ceriello A, Stollo F, *Journal of Diabetes, Metabolic Disorders & Control*, eISSN: 2374-6947, Insulin shot dependent lipodystrophy: evidence, uncertainties and current terminology overlaps, Volume 3 Issue 3, 2016
- 17) Graham- Brown, Bourke, *Mosby's Color Atlas & Text of Dermatology*, Second edition, 2006.
- 18) Hainer BL. Dermatophyte infections. *Am Fam Physician.* 2003 Jan 1;67(1):101-8. PMID: 12537173. <https://pubmed.ncbi.nlm.nih.gov/12537173/> pristupljeno 16.09.2023

- 19) Gentile S, Ceriello A, Strollo F. Insulin shot dependent lipodystrophy: evidence, uncertainties and current terminology overlaps. *J Diabetes Metab Disord Control* <https://medcraveonline.com/JDMDC/insulin-shot-dependent-lipodystrophy-evidence-uncertainties-and-current-terminology-overlaps.html>
- 20) Huntley AC. The cutaneous manifestations of diabetes mellitus. *J Am Acad Dermatol.* 1982 Oct;7(4):427-55. doi: 10.1016/s0190-9622(82)80248-x. PMID: 6216269. <https://pubmed.ncbi.nlm.nih.gov/6216269/> pristupljeno 03.09.2023
- 21) John AM, Schwartz RA. Glucagonoma syndrome: a review and update on treatment. *J Eur Acad Dermatol Venereol.* 2016 Dec;30(12):2016-2022. doi: 10.1111/jdv.13752. Epub 2016 Jul 16. PMID: 27422767. <https://pubmed.ncbi.nlm.nih.gov/27422767/> pristupljeno 20.09.2023.
- 22) Josipović, J., Katičić, D., & Pavlović, D. (2013). Dijabetička nefropatija: dijagnostika, prevencija i liječenje. *Medix*, 19(107/108), 200-206. [http://www.kardio.hr/wp-content/uploads/2014/02/Medix\\_107-108\\_200-206.pdf](http://www.kardio.hr/wp-content/uploads/2014/02/Medix_107-108_200-206.pdf) Pristupljeno 03.09.2023.
- 23) K. Slaven, Dijagnostika i liječenje šećerne bolesti tipa 2, Pregledni članak, MEDIX, 2009, br. 80/81, URL: <https://hrcak.srce.hr/file/102526>
- 24) Kadiyala P, Walton S, Sathyapalan T, Department of Dermatology, Hull and East Yorkshire Hospitals NHS Trust and Hull York, Medical School, Hull, UK, *Br J Diabetes Vasc Dis* 2014; 14 :131-133 <http://dx.doi.org/10.15277/bjdvd.2014.036>
- 25) Kaštelan, S., Tomić, M., Mrazovac, V., Pavan, J., Salopek-Rabatić, J., & Lukenda, A. (2010). Dijabetička retinopatija – čimbenici rizika i liječenje. *Medicina Fluminensis: Medicina Fluminensis*, 46(1), 48-54. <https://hrcak.srce.hr/48837> pristupljeno 09.10.2023
- 26) Kolarsick, Paul AJ, Maria Ann Kolarsick i Carolyn Goodwin. "Anatomija i fiziologija kože." *Časopis Udruge dermatoloških medicinskih sestara* 3.4 (2011.): 203-213. [https://www.ons.org/sites/default/files/publication\\_pdfs/1%20SS%20Skin%20Cancer\\_chapter%201.pdf](https://www.ons.org/sites/default/files/publication_pdfs/1%20SS%20Skin%20Cancer_chapter%201.pdf) pristupljeno 01.10.2023.
- 27) Kostović K, Dermatomikoze, Cybermed, 2015. <https://www.cybermed.hr/clanci/dermatomikoze> pristupljeno 03.09.2023.

- 28) Kota SK, Jammula S, Kota SK, Meher LK, Modi KD. Necrobiosis lipoidica diabetorum: A case-based review of literature. *Indian J Endocrinol Metab.* 2012 Jul;16(4):614-20. doi: 10.4103/2230-8210.98023. PMID: 22837927; PMCID: PMC3401767. <https://pubmed.ncbi.nlm.nih.gov/22837927/> pristupljeno 07.09.2023
- 29) Labib A, Rosen J, Yosipovitch G. Kožne manifestacije dijabetes melitusa. <https://www.ncbi.nlm.nih.gov/books/NBK481900/> pristupljeno 03.09.2023
- 30) Laginja S., Marinović M., Špoljar S., Špehar B., Smirčić G., Kronična rana- posljedica endogene bolesti, *Acta Med Croatica*, 69 (2015) (Supl. 1) 77-80, <https://hrcak.srce.hr/file/217895> pristupljeno 28.08.2023
- 31) Leiblein M, Marzi I, Sander AL, Barker JH, Ebert F, Frank J. Necrotizing fasciitis: treatment concepts and clinical results. *Eur J Trauma Emerg Surg.* 2018 Apr;44(2):279-290. doi: 10.1007/s00068-017-0792-8. Epub 2017 May 8. PMID: 28484782. <https://pubmed.ncbi.nlm.nih.gov/28484782/> pristupljeno 16.09.2023
- 32) Lenković M, Gruber F, Kaštelan M, Ekologija gljivičnih infekcija kože, pregledni članak, *Medicina* 2008, Vol. 44, No. 1, p. 62-70 <https://hrcak.srce.hr/file/40970>
- 33) Lipsky BA, Berendt AR, Deery HG, Embil JM, Joseph WS, Karchmer AW, LeFrock JL, Lew DP, Mader JT, Norden C, Tan JS; Infectious Diseases Society of America, Diagnosis and treatment of diabetic foot infections, *Clin Infect Dis.* 2004 Oct 1;39(7):885-910. doi: 10.1086/424846. Epub 2004 Sep 10. PMID: 15472838. <https://pubmed.ncbi.nlm.nih.gov/15472838/>
- 34) Lynde CB, Pratt MD. Clinical Images: Acquired perforating dermatosis: association with diabetes and renal failure. *CMAJ.* 2009 Oct 27;181(9):615. doi: 10.1503/cmaj.082013. Epub 2009 Aug 17. PMID: 19687103; PMCID: PMC2764758. <https://www.ncbi.nlm.nih.gov/pmc/articles/PMC2764758/> pristupljeno 20.09.2023.
- 35) Metelko Ž, Brkljačić Crkvenčić N.. Prevencija dijabetičkog stopala. *Acta Med Croatica* 2013; 67(Supl. 1): 35-44 <https://hrcak.srce.hr/file/217895> pristupljeno 29.08.2023
- 36) Mojsović Z. I sur., Sestrinstvo u zajednici, Visoka zdravstvena škola, Zagreb, 2004.g
- 37) Morgan AJ, Schwartz RA. Dijabetička dermopatija: suptilan znak s ozbiljnim implikacijama. *Časopis Američke akademije za dermatologiju.* 2008.; 58 (3): 447–51. (Pubmed) <https://pubmed.ncbi.nlm.nih.gov/18155320/> pristupljeno 03.09.2023

- 38) Morton CA, Henderson IS, Jones MC, Lowe JG. Acquired perforating dermatosis in a British dialysis population. *Br J Dermatol*. 1996 Nov;135(5):671-7. PMID: 8977664. <https://pubmed.ncbi.nlm.nih.gov/8977664/> pristupljeno 20.09.2023.
- 39) Rassner G. *Dermatologija, udžbenik i atlas*, naklada Slap, 2000.
- 40) Reid SD, Ladizinski B, Lee K, Baibergenova A, Alavi A., Update on necrobiosis lipoidica: a review of etiology, diagnosis, and treatment options. *J Am Acad Dermatol*. 2013 Nov;69(5):783-791. doi: 10.1016/j.jaad.2013.05.034. Epub 2013 Aug 19. PMID: 23969033. <https://pubmed.ncbi.nlm.nih.gov/23969033/> pristupljeno 07.09.2023
- 41) Roller E, Schulte KW, Hengge U, Ruzicka T, Kuhn A, Megahed M. Eruptive Xanthome [Eruptive xanthomas]. *Hautarzt*. 2004 Oct;55(10):978-80. German. doi: 10.1007/s00105-004-0810-8. PMID: 15351869. <https://pubmed.ncbi.nlm.nih.gov/15351869/> pristupljeno 16.09.2023
- 42) Romano G, Moretti G, Di Benedetto A, et al. Kožne lezije u dijabetes melitusu: prevalencija i kliničke korelacije. *Istraživanje dijabetesa i klinička praksa*. 1998.; 39 (2): 101–06. (Pubmed) <https://pubmed.ncbi.nlm.nih.gov/9597379/> pristupljeno 03.09.2023
- 43) Salmon JK, Armstrong CA, Ansel JC. The skin as an immune organ. *West J Med*. 1994 Feb;160(2):146-52. PMID: 8160465; PMCID: PMC1022320. <https://pubmed.ncbi.nlm.nih.gov/8160465/> pristupljeno 07.10.2023
- 44) Shupack JL, Berczeller PH, Stevens DM. The glucagonoma syndrome. *J Dermatol Surg Oncol*. 1978 Mar;4(3):242-7. doi: 10.1111/j.1524-4725.1978.tb00419.x. PMID: 204668. <https://pubmed.ncbi.nlm.nih.gov/204668/> pristupljeno 20.09.2023.
- 45) Skariyachan S., Shruthi G., Exploring the binding potential of carbon nanotubes and fullerene towards major drug targets of multidrug resistant bacterial pathogens and their utility as novel therapeutic agents, <https://doi.org/10.1016/B978-0-12-813691-1.00001-4> pristupljeno 28.08.2023.
- 46) Šitum M, Kolić M. Diferencijalna dijagnoza kroničnih rana. *Acta Med Croatica* 2013; 67(Supl. 1): 11-20 <https://hrcak.srce.hr/file/217895> pristupljeno 29.08.2023
- 47) Šitum M., Buljan D., Buljan M., Živković Vurnek M., *Psihodermatologija, Udžbenik*, Jastrebarsko, Naklada Slap, 2008.

- 48) Vâță D, Stanciu DE, Temelie-Olinici D, Porumb-Andrese E, Tarcău BM, Grecu VB, Gheucă-Solovăstru L. Cutaneous Manifestations Associated with Diabetes Mellitus-A Retrospective Study. *Diseases*. 2023 Aug 18;11(3):106. doi: 10.3390/diseases11030106. PMID: 37606477; PMCID: PMC10443279.  
<https://www.ncbi.nlm.nih.gov/pmc/articles/PMC10443279/> pristupljeno 07.09.2023
- 49) Volmer-Thole M, Lobmann R., Neuropathy and Diabetic Foot Syndrome. *Int J Mol Sci*. 2016 Jun 10;17(6):917. doi: 10.3390/ijms17060917. PMID: 27294922; PMCID: PMC4926450. <https://pubmed.ncbi.nlm.nih.gov/27294922/> pristupljeno 06.09.2023
- 50) White R, Butcher M (2005) The structure and functions of the skin. In: White R (ed) *Skin Care in Wound Management: Assessment, Prevention and Treatment*. Aberdeen: Wounds UK. <https://cdn.ps.emap.com/wp-content/uploads/sites/3/2019/11/191127-Skin-1-the-structure-and-functions-of-the-skin.pdf> pristupljeno 01.10.2023.