

Ozljede abdominalnih organa

Fiket, Lana

Undergraduate thesis / Završni rad

2023

Degree Grantor / Ustanova koja je dodijelila akademski / stručni stupanj: **University of Zadar / Sveučilište u Zadru**

Permanent link / Trajna poveznica: <https://um.nsk.hr/um:nbn:hr:162:416644>

Rights / Prava: [In copyright](#)/[Zaštićeno autorskim pravom.](#)

Download date / Datum preuzimanja: **2025-01-30**



Sveučilište u Zadru
Universitas Studiorum
Jadertina | 1396 | 2002 |

Repository / Repozitorij:

[University of Zadar Institutional Repository](#)



Sveučilište u Zadru

Odjel za zdravstvene studije
Sveučilišni preddiplomski studij sestrinstva



LANA FIKET

Ozljede abdominalnih organa

Završni rad

Zadar, 2023.

Sveučilište u Zadru
Odjel za zdravstvene studije
Sveučilišni preddiplomski studij sestrinstva

Ozljede abdominalnih organa

Završni rad

Student/ica:

Lana Fiket

Mentor/ica:

izv. prof. dr. sc. Ivan Bačić

Komentor/ica:

doc. dr. sc. Jakov Mihanović, dr. med.

Zadar, 2023.



Izjava o akademskoj čestitosti

Ja, **Lana Fiket**, ovime izjavljujem da je moj **završni** pod naslovom **Ozljede abdominalnih organa rezultat** mogega vlastitog rada, da se temelji na mojim istraživanjima te da se oslanja na izvore i radove navedene u bilješkama i popisu literature. Ni jedan dio mogega rada nije napisan na nedopušten način, odnosno nije prepisan iz necitiranih radova i ne krši bilo čija autorska prava.

Izjavljujem da ni jedan dio ovoga rada nije iskorišten u kojem drugom radu pri bilo kojoj drugoj visokoškolskoj, znanstvenoj, obrazovnoj ili inoj ustanovi.

Sadržaj mogega rada u potpunosti odgovara sadržaju obranjenoga i nakon obrane uređenoga rada.

Zadar, 29. travanj 2023.

SADRŽAJ

SAŽETAK

ABSTRACT

1. Uvod	1
2. Anatomija trbušnih organa.....	2
3. Tupe ozljede.....	5
4. Ubodne rane	7
5. Prostrjelne rane	8
6. Ozljede slezene.....	9
7. Ozljede jetre	13
8. Ozljede gušterače	16
9. Gastrointestinalne ozljede.....	18
10. Ozljede dvanaesnika	20
11. Hemoragijski šok.....	22
12. Zbrinjavanje pacijenta s masivnim krvarenjem.....	23
13. Prijeoperacijska priprema pacijenta.....	25
13.1. Priprema pacijenta za hitni operacijski zahvat.....	28
14. Poslijeoperacijska zdravstvena njega.....	29
15. Zaključak.....	31
16. Literatura	32

SAŽETAK

NASLOV: Ozljede abdominalnih organa

Tema ovog rada su ozljede abdominalnih organa. Ovisno o mehanizmu nastanka razlikujemo tupe i penetrantne ozljede. Od ozljeda abdominalnih organa ovdje ću opisati ozljede slezene, jetre, gušterače, ozljede želuca, dvanaesnika, tankog i debelog crijeva. Ozljede abdominalnih organa često su praćene opsežnim krvarenjem. Hemoragijski šok je po život opasno stanje koje se javlja zbog gubitka velikih količina krvi. Postoje 4 stadija hemoragijskog šoka ovisno o količini krvi koja je izgubljena. Prijeoperacijska i poslijeoperacijska zdravstvena njega je važna koliko i sam operacijski zahvat te ako je dobro provedena može uvelike doprinijeti ishodu liječenja bolesnika.

Ključne riječi: ozljede, abdominalni organi, operacijski zahvat, krvarenje, hemoragijski šok

ABSTRACT

TITLE: Abdominal injuries

The topic of this paper is the abdominal organ injuries. Based on mechanism of injury we distinguish blunt and penetrating injuries. I will describe spleen, liver, pancreas, and gastrointestinal injuries. Hemorrhagic shock is life endangering state which occurs due to massive blood loss. There are 4 stages of hemorrhagic shock and depending on amount of blood loss. Preoperative and postoperative medical care is as important as the surgery itself and if it is well done can greatly contribute to patient`s outcome.

Key words: injuries, abdominal organs, operation, bleeding, hemorrhagic shock

1. Uvod

Ozljede uzrokovane traumom mogu sezati od malih izoliranih rana pa sve do kompleksnih ozljeda koje uključuju mnoge organske sustave. Svi pacijenti zahtijevaju sistemsku evaluaciju kako bi ishod bio što bolji i kako bi se isključio rizik od neotkrivenih ozljeda. Trauma je vodeći uzrok mortaliteta kod mladih ljudi globalno. Također, nalazi se na trećem mjestu kao uzrok invaliditeta.

Veoma mali broj pacijenata umre nakon prvih 24 sata od nastanka ozljede. Većina smrti se dogodi na mjestu zadobivene ozljede ili unutar prva četiri sata od dolaska u bolnicu (1). Kod abdominalnih ozljeda vrijeme nam predstavlja važan faktor. Za što bolji ishod uz što manje neželjenih posljedica važno je što ranije postavljanje dijagnoze i početak liječenja. Cowley je 1979. godine uveo pojam "Zlatnog sata". Smatrao je da je prvi sat najvažniji u zbrinjavanju pacijenta te da je važan faktor u daljnjem liječenju. O postupcima provedenima u prvom satu ovisi kakav će biti ishod (2).

Prilikom prijema u bolnicu osnovni podaci koji su nam potrebni su godište i spol pacijenta, način nastanka ozljede, vitalni znakovi i zadobivene ozljede. U slučaju potrebe osoblje hitnog prijema će obavijestiti dodatno osoblje, osigurati dostupnost dijagnostičkih resursa, pripremiti pribor za planirane postupke i uzeti uzorak krvi u slučaju potrebe za transfuzijom. Primarni pregled se temelji na ABCDE pristupu. A označava pregled i procjenu dišnih puteva, B procjenu disanja, C podrazumijeva procjenu cirkulacije, D brzu neurološku procjenu dok se E referira na razodijevanje pacijenta u svrhu pronalaska skrivenih ozljeda. Od dijagnostičkih postupaka se po potrebi provodi ultrazvuk, rendgen, kompjuterizirana tomografija (CT), peritonejska lavaža i laboratorijski testovi. Nadalje, potrebno je odrediti o kojoj se vrsti ozljede radi kako bi se dalje moglo ispravno postupiti. Kada govorimo o abdominalnim ozljedama razlikujemo tupe i penetrantne ozljede (1). Velik broj ozljeda danas se liječi na konzervativan način, kontinuiranim praćenjem pacientovog stanja, monitoringom vitalnih funkcija i redovitom kontrolom laboratorijskih nalaza (2).

2. Anatomija trbušnih organa

Osnovna podjela čovjekovog tijela je na glavu, trup i udove. Trup se dijeli na prsni koš i abdominalnu šupljinu. Abdominalna šupljina je s prednje strane najizloženija ozljedama dok je sa stražnje strane štiti lumbalni dio kralježnice i snažna lumbalna muskulatura (2). Abdomen je podijeljen na 3 dijela pomoću dvije imaginarne linije. Razlikujemo podrebrnu i međutrnsku ravninu. Pomoću tih ravnina se dijeli na epigastrij, mezogastrij i hipogastrij. Epigastrij se sastoji od tri dijela: srednjeg, lijevog i desnog. Mezogastrij se dijeli na pupčanu, lijevu i desnu regiju. Hipogastrij obuhvaća stidno područje, a s lijeve i desne strane preponsko područje. Najjednostavnija podjela abdomena je na gornji desni, gornji lijevi, donji desni i donji lijevi kvadrant. Lokalizacija boli koristeći ovu podjelu znatno pomaže kod postavljanja dijagnoze.

Želudac (lat. venter) je organ u obliku vrča čija je glavna uloga probavljanje i skladištenje hrane. Obujam mu iznosi oko 1,5 litara. Nalazi se visoko u truhu između slezene i jetre. Sastoji se od želučanog ulaza, tijela i dna. Dno želuca se nalazi tik ispod ošita te je ispunjeno zrakom. Želudac nadalje prelazi u dvanaesnik. Mjesto gdje želudac prelazi u dvanaesnik se naziva vratarnik (lat. pylorus), čiji mišić zatvarač (lat. m. sphincter pylori) kontrolira prolazak hrane. Želudac se sastoji od dvije stijenke, prednje i stražnje. S vanjske strane je obložen potrbušnicom, tankom seroznom opnom dok se iznutra nalazi debela sluznica. Unutarnja sluznica je ružičaste boje te postaje crvena kada želudac primi hranu. Kako bi se hrana mogla probaviti važna je funkcija peristaltičnih kontrakcija te mišićnog tonusa. Peristaltične kontrakcije su ritmično stezanje mišićja od dna želuca koje se prstenasto šire prema vratarniku, ujedno potiskujući sadržaj prema njemu.

Tanko crijevo (lat. intestinum tenue) sastoji se od dvanaesnika, taštog i vitog crijeva. Ukupna duljina tankog crijeva iznosi približno 6 metara. Dvanaesnik (lat. duodenum) je prvi dio tankog crijeva oblika slova C, dužine 25 do 30 centimetara. U dvanaesnik se ulijeva sok gušterače i žuč iz jetre. Tašto crijevo (lat. jejunum) ima debelu stijenku te čini drugi dio tankoga crijeva. Vito crijevo (lat. ileum) je posljednji dio tankoga crijeva te se nastavlja u debelo crijevo. Crijevne resice (lat. villi intestinales) se nalaze u taštom i vitom crijevu čija je glavna uloga resorpcija otopljene hrane.

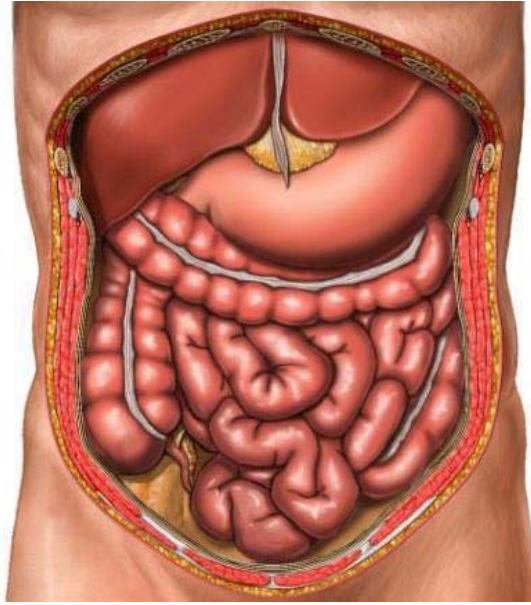
Debelo crijevo (lat. intestinum crassum) nastavak je tankog crijeva te je duljine oko metar i pol. Slijepo crijevo (lat. caecum) označava početak debelog crijeva. Također sadrži rudimentarni dio crijeva koji se naziva crvuljak (lat. appendix vermiformis). Nadalje prelazi u

uzlazno obodno crijevo, poprečno obodno crijevo te na kraju u silazno obodno crijevo. Nakon silaznog obodnog crijeva sigmoidno crijevo i na kraju ravno crijevo (lat. rectum) koje pri kraju sadrži proširenje koje završava čmarom (lat. anus). U debelom crijevu se vrši upijanje vode i elektrolita putem sluznice.

Jetra (lat. hepar) je probavna žlijezda crvenkastosmeđe boje koja se nalazi s desne strane ispod ošita. U posebnoj udubini s donje strane jetre nalazi se žučni mjehur (lat. vesica biliaris). Stanice od kojih je građena jetra nazivamo jetrene stanice. Uloga tih stanica je i stvaranje žuči. S vanjske strane se preko cijele površine jetre nalazi čvrsta čahura. Što se tiče same građe, jetru možemo podijeliti na 4 režnja: desni, lijevi, repasti i četverokutni. Također, veoma nam je važan funkcionalni krvotok jetre. Venska krv iz crijeva skupa s krvlju iz želudca i slezene skuplja se u vratničnu venu (lat. vena portae). Istovremeno, u jetru ulazi jetrena arterija čija je glavna uloga prehrana jetrenih stanica. Na kraju se sva krv izljuje iz jetre jetrenim venama u donju šuplju venu.

Gušterača (lat. pancreas) je probavna žlijezda duguljastog oblika. Nalazi se iza želudca u razini prvog lumbalnog kralješka. Sastoji se od glave, tijela i repa. Gušterača je, kao i jetra, obavijena vezivnom čahurom (3). Posebna je po tome što je žlijezda s unutarnjim i vanjskim izlučivanjem. Unutarnjim izlučivanjem hormoni inzulin i glukagon otpuštaju se u krvotok, dok se vanjskim izlučivanjem stvaraju probavni enzimi amilaza i lipaza.

Slezena (lat. lien) je najveći limfoidni organ u tijelu i nalazi se duboko u lijevom gornjem kvadrantu trbušne šupljine. Tamno ljubičaste je boje i glatke površine. Glavne uloge slezene su stvaranje limfocita i uklanjanje starih krvnih stanica iz krvotoka (4).



Slika 1. Položaj trbušnih organa

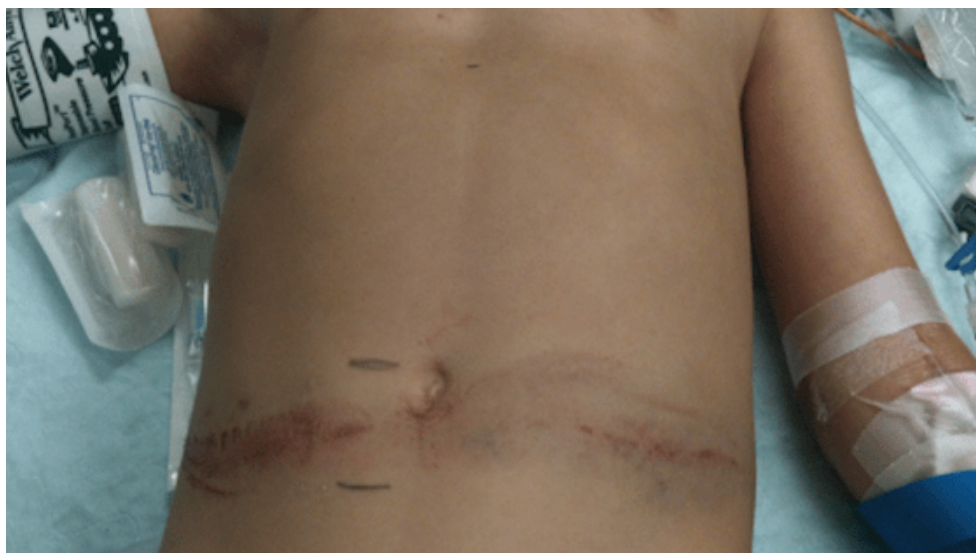<https://hr.puntomariner.com/the-structure-and-location-of/>

3. Tupe ozljede

Tupe abdominalne ozljede su najčešće abdominalne ozljede. Najveći dio je povezan s automobilskim nesrećama i naletima automobila na pješake. Slezena i jetra su najčešće ozlijeđeni organi kod ovih vrsta ozljeda. Nakon toga slijede ozljede gušterače, tankog i debelog crijeva, mezenterija, mokraćnog mjehura, dijafragme i retroperitonealnih struktura kao što su bubrezi i abdominalna aorta. Iznenadan i izražen intraabdominalni pritisak uzrokovan vanjskom silom može dovesti do ruptуре šupljih organa. Čvrsti organi su posebno osjetljivi na laceracije uzrokovane kompresijom uz kralježnicu. Frakturirana rebra ili kosti zdjelice mogu uzrokovati laceracije intraabdominalnog tkiva.

Neki od podataka koji mogu pomoći kod inicijalnog pregleda su tip vozila i brzina, je li se vozilo prevrnulo, pacijentov položaj u vozilu, opseg štete na vozilu, deformitet volana, jesu li su korišteni pojasevi za sigurnosno vezanje i koja vrsta, te da li su se otvorili zračni jastuci.

Ako bolesnik ne osjeća abdominalnu napetost i bol, to ne isključuje postojanje značajne intraabdominalne ozljede. Znak sigurnosnog pojasa (eng. seat belt sign), hipotenzija, distenzija abdomena i napetost abdominalnih mišića mogu upućivati na postojanje ozljede. Pacijenti s tupom ozljedom zahtijevaju detaljnu evaluaciju kako bi se procijenilo je li potreban operacijski zahvat. Način liječenja se određuje na temelju fizikalnog pregleda, ultrazvuka, CT-a i lavaže. Prije snimanja rendgenskih snimki pacijent mora biti hemodinamski stabilan te se posebna pažnja mora obratiti tijekom prebacivanja i pozicioniranja zbog mogućnosti postojanja ozljede leđne moždine. Rendgenske snimke koje upućuju na intraabdominalnu ozljedu uključuju prijelom donjih rebara, dijafragmalnu herniju te slobodan zrak ispod dijafragme. CT je primarna metoda otkrivanja intraabdominalnih ozljeda. Potencijalne indikacije za hitnom laparotomijom su neobjašnjivi znakovi gubitka krvi ili hipotenzije kod pacijenata koji ne mogu biti stabilizirani a sumnja se na intraabdominalnu ozljedu, jasni i postojani znakovi peritonealne iritacije, radiološki dokaz pneumoperitoneuma konzistentan s rupturom nekog organa te dokaz o rupturi dijafragme s hernijacijom trbušnih organa u toraks (5).



Slika 2. Znak sigurnosnog pojasa (eng. seat belt sign)

<https://dontforgetthebubbles.com/seat-belt-injuries/>

4. Ubodne rane

Većina istraživanja pokazuje da su tupe abdominalne ozljede češće od ubodnih, dok su ubodne abdominalne rane učestalije od prostrijelnih rana. Kod ubodnih ozljeda abdominalnih organa najčešće se radi o ozljedama šupljih organa, odnosno želudca, dvanaesnika i crijeva. Prema učestalosti slijede velike krvne žile, dijafragma, mezenterij, slezena, jetra, bubrezi, mokraćni mjehur i nadbubrežne žlijezde. Koji će organ imati najveći rizik od ozljede ovisi o lokalizaciji i mehanizmu ozljede. Bilo koji instrument koji može probosti trbušnu stijenku može uzrokovati ubodnu ranu. Najčešće su to uski, oštri alati poput noževa no spektar predmeta je veoma širok. Određeni predmet može ozlijediti bilo koje tkivo koje može prijeći, uključujući kožu, fasciju, čvrste i šuplje organe, krvne žile, živce, mišiće i kost. Kod najvećeg dijela rana radi se o području lijevog gornjeg kvadranta abdomena a zatim slijede lijevi donji, desni gornji i desni donji kvadrant. Stražnje i bočne ubodne rane predstavljaju velik rizik od ozljede retroperitonealnih struktura, uključujući debelo crijevo, bubrege, aortu i donju šuplju venu. Kod procjene potencijalne ozljede nastale od uboda poželjno je znati koji je predmet korišten, koja je duljina i širina predmeta, poziciju osobe u vrijeme uboda, u kojem smjeru je predmet putovao te da li je izgubljeno mnogo krvi.

Pacijentima koji su hemodinamski nestabilni, imaju znakove peritonitisa i/ili veliku otvorenu ranu potrebna je hitna laparotomija.

Stanje pacijenata koji nemaju indikacija za laparotomijom je potrebno procijeniti pomoću lokalne eksploracije rane, rendgenskih snimki, CT-a, detaljnog fizikalnog pregleda, dijagnostičke peritonealne lavaže, ultrazvuka i/ili laparoskopskom eksploracijom. Lokalna eksploracija rane se provodi kod pacijenata koji nemaju simptoma te je važno utvrditi da li je došlo do ozljede peritoneuma. Sam postupak mora se provesti koristeći sterilne tehnike, dobro osvjetljenje te je potrebno vizualizirati sve do dna rane. Prilikom izvođenja eksploracije je potrebno omogućiti primjerenu sedaciju i anesteziju. Za pacijente starije od 65 godina, osobe koje su na antikoagulantnoj terapiji, koje imaju značajne komorbiditete ili imaju druge značajne ozljede preporuča se opservacija od najmanje 24 sata. Kriteriji za otpust nakon kratke opservacije u trajanju od 12 sati su mentalna sposobnost za samostalno donošenje medicinskih odluka, fizikalni pregled bez značajnih promjena, stabilni vitalni znakovi, spontano mokrenje, toleriranje tekućine na usta, sposobnost za samostalno kretanje, sigurno okruženje nakon otpusta i da pacijent nije na antikoagulantnoj terapiji (6).

5. Prostrijelne rane

Prostrijelne rane najčešće uzrokuju ozljede tankog crijeva, debelog crijeva i jetre. Iako su prostrijelne rane rjeđe od ubodnih imaju veći postotak smrtnosti zbog velike količine energije koja se prenosi na tkivo. Ozljeda može nastati od raznih projektila kao što su metci ispaljeni iz pištolja, pušaka, snajpera i ostalog vatrenog oružja. Kod određivanja težine ozljede najvažniji faktori su brzina projektila, kalibar i svrha vatrenog oružja i udaljenost od osobe. Uz standardne informacije koje su korisne kod svih ozljeda, dodatne informacije mogu biti izrazito korisne kada se radi o prostrijelnoj rani. Ovdje ubrajamo vitalne znakove prije dolaska u bolnicu, broj pucnjeva koji su se čuli, količinu izgubljene krvi na mjestu gdje je ozljeda nastala te pozicija pacijenta u trenutku u kojem je nastala ozljeda. Prilikom pregleda s pacijenta mora biti skinuta sva odjeća jer se ozljede mogu previdjeti ako su prekrivene odjećom.

Indikacije za hitnom laparotomijom su znakovi peritonitisa, hipotenzija ili hemodinamska nestabilnost i evisceracija abdominalnog sadržaja. Hemodinamski stabilni pacijenti mogu biti kandidati za konzervativni način liječenja a odluka se donosi na temelju nalaza CT-a.

Konzervativni pristup može se provesti kod pacijenata koji su cijelo vrijeme hemodinamski stabilni, nemaju velike vaskularne ozljede, stalna procjena pacijenta se može izvesti i nastaviti minimalno 24 sata te postoji mogućnost brzog transporta u operacijsku salu u slučaju pogoršanja stanja. Svaki stabilan pacijent s prostrijelnom ranom treba biti opserviran najmanje 24 sata (7).

6. Ozljede slezene

U prošlosti je splenektomija preko 100 godina činila osnovu liječenja ozljeda slezene. Danas se više od 80% tupih ozljeda slezene liječi konzervativno (8). Ozljede slezene najčešće nastaju uslijed tupe traume uzrokovane prometnim nesrećama, bilo da se radi o vozaču, putniku ili pješaku. Također, tupe ozljede slezene mogu nastati kao rezultat pada, sportske ozljede ili fizičkog napada. Penetrantne ozljede se javljaju kao rezultat fizičkog napada ali su mnogo rjeđe od tupih ozljeda. Fizički napad nožem će rjeđe rezultirati penetrantnom ozljedom za razliku od prostrijelnih rana zbog samog položaja slezene. Jatrogene traumatske ozljede mogu nastati kao rezultat manipulacije unutarnjim organima prilikom operacije npr. kod mobilizacije lijenalne fleksure debelog crijeva. Ozljede u području lijevog gornjeg kvadranta, lijeve strane rebra ili lijevog boka povećavaju sumnju u postojanje ozljede slezene ali istovremeno njihov izostanak ne isključuje postojanje iste. Penetrantni objekti mogu uzrokovati ozljedu čak i kad ulazna rana nije u blizini slezene.

Fizikalni pregled uključuje procjenu veličine, teksture te mekoće same slezene. Normalna slezena se ne može palpirati jer se nalazi ispod prsnog koša. Iznimno se zdrava slezena može palpirati kod djece, adolescenata i mršavih ljudi. Slezena postaje palpabilna u slučaju povećanja ili promjene u teksturi organa (9). Dijagnosticira se pomoću FAST ultrazvuka i CT-om. CT koji ukazuje na ozljedu slezene također može uključivati hemoperitoneum, hipodenzitet te ekstravazaciju. Lokalizirana nakupina tekućine oko slezene ukazuje na vjerojatnost postojanja hematoperitoneuma. Regije hipodenziteta predstavljaju područja dizrupcije parenhima, intraparenhimskog ili supkapsularnog hematoma. Aktivna ekstravazacija kontrasta koja se na CT-u očituje kao područje veće gustoće, upućuje na aktivno krvarenje i potrebu za hitnom intervencijom. Kod težih ozljeda mnogo pacijenata ima izmijenjeno stanje svijesti ili su intubirani i sedirani te nije moguće saznati koje simptome imaju te njihovu povijest bolesti. Podatke koji su potrebni najbolje je zatražiti od strane liječnika obiteljske medicine te od članova obitelji. Postojanje komorbiditeta, bolesti povezanih sa zgrušavanjem krvi te upotreba antikoagulantnih lijekova uvelike utječe na daljnje postupke (10).

Kao dobar pokazatelj težine i tipa ozljede možemo iskoristiti klasifikaciju ozljeda slezene predložene od strane Američkog društva za traumatološku kirurgiju (AAST). Njihova klasifikacija dijeli ozljede slezene na stupnjeve od jedan do pet.

1. stupanj je supkapsularni hematoma koji prekriva manje od 10% površine te laceracija kapsule slezene koja ide do 1 centimetar u dubinu parenhima.

2. stupanj čini supkapsularni hematom koji čini 10-50% površine, intraparenhimski hematom promjera do 5 centimetara ili laceracija 1-3 centimetara u dubinu parenhima bez oštećenja vezivnih pregrada.
3. stupanj podrazumijeva supkapsularni hematom koji prekriva više od 50% površine, rupturirani supkapsularni ili intraparenhimski hematom te intraparenhimski hematom promjera 5 centimetara ili više. Ovdje također spada laceracija više od 3 centimetara u dubinu parenhima uključujući vezivne pregrade.
4. stupanj čini laceracija koja uključuje krvne žile te uzrokuje devaskularizaciju više od 25% slezene.
5. stupanj je potpuno smrskana slezena ili ozljeda koja u potpunosti devaskularizira slezenu (11).

AAST Splenic Injury Scale		
Grade*	Injury type	Description of injury
I	Hematoma	Subcapsular <10% of surface area
	Laceration	Capsular tear <1 cm parenchymal depth
II	Hematoma	Subcapsular 10%-50% of surface area Intraparenchymal <5 cm in diameter
	Laceration	Capsular tear 1-3 cm parenchymal depth, not involving trabecular vessels
III	Hematoma	Subcapsular >50% of surface area or expanding
		Ruptured subcapsular or parenchymal hematoma
		Intraparenchymal hematoma ≥5 cm or expanding
	Laceration	>3 cm parenchymal depth or involving trabecular vessels
IV	Laceration	Laceration involving segmental or hilar vessels, producing major devascularization (>25% of spleen)
V	Laceration	Shattered spleen
	Vascular	Hilar vascular injury that devascularizes spleen

*Advance one grade for multiple injuries up to grade III

Slika 3. AAST klasifikacija ozljede slezene

https://www.researchgate.net/figure/AAST-classification-of-pancreatic-trauma_tbl1_236248894

Kod ozljede slezene bol se javlja u gornjem lijevom kvadrantu abdomena. Ako se radi o rupturi bol se širi iz lijevog gornjeg kvadranta u lijevo rame te se pojačava se pri udisaju (12). To se naziva Kehrov znak a javlja se jer je lijeva strana ošita izložena podražaju krvi. U slučaju da je prisutna veća količina krvi u abdomenu s lijeve strane čuje se muklina, dok se s desne strane mijenja kako pacijent mijenja položaj. Drugi znak je Saegesserova bolna točka. Na lijevoj strani vrata lagano palpiramo područje između m. sternocleidomastoideusa i m. skalenusa. Ako je palpacija bolna možemo posumnjati na rupturu slezene. Zbog obilnog krvarenja javljaju se znakovi šoka. Kod same dijagnostike najvažnija je anamneza, klinička slika, ultrazvuk ili CT abdomena (13).

Ovisno o hemodinamskom statusu pacijenta, razini ozljede slezene, prisutnosti drugih ozljeda te postojanja komorbiditeta potrebna je opservacija, angiografska embolizacija ili operacijski zahvat. Hemodinamski nestabilan pacijent s pozitivnim FAST ultrazvukom zahtjeva hitnu eksploraciju abdomena kako bi se utvrdio točan izvor intraperitonealnog krvarenja. Hemodinamski stabilnom pacijentu čija je razina tupe ili penetrantne ozljede slezene od prvog do trećeg stupnja bez prisutnosti drugih intraabdominalnih ozljeda dovoljna je opservacija. Isto vrijedi za pacijente koji ispunjavaju uvjete za opservaciju ali koji zahtjevaju intervencije vezane za neabdominalne ozljede. Operacijski zahvat je indiciran kod pacijenata kod kojih nije moguća adekvatna opservacija, pacijenata koji ne toleriraju epizode hipotenzije te onih kod kojih konzervativni pristup nije bio uspješan.

Konzervativni pristup se koristi u 50 do 70% slučajeva od čega se velika većina tih slučajeva odnosi na pacijente s lakim ozljedama slezene. Prednost konzervativnog pristupa je izbjegavanje kirurških i anestezioloških rizika i komplikacija koje se povezuju s laparotomijom te sprječavanje nastanka poslijeoperacijskih infekcija. S druge strane, neoperacijski (konzervativni) pristup nije primjeren za pacijente koji su hemodinamski nestabilni, pacijente s generaliziranim peritonitisom te za pacijente s drugim intraabdominalnim ozljedama koje zahtjevaju kiruršku eksploraciju. Portalna hipertenzija spada pod relativnu kontraindikaciju jer povećani venski pritisak može spriječiti formiranje ugruška te kontrolu nad krvarenjem nakon provedene embolizacije. U ostale relativne kontraindikacije spadaju teže ozljede slezene, aktivna kontrastna ekstravazacija, hematoperitoneum velikog volumena, traumatske ozljede mozga te izmijenjen neurološki status koji isključuje adekvatan abdominalni pregled. Pacijentu sa ozljedom slezene se u prvih 24 sata razina hemoglobina u krvi kontrolira svakih par sati u dogovoru s liječnikom, najčešće svakih 4-6 sati. Pacijent ne smije konzumirati ništa na usta sve dok se ne utvrdi da je razina hemoglobina stabilna te da se isključi potreba za operacijskim zahvatom. Samo trajanje

opservacije je individualno te se određuje ovisno o stupnju ozljede slezene, postojanju i težini drugih ozljeda te kliničkom stanju pacijenta. Za teže ozljede vrijeme opservacije je duže u usporedbi s lakšim ozljedama. Embolizaciju slezene su prvi puta izveli kao postupak kod ozljede slezene 1981. godine. Kako bi se postupak uspješno izveo potrebna je specijalna oprema za prikaz slika tijekom cijelog postupka (RTG dijaskopija) te educirani i iskusni intervencijski radiolozi. Uspješnost postupka ovisi o samoj ustanovi, tehnikama embolizacije, dostupnosti arterije, vještinama radiologa te vrsti materijala koji se koristi za samu embolizaciju. Postupak se izvodi perkutano putem femoralne ili brahijalne arterije. Konzervativni pristup ima svoje prednosti i nedostatke. Prednost je što se isključuje svaka mogućnost operacijskih rizika, nastanka intraoperacijskih i poslijeoperacijskih komplikacija, te se sačuva tkivo slezene i njegova funkcija. U nedostatke ubrajamo rizik od postojanja ozljede drugih organa koja nije otkrivena, odgođeno krvarenje (krvarenje u dva vremena), bolesti koje se prenose transfuzijom te rizici vezani uz embolizaciju ako je provedena. Neuspješnost neoperacijskog pristupa definira se kao potreba za operacijskim zahvatom. U većini tih slučajeva je prisutno aktivno krvarenje. Nakon otpusta iz bolnice pacijentima su prva 3 mjeseca strogo zabranjene fizičke i sportske aktivnosti (10).

Operacijsko liječenje se izvodi u 20-40% pacijenata s ozljedom slezene (13). Odluka o operacijskom zahvatu i se postavlja na temelju mehanizma nastanka i težini ozljede, kliničkom statusu pacijenta te postojanju ostalih ozljeda (14). U slučaju operacijskog zahvata preporuča se imati spremne 4 doze deplazmiranih eritrocita za slučaj da pacijent postane hemodinamski nestabilan. Također, kao profilaksa se daju propisani antibiotici kako bi se smanjio rizik od nastanka infekcije. Zahvat se može izvesti kao laparotomija ili laparoscopska ekspanzija. Odluka o uklanjanju ili prezervaciji slezene, odstranjenju dijela slezene ili cijelog organa donosi se na temelju stupnja ozljede, postojanju drugih ozljeda te iskustvu kirurga. Splenektomija je neophodna ako krvarenje iz slezene uzrokuje hemodinamsku nestabilnost pacijenta ili ako se ne može zaustaviti krvarenje za vrijeme operacije kod pokušaja prezervacije (sačuvanja) slezene (15).

7. Ozljede jetre

Jetra je često ozlijeđen abdominalni organ te se u većini slučajeva radi o manjim ozljedama koje s vremenom spontano cijele. U većini slučajeva se liječi konzervativno, dok se u manjem broju slučajeva liječi operacijskim zahvatom. Prethodne traume u području desnog gornjeg kvadranta, frakture desne strane rebara te ozljede lokalizirane na području desnog boka povećavaju sumnju u postojanje ozljede jetre. Osoba se može žaliti na bol u gornjem desnom kvadrantu, bol s desne strane prsnog koša ili bol desnog ramena zbog iritacije dijafragme. Znakovi koji mogu upućivati na ozljedu jetre su abdominalna napetost ili napetost gornjeg desnog kvadranta, kontuzija abdominalnog zida ili hematoma, napetost donjeg dijela desne strane prsnog koša, kontuzija ili nestabilnost zbog frakture rebara. Posebna važnost se pridodaje ozljedama koje penetriraju desnu stranu prsnog koša, abdomen, bok ili leđa imajući na umu da se značajna ozljeda jetre može pojaviti bez da je rana u njenoj blizini. Ostale ozljede su prisutne u približno 80% pacijenata s ozljedom jetre. Najčešće pridružene ozljede su ozljede prsnog koša. Ostale ozljede koje povezujemo s tupom traumom uključuju frakture donjih rebara, frakturu zdjelice i ozljede leđne moždine. Ne postoje specifični laboratorijski nalazi koji ukazuju na ozljedu jetre. Sumnja na postojanje ozljede jetre kod hemodinamski stabilnog pacijenta postavlja se na temelju mehanizma nastanka ozljede, fizikalnog pregleda i laboratorijskih nalaza. Dijagnoza se potvrđuje nalazom UZV-a ili CT-a.

Američko društvo za traumatološku kirurgiju (AAST) oformilo je klasifikaciju ozljede jetre. Ozljede jetre se dijele na 5 stupnjeva.

1. stupanj je supkapsularni hematoma koji prekriva manje od 10% površine te parenhimska laceracija manja od 1 centimetra u dubinu.
2. stupanj podrazumijeva supkapsularni hematoma koji prekriva 10 do 50% površine, intraparenhimski hematoma do 10 centimetara promjera. Također, u ovaj stupanj spada parenhimska laceracija 1 do 3 centimetara u dubinu te 10 ili manje centimetara u duljinu.
3. stupanj čini supkapsularni hematoma koji prekriva više od 50% površine, rupturirani parenhimski ili supkapsularni hematoma, intraparenhimski hematoma veći od 10 centimetara i laceracija veća od 3 centimetara u dubinu. Svaka ozljeda u prisutnosti vaskularne ozljede jetre ili aktivnog krvarenja unutar parenhima jetre također spada u treći stupanj.
4. stupanj podrazumijeva parenhimski poremećaj koji uključuje 25 do 75% jetrenog reznja te aktivno krvarenje koje se proteže iznad jetrenog parenhima u peritoneum.

5. stupanj čini parenhimski poremećaj više od 75% jetrenog reznja i ozljeda vena koja uključuje retrohepatičnu šuplju venu i središnje velike jetrene vene.

AAST Liver Injury Scale	
Grade 1	- hematoma: subcapsular, <10% surface area - laceration: capsular tear, <1 cm parenchymal depth
Grade 2	- hematoma: subcapsular, 10-50% surface area - hematoma: intraparenchymal <10 cm diameter - laceration: capsular tear 1-3 cm parenchymal depth, <10 cm length
Grade 3	- hematoma: subcapsular, >50% surface area of ruptured subcapsular or parenchymal hematoma - hematoma: intraparenchymal >10 cm - laceration: capsular tear >3 cm parenchymal depth - vascular injury with active bleeding contained within liver parenchyma
Grade 4	- laceration: parenchymal disruption involving 25-75% hepatic lobe or involves 1-3 Couinaud segments - vascular injury with active bleeding breaching the liver parenchyma into the peritoneum
Grade 5	- laceration: parenchymal disruption involving >75% of hepatic lobe - vascular: juxtahepatic venous injuries (retrohepatic vena cava / central major hepatic veins)

Slika 4. AAST klasifikacija ozljede jetre

<https://radiologyassistant.nl/abdomen/acute-abdomen/ct-in-trauma>

Hemodinamski nestabilni pacijenti s pozitivnim FAST testom zahtijevaju hitnu abdominalnu eksploraciju u svrhu otkrivanja izvora krvarenja (16). Krvarenje se može javiti i naknadno nekoliko dana nakon same ozljede. Uzrok može biti ruptura supkapsularnog hematoma, omentuma koji je blokirao prolaz krvi do trbušne šupljine ili ugruška koji je primarno slijepio mjesto krvarenja (2). Pacijenti s tupom ozljedom jetre koji su hemodinamski stabilni te koji nemaju drugih indikacija za abdominalnu eksploraciju mogu biti opservirani. Kod pacijenata s višim stupnjem ozljede veća je mogućnost za neuspješnom opservacijom ali je i dalje potrebno ponuditi konzervativni pristup ako je pacijent hemodinamski stabilan.

Konzervativni pristup kod ozljede jetre se sastoji od opservacije te suportivne njege. Uspješan konzervativni pristup zahtjeva prikladan odabir pacijenta, dostupnost resursa (kreveta u jedinici intenzivnog liječenja, transfuzije, trenutna dostupnost operacijske sale) te dostupnost osoblja. Kontraindikacije za konzervativni pristup liječenju su hemodinamska nestabilnost nakon inicijalne resuscitacije tekućine, postojanje drugih indikacija za operacijski zahvat, prostrijelna rana ako postoji sumnja na intraabdominalnu ekstrahepatičnu ozljedu ili nedostatak resursa za kvalitetnu i uspješnu opservaciju. Pacijenti koji zahtijevaju hospitalizaciju imaju visok rizik od nastanka duboke venske tromboze te se stoga kod tih pacijenata mora primijeniti tromboprofilaksa osim u slučajevima kada rizik od krvarenja nadmašuje rizik od tromboembolije. Embolizacija jetre može se provesti u svrhu poboljšanja stope konzervativnog liječenja. Uspješnost postupka ovisi o samoj ustanovi, tehnici embolizacije, dostupnosti arterija, vještinama intervencijskog radiologa te vrsti materijala. Postupak je najuspješniji kada se koristi preventivno kod hemodinamski stabilnih pacijenata. Također se može koristiti kod aktivnog krvarenja ili ponovnog krvarenja nakon operacijskog zahvata. Prednosti konzervativnog pristupa su izbjegavanje rizika povezanih uz anesteziju i sam operacijski zahvat. Nedostaci su mogućnost postojanja neprepoznate intraabdominalne ozljede, bolesti vezane uz transfuziju te rizici povezani uz embolizaciju.

Operacijski pristup ozljedi može biti izazovan zbog složene prirode same jetre, njene veličine, prokrvljenosti, dvojne opskrbe krvlju te venske drenaže kojoj se teško pristupa (15). Kod operacijskog pristupa cilj je zaustaviti krvarenje uz očuvanje parenhima jetre, dok se resekcija provodi kod težih ozljeda jetre. Ako se radi o površinskoj ozljedi ponekad je dovoljna kompresija, hemostatski agensi ili upotreba elektrokirurških tehnika. Resekcija jetre se provodi kod težih ozljeda radi zaustavljanja aktivnog krvarenja ili uklanjanja ishemičnog ili odumrlog tkiva. Po završetku operacijskog zahvata kirurg odlučuje da li će postaviti abdominalni dren. Češće se postavlja kod ozljeda višeg stupnja. Također, postavlja se kada postoji nesigurnost da li je krvarenje u potpunosti zaustavljeno (17).

8. Ozljede gušterače

Ozljede gušterače su veoma rijetke te su češće uzrokovane tupom nego penetrantnom ozljedom. Najveći broj ozljeda nastane u prometnim nesrećama kada gušterača uslijed udara bude komprimirana kralješkom s jedne strane te pojasom za vezanje ili volanom vozila s druge strane. Ozljeda može dovesti do masivnog krvarenja zbog blizine velikih krvnih žila kao što su aorta, šuplja vena, vena porta i mezenterična vena. Za sumnju na postojanje ozljede značajna nam je svaka anamneza koja uključuje bilo kakvu vrstu udara ili druge vrste ozljede u području središnjeg i gornjeg dijela abdomena. Značajnom broju pacijenata s drugim abdominalnim ozljedama će tijekom eksplorativne laparotomije biti otkrivena ozljeda gušterače. Kod fizikalnog pregleda torakalni i lumbalni dio kralježnice moraju se oprezno palpirati kako bi se procijenilo postoji li osjetljivost koja može upućivati na frakturu kralježnice. Kod gušterače je najčešće ozlijeđen dio između repa i tijela jer taj dio prelazi preko kralježnice. Povišene amilaze i lipaze se mogu povezati sa ozljedom gušterače ali se na temelju njih ne može postaviti dijagnoza (18). Ozljedu gušterače je teško otkriti u ranoj fazi (2). Dijagnoza se postavlja na temelju CT-a a u slučaju potrebe se provodi i magnetska rezonanca (MRCP). Pomoću CT-a može se otkriti laceracija ili hematom gušterače, aktivno krvarenje, povećanje gušterače ili prisutnost edema. Specifični nalazi na CT-u uključuju aktivno krvarenje te laceraciju gušterače više od 50% parenhimske širine. Ako postoji sumnja na postojanje tupe ozljede gušterače ali CT to ne potvrđuje, pacijent se mora monitorirati uz ponavljanje nalaza amilaza i lipaza svakih 6 do 12 sati. U slučaju pogoršanja simptoma ili laboratorijskih nalaza potrebno je ponoviti CT. ERCP je pretraga koja se koristi za lokaliziranje ozljede vodova gušterače. Invazivna je pretraga te se provodi samo kod osoba s opravdanom indikacijom dok se kod osoba s sumnjom na perforaciju duodenuma izbjegava. Alternativa ERCP-u je MRCP - slikovna dijagnostička metoda koja koristi magnetsku rezonancu za prikaz pankreatičnih vodova, ali i kontuzije samog parenhima.

Američko društvo za traumatološku kirurgiju (AAST) zaslužno je za sustav klasifikacije ozljeda gušterače.

1. stupanj čine manje kontuzije ili površne laceracije bez ozljede vodova.
2. stupanj su velike kontuzije ili laceracije bez ozljeda vodova ili gubitka tkiva.
3. stupanj čini distalna transekcija ili parenhimska ozljeda.
4. stupanj podrazumijeva proksimalnu transekciju ili parenhimsku ozljedu koja uključuje ampulu.
5. stupanj je masivna disrupcija glave gušterače.

Grading	Injury	Description
Grade I	Hematoma	Mild contusion without duct injury
	Laceration	Superficial laceration without duct injury
Grade II	Hematoma	Major contusion without duct injury
	Laceration	Major laceration without duct injury or tissue loss
Grade III	Laceration	Distal transection or parenchymal injury with duct injury
Grade IV	Laceration	Proximal transection or parenchymal injury involving the ampulla
Grade V	Laceration	Massive disruption of the pancreatic head

Slika 5. AAST klasifikacija ozljede gušterače

https://www.researchgate.net/figure/AAST-classification-of-pancreatic-trauma_tbl1_236248894

Kod ozljeda nižih stupnjeva se preporuča konzervativan pristup liječenju uz uvjet da je pacijent hemodinamski stabilan i da ne postoji drugih indikacija za laparotomiju (18). Najvažniji element odabira pacijenta s ozljedom gušterače za konzervativan način liječenja ne uključuje samo prepoznavanje ozljede već i kvalitetnu procjenu postojanja potencijalne ozljede te njene točne lokacije u glavnom gušteračinom vodu (8). Konzervativan pristup se ne preporuča kod osoba s penetrantnom vrstom ozljede. Također, isto vrijedi i za pacijente s nalazom ozljede duktusa na CT-u ili MRCP-u. Konzervativni pristup se sastoji od gastrointestinalne dekompresije i nutritivne potpore. Po potrebi se postavlja nazogastrična sonda. Kod većine pacijenata se prednost daje oralnoj prehrani naspram parenteralnoj.

Klinički simptomi i znakovi koji upućuju na ozljedu gušterače koja nije dijagnosticirana su abdominalna napetost i bol koja se pojačava, konstantno povraćanje ili netoleriranje oralne prehrane, neobjašnjena hipotenzija te povećanje broja leukocita, amilaza ili lipaza. Kod ozljede gušterače se polovica svih smrti javlja rano te je povezana s krvarenjem i hemoragijskim šokom dok se druga polovica javlja kasnije zbog komplikacija kao što su formacija fistule, sepsa i multiorgansko zatajenje (18).

9. Gastrointestinalne ozljede

U gastrointestinalne ozljede spadaju ozljede želuca, tankog crijeva, debelog crijeva i rektuma. Ozljede mogu nastati kao posljedica tupe ili penetrantne ozljede. Većina tupih gastrointestinalnih ozljeda se javlja uslijed prometnih nesreća s povećanim rizikom kod osoba vezanih sigurnosnim pojasom i kod osoba koje se voze na prednjem sjedalu. Do ozljede najčešće dolazi zbog kompresije gastrointestinalnih organa između kralježnice ili zdjelice s jedne strane te volana ili sigurnosnog pojasa za s druge strane.

Ruptura želuca je veoma rijetka zbog anatomske položaja samog organa. Rizik od perforacije može biti povećan kod osoba s distendiranim želudcem.

Ozljede tankog crijeva se povezuju s ozljedama koje uključuju putnike na prednjim sjedalima u automobilskim nesrećama, padove te nalete automobila na pješake. Težina ozljede tankog crijeva seže od manjih kontuzija pa sve do devaskularizacije dijelova crijeva. Devaskularizirane dijelove crijeva je potrebno inicijalno prepoznati jer neotkrivanje može dovesti do nekroze i perforacije crijeva nekoliko dana nakon nastanka ozljede. Ozljedu je teško prepoznati jer se razvija takozvani šuljajući peritonitis.

Ozljede debelog crijeva i rektuma nisu česte. Rektum može biti ozlijeđen u kombinaciji s frakturom zdjelice. Ozljede debelog crijeva može biti teško dijagnosticirati zbog retroperitonealnog položaja većeg dijela crijeva.

Kada govorimo o penetrantnim ozljedama, svako strano tijelo koje uđe u abdomen može ozlijediti crijevo. Ovisno o samoj građi osobe i snage koja je upotrijebljena čak i kratko strano tijelo koje probije abdominalni zid može uzrokovati gastrointestinalnu ozljedu. Rizik od ozljede pojedinih organa kod penetrantne ozljede ovisi o korištenom instrumentu, mjestu penetracije te putanji i brzini objekta. Prostrjelne rane češće rezultiraju s višestrukim ozljedama u usporedbi s ubodnim ranama.

Ne postoje klinički znakovi i simptomi koji su specifični za gastrointestinalne ozljede. Dijagnoza gastrointestinalnih ozljeda se postavlja na temelju abdominalne eksploracije no fizikalni pregled i nalaz CT-a mogu imati utjecaj na odluku postoji li potreba za eksploracijom. Neki od nalaza CT-a koji ukazuju na postojanje gastrointestinalne ozljede su pneumoperitoneum, zrak u mezenteriju, slobodna intraabdominalna tekućina u nedostatku ozljede solidnih organa, ekstravazirani intravenski kontrast, zadebljanje ili edem stijenke crijeva te hematoma mezenterija. Apsolutna indikacija za hitnu kiruršku intervenciju uključuje hemodinamsku nestabilnost, difuznu abdominalnu bol i/ili peritonitis prilikom pregleda te nalaze rendgenskih snimki koji upućuju na gastrointestinalnu perforaciju. Kada se za vrijeme

abdominalne eksploracije otkrije ili potvrdi postojanje gastrointestinalne ozljede ozlijeđeno crijevo može biti primarno popravljeno ili resecirano. Sam izbor ovisi o kliničkom statusu pacijenta, težini i mjestu ozljede te postojanju drugih ozljeda. Neke od poslijeoperacijskih komplikacija su peumonija, sepsa, infekcija kirurške rane te intraabdominalni apsces.

Kod hemodinamski stabilnih pacijenata s abdominalnom ozljedom bez peritonitisa ili dokaza o postojanju perforacije na rendgenskim snimkama liječenje se može provesti konzervativno. Opservacija pacijenata s ozljedom sastoji se od niza abdominalnih pregleda, ponavljanja laboratorijskih nalaza i snimki po potrebi. Pacijenti kod kojih se ne može provesti pouzdan fizikalni pregled nisu kandidati za opservaciju. Ovdje spadaju pacijenti s ozljedama mozga, leđne moždine, izmijenjenog stanja svijesti te pacijenti pod anestezijom. Klinički znakovi koji za vrijeme opservacije upućuju na prisutnost ozljede crijeva su progresivno pogoršanje abdominalne boli, hemodinamska nestabilnost ili intolerancija unosa hrane oralnim putem (19).

10. Ozljede dvanaesnika

Ozljedu dvanaesnika karakteriziraju jaki bolovi te bol u području pupka koja se javlja prilikom palpacije (13). Ozljede duodenuma se najčešće javljaju u kombinaciji s ozljedom gušterače (19). Sama odluka o načinu na koji će se liječiti ozljeda ovisi o vrsti i stupnju ozljede. Češće su penetrantne ozljede od tupih. Kod svake ozljede u gornjem dijelu abdomena možemo posumnjati na ozljedu dvanaesnika. Svako strano tijelo koje uđe u abdomen može ozlijediti dvanaesnik. Neki od uzroka nastanka ozljede dvanaesnika su prometne nesreće, bilo kakva vrsta udarca u abdomen, udar velikom brzinom i pad s visine. Abdominalna napetost i znakovi peritonitisa prilikom inicijalne procjene mogu upućivati na intraabdominalnu ozljedu, ali nisu specifične za ozljedu dvanaesnika. Od ostalih simptoma mogu se javiti bol u epigastriju, povraćanje i bol u leđima. Dijagnoza se postavlja na temelju nalaza CT-a. Nalazi CT-a koji su specifični za ozljedu dvanaesnika su zadebljanje stijenke dvanaesnika, periduodenalna tekućina, tekućina u prednjem desnom pararenalnom prostoru, te heterogena tekućina u neposrednoj blizini mjesta ozljede.

Prema AAST klasifikaciji, ozljede dvanaesnika dijele se na pet stupnjeva.

1. stupanj čini hematoma koji zahvaća samo jedan dio dvanaesnika ili djelomična laceracija bez perforacije.
2. stupanj je hematoma koji obuhvaća više od jednog dijela ili poremećaj veći od 50% opsega. Također, u ovaj stupanj spadaju veće laceracije bez ozljede duktusa ili gubitka tkiva.
3. stupanj čini laceracija s poremećajem od 50 do 75% opsega drugog dijela ili poremećaj od 50 do 100% opsega prvog, trećeg i četvrtog dijela.
4. stupanj čini laceracija s poremećajem većim od 75% opsega drugog dijela ili zahvaćajući ampulu ili distalni zajednički žučni kanal.
5. stupanj je masivna laceracija s poremećajem duodenopankreatičnog kompleksa ili devaskularizacija dvanaesnika.

Duodenum injury scale

Grade*	Type of injury	Description of injury	ICD-9	AIS-90
I	Hematoma	Involving single portion of duodenum	863.21	2
	Laceration	Partial thickness, no perforation	863.21	3
II	Hematoma	Involving more than one portion	863.21	2
	Laceration	Disruption <50% of circumference	863.31	4
III	Laceration	Disruption 50%-75% of circumference of D2	863.31	4
		Disruption 50%-100% of circumference of D1,D3,D4	863.31	4
IV	Laceration	Disruption >75% of circumference of D2	863.31	5
		Involving ampulla or distal common bile duct		5
V	Laceration	Massive disruption of duodenopancreatic complex	863.31	5
	Vascular	Devascularization of duodenum	863.31	5

*Advance one grade for multiple injuries up to grade III. D1-first position of duodenum; D2-second portion of duodenum; D3-third portion of duodenum; D4-fourth portion of duodenum

Slika 6. AAST klasifikacija ozljede duodenuma

<https://link.springer.com/article/10.1007/s40137-020-00251-9>

Konzervativni način liječenja ozljede dvanaesnika se može provesti kod hemodinamski stabilnih pacijenata s tupom ozljedom i duodenalnim hematomom prvog ili drugog stupnja uz uvjet da ne postoje druge indikacije za abdominalnom eksploracijom. Konzervativni pristup se sastoji od gastrointestinalne dekompresije i nutritivne potpore. Ozljede dvanaesnika se povezuju s velikim postotkom komplikacija. Neke od komplikacija su intraabdominalni apsces, duodenalna fistula i postraumatski pankreatitis (20).

11. Hemoragijski šok

Hemoragijski šok je stanje opasno po život uzrokovano naglim, iznenadnim i masivnim gubitkom krvi. Uzrok nastanka hemoragijskog šoka može biti trauma, gastrointestinalna krvarenja, vaskularni poremećaji te neka hitna stanja u ginekologiji.

Ovisno o količini izgubljenog volumena krvi razlikujemo četiri stadija šoka.

1. Prvi stadij obuhvaća gubitak do 15% cirkulirajućeg volumena što je oko 750 ml krvi. U ovom stadiju nema prisutnih specifičnih znakova i simptoma. Osoba može biti tjeskobna ili uznemirena zbog prisutnog krvarenja.
2. Drugi stadij obuhvaća gubitak 15-30% cirkulirajućeg volumena što je do 1500 ml krvi. Simptomi uključuju tahipneju, tahikardiju, hladnu i vlažnu kožu, smanjenu diurezu (20-30 ml/h) i oslabljeno kapilarno punjenje. Uz tjeskobu, pacijent može biti i agresivan, dezorjentiran, agitiran.
3. Treći stadij podrazumijeva gubitak volumena krvi 30-40% cirkulirajućeg volumena što je oko 2000 ml. Prisutna je tahipneja, nizak dijastolički i sistolički tlak, filiforman puls, tahikardija, oligurija te promjena stanja svijesti. U ovom stadiju je potrebna nadoknada izgubljenog volumena krvi transfuzijom.
4. Četvrti stadij obilježava gubitak od 2000-3500 ml krvi što je više od 40% cirkulirajućeg volumena. Prisutni su svi znakovi šoka: tahikardija, oligurija ili anurija, nemjerljiv dijastolički tlak, hladna i orošena koža te promjena stanja svijesti. Moguć je i gubitak svijesti. Potrebna je hitna transfuzija kako bi se spriječio smrtni ishod.

Hemoragijski šok se dijagnosticira na temelju anamneze, kliničke slike, fizikalnog pregleda, laboratorijskih nalaza te dodatnih dijagnostičkih postupaka. Što se tiče intraabdominalnog krvarenja, prepoznaje se po napetom trbuhu te jačanju boli pri palpaciji. Terapija kod hemoragijskog šoka se temelji na zaustavljanju krvarenja, nadoknadi izgubljenog volumena krvi te primjeni transfuzije (21).

12. Zbrinjavanje pacijenta s masivnim krvarenjem

Kod pacijenata s masivnim krvarenjem postoje pravila i redoslijed prema kojima se postupa kako bi se omogućio što bolji ishod. Prvo procjenjujemo o kakvoj se vrsti ozljede radi, da li znamo od kuda krvari te koliko je krvi izgubio. Nakon toga je potrebno zaustaviti krvarenje i ispraviti fiziološke poremećaje. Zaustavljanje krvarenja se postiže dobivanjem kontrole nad krvarenjem i primjenom hemostatskih lijekova. Ovisno o prvotnoj procjeni rane i brzini kojom osoba gubi krv krvarenje ćemo pokušati zaustaviti direktnim pritiskom, Eschmarhovom povescim, imobilizacijom prijeloma, zdjeličnim povezom ili hitnim kirurškim zahvatom. Ispravljanje fizioloških poremećaja ćemo postići volumnom nadoknadom i nadoknadom kalcija te sprječavanjem hipotermije. Volumna nadoknada se postiže kristaloidnim otopinama i krvnim pripravcima. Kod pacijenata s akutnim ili teškim krvarenjem kod kojih se ne može postići kontrola nad krvarenjem potrebno je aktivirati protokol masivne transfuzije. Klasična definicija masivne transfuzije je nadoknada cijelog volumena krvi ili 10 doza koncentrata eritrocita tijekom 24 sata. Protokol masivne transfuzije aktivira liječnik, specijalist kirurg ili anesteziolog. Cilj samog protokola je u što kraćem roku osigurati potrebne krvne pripravke i time spriječiti daljnje komplikacije (21).

Što se tiče same transfuzije, liječnik određuje količinu krvi ili krvnih pripravaka. Sama priprema krvnog pripravka za primjenu uključuje usporedbu podataka sa krvnog pripravka s podacima o pacijentu, provjeru da li je vrećica s krvi bez oštećenja, ostavljanje krvi na sobnoj temperaturi pola sata prije primjene (ako transfuzija nije hitna) i korištenje sistema za transfuziju. Primjenu transfuzije izvodi medicinska sestra uz obaveznu prisutnost liječnika. Ako nije drugačije određeno, trajanje primjene transfuzije od 500 ml iznosi 1-2 sata, brzinom 80-100 kapi u minuti. Medicinska sestra i liječnik moraju tijekom prvih 10 minuta primjene transfuzije biti stalno prisutni, dok nakon toga mogu povremeno obilaziti pacijenta. Važno je da se pacijentu objasne moguće komplikacije i važnost da odmah obavijesti medicinsko osoblje ako osjeća pojavu istih. Razlikuju se rane i kasne komplikacije. U rane spadaju hemolitička, pseudohemolitička, alergijsko-anafilaktička, pirogena, febrilna reakcija, zračna embolija i preopterećenje kardiovaskularnog sustava. Simptomi i znakovi hemolitičke reakcije uključuju nemir, bol u križima i kostima, tresavicu, dispneju, crvenilo lica, glavobolju, mučninu i povraćanje, znojenje, pad krvnog tlaka, ubrzan i slabo punjen puls te šok. Simptomi febrilne reakcije su porast temperature za više od 1°C, glavobolja, zimica, tresavica, bol u leđima, klonulost, dispneja, cijanoza i hipotenzija. Kod svake pojave komplikacija je potrebno odmah prekinuti transfuziju, obavijestiti liječnika, uzeti uzorak krvi

od pacijenta, primijeniti ordiniranu terapiju te mjeriti vitalne funkcije i diurezu. Preopterećenje kardiovaskularnog sustava se može javiti nakon brzog davanja krvi, nakon što je pacijent primio veliku količinu krvi i krvnih pripravaka, kod srčanih bolesnika te kod nekih starijih osoba. Prepoznaje se po ortopneji, padu tlaka, ubrzanom puls u i/ili aritmiji, cijanozi, nabrekli venama na vratu i iskašljavanju pjenušavog sadržaja. Pojava preopterećenja kardiovaskularnog sustava može se spriječiti davanjem manjih količina krvi i krvnih pripravaka te smještanjem pacijenta u polusjedeći položaj tijekom same primjene transfuzije. Zračna embolija je veoma rijetka posttransfuzijska komplikacija. Do nje dolazi kada zrak začepi plućnu arteriju. Može se pojaviti ako nije ispušten zrak iz sustava za transfuziju, kod zamjene sustava ili ako je zrak ušao na spoju između dijelova sustava. Simptomi su bol u prsima, kašalj, hemoptiza, dispneja, pad tlaka i tahikardija. U kasne posttransfuzijske komplikacije spadaju hepatitis B, hepatitis C, sifilis i AIDS a prenose se zbog zaražene krvi davatelja. Danas ih gotovo ni nema zbog strogih kontrola davatelja. Nakon svake primjene transfuzije, vrećica u kojem se nalazio krvni pripravak se ne baca već se vraća na odjel ili zavod za transfuziju (22).

13. Prijeoperacijska priprema pacijenta

Svrha same prijeoperacijske pripreme pacijenta je omogućiti pacijentu da bude što spremniji na sam zahvat. Razlikuje se psihička i fizička priprema pacijenta. Psihička priprema pacijenta je jednako važna kao i fizička. Važno je da pacijent razumije zašto je sam zahvat potreban te način na koji će mu poboljšati kvalitetu života. Sama priprema kreće od kirurga koji prvi obavještava pacijenta o indikaciji za izvođenje operacijskog zahvata. Kirurg će pacijentu i njegovoj obitelji objasniti zašto postoji potreba za zahvatom, koji su načini izvođenja, postoje li alternativne metode, koliko će trajati sama hospitalizacija te navesti potencijalne rizike i komplikacije. Razgovor se uvijek mora provoditi sukladno pacijentovoj dobi te razini obrazovanja. Sljedeća osoba s kojom se susreće je medicinska sestra, ujedno osoba s kojom će provesti najveći dio vremena. Važno je da medicinska sestra uspostavi odnos povjerenja s pacijentom. To će postići na način da će ga uključivati u planiranje i provedbu zdravstvene njege, objašnjavati mu svrhu i potrebu postupaka koje provodi te mu dozvoliti da postavlja pitanja. Kvalitetna psihička priprema pomaže pacijentu da bolje podnese sam zahvat.

Fizička priprema je neophodna prije svakog operacijskog zahvata te pod njom podrazumijevamo pretrage, prehranu, edukaciju i pripremu probavnog sustava. Pretrage se provode kod svakog pacijenta. Zadaća medicinske sestre je pripremiti pacijenta za provođenje tih pretraga, uzimanje uzoraka za laboratorijske pretrage i dostava uzetih uzoraka u laboratorij. Rutinske pretrage su one koje su jednake kod svakog pacijenta te pomoću njih procjenjujemo opće zdravstveno stanje. Specijalne pretrage se provode ovisno o samoj bolesti zbog koje se namjerava izvesti operacijski zahvat. Opće pretrage su jednake za sve pacijente i provode se neovisno o vrsti operacijskog zahvata. U njih ubrajamo rutinske laboratorijske pretrage, krvnu grupu i Rh faktor, rendgen srca i pluća, EKG i mišljenje kardiologa te specijalne pretrage. Ponekad, liječnik može zatražiti dodatne pretrage kojima se ispituju funkcije pojedinih organa. Nakon što je pacijent obavio pretrage kirurg će na temelju anamneze, fizikalnog pregleda i dobivenih nalaza procijeniti postoje li kontraindikacije za operacijski zahvat. Prehrana na odjelu ovisi o propisanoj dijeti, količini i sastavu hrane te da li je propisano uzdržavanje od hrane. Pri samom prijemu zadaća medicinske sestre je skupiti podatke o tome što pacijent voli ili ne voli jesti, kakve je prehrambene navike imao prije dolaska u bolnicu, postoje li alergije na neku vrstu hrane te da li može samostalno jesti. Ako je pacijentu zabranjeno jesti moramo mu pažljivo objasniti zašto je to potrebno. Posebnu pažnju trebamo obratiti na osobe koje ne mogu samostalno jesti tako da odvojimo dovoljno vremena kako bismo ih pomogli. Edukacija je važna mjera kako bismo spriječili

poslijeoperativne komplikacije i komplikacije dugotrajnog ležanja. Medicinska sestra mora na način edukacije i termine kojima će se služiti prilagoditi stupnju pacijentovog obrazovanja, motivaciji, intelektualnim sposobnostima. Pacijenta bismo trebali educirati o provođenju poslijeoperacijskih vježbi disanja, iskašljavanja te vježbi nogu i stopala. Vježbe dubokog disanja će omogućiti bolju ventilaciju pluća te spriječiti poslijeoperacijsku upalu pluća i atelektazu. Nakon operacijskog zahvata vježbe disanja je potrebno provoditi najmanje svaka 2 sata ako pacijent ne spava u to doba. Potrebno ih je provoditi sve dok pacijent nije pokretan i dok ne uspostavi normalnu dubinu i frekvenciju disanja. Vježbe iskašljavanja će pomoći pacijentu da izbací sekret iz dišnih puteva. Svrha vježbi nogu i stopala je poboljšanje cirkulacije krvi nakon operacije. Vježbe je potrebno ponavljati svaka 2 sata po pet puta. One predstavljaju zamjenu za kretanje, tako da ih je potrebno provoditi sve dok pacijent ne bude pokretan. Time ćemo smanjiti rizik od pojave duboke venske tromboze. Priprema probavnog sustava se sastoji od uzdržavanja uzimanja hrane na usta i postupka čišćenja crijeva. Za čišćenje se mogu upotrijebiti laksativi ili klizma. Kod većih zahvata priprema probavnog sustava može potrajati i po nekoliko dana.

Kako bi zahvat bio uspješan važan faktor nam predstavlja priprema pacijenta neposredno prije operacije. Dan prije će medicinska sestra još jednom provjeriti da li pacijent ima obavljene sve potrebne pretrage, razgovorati s pacijentom kako bi se riješile sve nedoumice i otklonio strah, izmjeriti vitalne funkcije, prehranu prilagoditi odredbi liječnika, upozoriti pacijenta da ne uzima tekućinu nakon ponoći te provesti pripremu probavnog sustava prema odredbi liječnika. Posebno je važno da pacijenta upozna s obrascem za pristanak na operacijski zahvat te da ga pacijent potpiše. Na sam dan operacije važno je izmjeriti vitalne funkcije pacijenta kako bi se uvjerali da su u granicama normale. Isto tako, ako je netko od liječnika tražio ponavljanje neke pretrage na dan operacije važno je da se to obavi na vrijeme i da je sve spremno u trenutku kada pacijent odlazi u operacijsku salu. Važno je provjeriti da li je pacijent natašte. Što se tiče same pripreme operacijskog polja uputiti ćemo pacijenta da se okupa u antiseptičnoj otopini, a ako ne može samostalno onda ćemo mu mi u tome pomoći. Obrijati ćemo operacijsko polje pri tome pazeći da ne oštetimo integritet kože. Otprilike se obrije 15-20 centimetara oko predviđenog reza. Ako se pacijent samostalno obrijao potrebno je provjeriti da li je to zadovoljavajuće napravljeno. Kod nepokretnih pacijenata je potrebno obaviti toaletu usne šupljine. Pacijent mora skinuti sav nakit, sat, protezu, naočale, leće, šminku. Uputimo ga da se otiđe pomokriti, zatim se skida i legne u krevet, dok mu se na glavu stavlja kirurška kapa. Ako se ne uspije pomokriti postavlja se urinarni kateter, što je slučaj i kada liječnik zatraži postavljanje radi lakšeg praćenja diureze. Radi sprječavanja pojave

duboke venske tromboze se stave elastične čarape ili zavoj. Neposredno pred odlazak u operacijsku salu pacijentu dajemo već unaprijed propisanu premedikaciju. Nakon toga se pacijent više ne smije ustajati iz kreveta. Pacijentu stavljamo narukvicu s osobnim podacima te pripremimo dokumentaciju koja odlazi s njime u operacijsku salu. Na poziv odvozimo pacijenta u operacijsku salu gdje ga zajedno sa dokumentacijom predajemo na za to predviđenom mjestu (22).

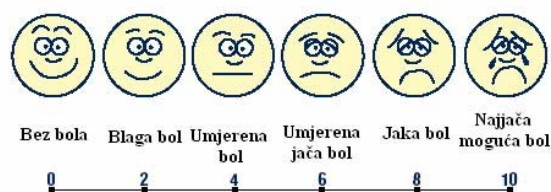
13.1. Priprema pacijenta za hitni operacijski zahvat

Kod hitnih stanja sama dijagnostika mora biti provedena u što kraćem roku ali na način da daje kvalitetan uvid u pacijentovo stanje. Sama priprema za hitni operacijski zahvat ovisi o pacijentovom stanju. Cilj je učini što treba, ali u što kraćem roku. Zadaće medicinske sestre su promatrati pacijenta te o svakoj promjeni stanja obavijestiti liječnika, izmjeriti i zabilježiti vitalne funkcije, postaviti venski put i izvaditi uzorke krvi potrebne za prijeoperacijske laboratorijske pretrage te za krvnu grupu i Rh faktor. Ako je potrebno naručiti ćemo krv za transfuziju. Prema odredbi liječnika postaviti ćemo nazogastričnu sondu i urinarni kateter (ako se radi o ženskoj osobi) te uzeti uzorak urina za pretrage. Pripremit ćemo operacijsko polje i primijeniti propisanu terapiju. Kod nestabilnih pacijenata važno je monitoriranje vitalnih funkcija. U dogovoru s kirurgom prevest ćemo pacijenta do operacijske sale u što kraćem roku. Brijanje operacijskog polja se odvija u operacijskoj sali neposredno prije samog zahvata. Važno je napomenuti kako kod pripreme za hitnu operaciju nema dovoljno vremena za pripremu probavnog sustava (22).

14. Poslijeoperacijska zdravstvena njega

Poslijeoperacijska zdravstvena njega kreće u trenu kada pacijent izađe iz operacijske sale. Cilj je pomoći pacijentu da se što lakše i brže oporavi te da što je prije moguće samostalno zadovoljava svoje potrebe. Pacijent nakon operacijskog zahvata odlazi na odjel tek nakon što anesteziolog ustanovi da su mu vitalni znakovi stabilni. U slučaju opsežnijih operacijskih zahvata pacijent se privremeno odvozi u Jedinicu intenzivnog liječenja (JIL). U početku je najvažnije pratiti pacijentovo zdravstveno stanje, vitalne funkcije, izgled rane, pojavu mogućih komplikacija, sekreciju na drenove, pojavu boli te o svakoj promjeni pacijentovog stanja obavijestiti liječnika. Najčešće poslijeoperacijske poteškoće su bol, mučnina i povraćanje, štucavica, žeđ, nadutost, opstipacija i problemi s mokrenjem. Zadaća medicinske sestre je na vrijeme prepoznati poteškoću te obavijestiti liječnika kako bi otklonili ili umanjili nastalu poteškoću. Također, važno je spriječiti pojavu komplikacija dugotrajnog ležanja u što spadaju dekubitusi, duboka venska tromboza i kontrakture. Komplikacije dugotrajnog ležaja ćemo spriječiti na način da potičemo što ranije ustajanje nakon operacijskog zahvata, nošenje elastičnih čarapa i primjenu antikoagulantne terapije.

Bol se javlja kod gotovo svih operiranih pacijenata. Moramo imati na umu da je bol subjektivan osjećaj te da uvijek postoji ako se osoba žali na nju. Važno je da odredimo mjesto, karakter i jačinu boli, kada nastaje te što pomaže u suzbijanju boli. Jačinu boli ćemo procijeniti tako da pacijentu ponudimo skalu za bol. Uspješnost naših intervencija ćemo evaluirati tako što ćemo pacijentu nakon nekog vremena ponovno ponuditi skalu za bol i usporediti s prvotnom procjenom. Ako je bol nestala ili je umanjena tada su naše intervencije bile uspješne.



Skala za određivanje jačine bola

Slika 7. Skala za određivanje jačine boli

<https://zdravlje.eu/2011/07/04/metode-ispitivanja-analgezije/>

Mučnina i povraćanje se javljaju kao posljedica djelovanja anestetika, uzimanja hrane i tekućine prije nego što se uspostavi peristaltika i zbog nakupljenog sadržaja u želudcu. Intervencije koje provodi medicinska sestra su ukloniti neugodne mirise, uputiti pacijenta da ne uzima ništa na usta dok mu je mučno, dati mu male količine tekućine na usta nakon što prođu mučnina i povraćanje, primijeniti ordiniranu terapiju. Ako pacijent povraća važno je da mu osiguramo potreban pribor i da budemo cijelo vrijeme uz njega. Procjenjujemo količinu i izgled povraćenog sadržaja te je veoma važno pratiti postoje li znakovi dehidracije ako povraćanje potraje dulje vrijeme.

Štucavica je grčevito stezanje ošita koje nije pod voljnom kontrolom a prati ga naglo zatvaranje epiglotisa. Štucavicu prepoznajemo po zvuku. Osim što je neugodna, može izazvati bol. Ako ne stane nakon nekog vremena tada ćemo primijeniti propisanu terapiju.

Zastoj u crijevima i meteorizam se javljaju zbog neaktivnosti crijeva, primarno kao posljedica anestetika. Pacijenti se žale na bol, nadutost, mučninu i povraćanje. Uloga medicinske sestre je poticati pacijenta da mijenja položaj u krevetu i da se što više kreće, upozoriti pacijenta da ne konzumira ništa na usta dok se ne uspostavi peristaltika. Ako prethodno navedeni postupci ne pomognu tada ćemo, prema odredbi liječnika, uvesti nazogastričnu sondu, rektalni kateter ili primijeniti klizmu.

Poteškoće s mokrenjem se mogu javiti iz različitih razloga. Najvažnije je pratiti unos i gubitke tekućine. Diureza je količina izmokrenog urina kroz 24 sata. Ako je diureza manja od 500 ml potrebno je obavijestiti liječnika, po potrebi uvesti urinarni kateter. Zadovoljavajuću diurezu ćemo najbolje postići ako potičemo pacijenta da konzumira što više tekućine dnevno (22).

15. Zaključak

S napretkom kirurgije napredovale su i dijagnostičke metode pomoću kojih se otkrivaju abdominalne ozljede. Što se prije otkrije postojanje ozljede to se prije može sanirati i spriječiti neželjene posljedice. Najpouzdanije pretrage za otkrivanje abdominalnih ozljeda su CT s kontrastom i ultrazvuk abdomena. Ukoliko se ozljeda primijeti dovoljno rano postoji veća mogućnost da se izbjegne operacijski zahvat. Također, cilj je spriječiti pojavu hemoragijskog šoka. To se postiže na način da se što prije zaustavi krvarenje. Uspješnost liječenja ovisi o težini same ozljede, trenutnom zdravstvenom stanju pacijenta i kvalitetnim odlukama medicinskog osoblja u algoritmu zbrinjavanja ozlijeđenih osoba.

16. Literatura

1. Raja A, Zane RD. Initial Management of trauma in adults Dostupno na adresi: <https://www.uptodate.com/contents/initial-management-of-trauma-in-adults#references> Datum pristupa: 25.9.2022.
2. I. Jurić i sur. Ozljeđe trbuha u djece. Paediatr Croat. 2013; 57 (Supl 1): 155-159
3. Ivančić-Košuta M., Keros P., Pećina M. Temelji anatomije čovjeka, Zagreb, Naprijed, 1999.
4. Mahadevan, V. Anatomy of the pancreas and spleen. Surgery 2019, 37, 297–301. Dostupno na: [https://www.surgeryjournal.co.uk/article/S0263-9319\(19\)30095-X/fulltext](https://www.surgeryjournal.co.uk/article/S0263-9319(19)30095-X/fulltext) Datum pristupa: 29.4.2023.
5. Diercks DB, Clarke SO. Initial evaluation and management of blunt abdominal trauma in adults Dostupno na adresi: <https://www.uptodate.com/contents/initial-evaluation-and-management-of-blunt-abdominal-trauma-in-adults#H26> Datum pristupa 25.9.2022.
6. Colwell C, Moore EE. Initial evaluation and management of abdominal stab wounds in adults Dostupno na adresi: https://www.uptodate.com/contents/initial-evaluation-and-management-of-abdominal-stab-wounds-in-adults?search=initial-evaluation-and-management-of-abdominal-gunshotwounds-in-adults&source=search_result&selectedTitle=2~150&usage_type=default&display_rank=2 Datum pristupa: 25.9.2022.
7. Colwell C, Moore EE. Initial evaluation and management of abdominal gunshot wounds in adults Dostupno na adresi: <https://www.uptodate.com/contents/initial-evaluation-and-management-of-abdominal-gunshot-wounds-in-adults/print> Datum pristupa: 25.9.2022.
8. Leppäniemi A. Nonoperative management of solid abdominal organ injuries: From past to present. Scand J Surg. 2019;108(2):95-100 Dostupno na adresi: <https://journals.sagepub.com/doi/10.1177/1457496919833220> Datum pristupa: 2.10.2022.
9. Bona R. Evaluation of splenomegaly and other splenic disorders in adults Dostupno na adresi: <https://www.uptodate.com/contents/splenomegaly-and-other-splenic-disorders-in-adults> Datum pristupa: 25.9.2022.
10. Maung, AA., Kaplan LJ. Management of splenic injury in the adult trauma patient Dostupno na adresi: <https://www.uptodate.com/contents/management-of-splenic-injury-in-the-adult-trauma-patient> Datum pristupa: 25.9.2022.

11. Malays J. Computed tomography of blunt spleen injury: A pictorial review. 2011 Jan-Mar; 18(1): 60–67. Dostupno na adresi: <https://www.ncbi.nlm.nih.gov/pmc/articles/PMC3216201/> Datum pristupa: 2.10.2022.
12. Anonymous. Ruptura slezene. MSD priručnik dijagnostike i terapije Dostupno na stranici: <http://msd-prirucnici.placebo.hr/msd-prirucnik/hematologija-i-onkologija/bolesti-slezene/ruptura-slezene> Datum pristupa: 24.11.2022.
13. Bačić I., Dunatov T., Karlo R. Kirurgija za studente zdravstvenih studija, Zadar, Sveučilište u Zadru, 2018.
14. Jessalynn A., Jason LA. Blunt abdominal trauma in sports. Current sports medicine reports: October 2018 - Volume 17 - Issue 10 - p 317-319 Dostupno na adresi: https://journals.lww.com/acsm-csmr/fulltext/2018/10000/blunt_abdominal_trauma_in_sports.2.aspx Datum pristupa: 2.10.2022.
15. Maung AA., Kaplan LJ. Surgical management of splenic injury in the adult trauma patient Dostupno na adresi: <https://www.uptodate.com/contents/surgical-management-of-splenic-injury-in-the-adult-trauma-patient> Datum pristupa: 25.9.2022.
16. Christmas AB., Jacobs DG. Management of hepatic trauma in adults Dostupno na adresi: <https://www.uptodate.com/contents/management-of-hepatic-trauma-in-adults> Datum pristupa: 25.9.2022.
17. Christmas AB., Jacobs DG. Surgical techniques for managing hepatic injury Dostupno na adresi: <https://www.uptodate.com/contents/surgical-techniques-for-managing-hepatic-injury> Datum pristupa: 25.9.2022.
18. Jurkovich GJ. Management of pancreatic trauma in adults Dostupno na adresi: <https://www.uptodate.com/contents/management-of-pancreatic-trauma-in-adults> Datum pristupa: 25.9.2022.
19. E. Benjamin. Traumatic gastrointestinal injury in the adult patient Dostupno na adresi: <https://www.uptodate.com/contents/traumatic-gastrointestinal-injury-in-the-adult-patient> Datum pristupa: 25.9.2022.
20. Jurkovich GJ. Management of duodenal trauma in adults Dostupno na adresi: <https://www.uptodate.com/contents/management-of-duodenal-trauma-in-adults> Datum pristupa: 25.9.2022.
21. Mihanović J., Nadinić M., Sulen N. i sur., Zbrinjavanje bolesnika s masivnim krvarenjem u Općoj bolnici Zadar. Med Jad 2020; 50(1):33-41. Dostupno na adresi: <https://hrcak.srce.hr/clanak/343777> Datum pristupa: 25.9.2022.

22. Prlić, N. Zdravstvena njega kirurških bolesnika-opća, Zagreb, Školska knjiga, 2014.