

Anatomija mokraćnog mjehura i specifičnosti kirurškog liječenja raka mokraćnog mjehura

Vrančić, Jakov

Undergraduate thesis / Završni rad

2021

Degree Grantor / Ustanova koja je dodijelila akademski / stručni stupanj: **University of Zadar / Sveučilište u Zadru**

Permanent link / Trajna poveznica: <https://um.nsk.hr/um:nbn:hr:162:499653>

Rights / Prava: [In copyright](#) / [Zaštićeno autorskim pravom.](#)

Download date / Datum preuzimanja: **2024-11-20**



Sveučilište u Zadru
Universitas Studiorum
Jadertina | 1396 | 2002 |

Repository / Repozitorij:

[University of Zadar Institutional Repository](#)



zir.nsk.hr



DIGITALNI AKADEMSKI ARHIVI I REPOZITORIJI

Sveučilište u Zadru

Odjel za zdravstvene studije
Preddiplomski sveučilišni studij Sestrinstvo

Jakov Vrančić

**Anatomija mokraćnog mjehura i specifičnosti
kirurškog liječenja raka mokraćnog mjehura**

Završni rad

Zadar, 2021.

Sveučilište u Zadru
Odjel za zdravstvene studije
Preddiplomski sveučilišni studij Sestrinstvo

**Anatomija mokraćnog mjehura i specifičnosti kirurškog liječenja
raka mokraćnog mjehura**

Završni rad

Student/ica:

Jakov Vrančić

Mentor/ica:

Doc.dr.sc. Tomislav Sorić

Zadar, 2021.



Izjava o akademskoj čestitosti

Ja, **Jakov Vrančić**, ovime izjavljujem da je moj **završni** rad pod naslovom **Anatomija mokraćnog mjehura i specifičnosti kirurškog liječenja raka mokraćnog mjehura** rezultat mogega vlastitog rada, da se temelji na mojim istraživanjima te da se oslanja na izvore i radove navedene u bilješkama i popisu literature. Ni jedan dio mogega rada nije napisan na nedopušten način, odnosno nije prepisan iz necitiranih radova i ne krši bilo čija autorska prava.

Izjavljujem da ni jedan dio ovoga rada nije iskorišten u kojem drugom radu pri bilo kojoj drugoj visokoškolskoj, znanstvenoj, obrazovnoj ili inoj ustanovi.

Sadržaj mogega rada u potpunosti odgovara sadržaju obranjenoga i nakon obrane uredenoga rada.

Zadar, 20. siječnja 2021.

Sadržaj

<u>1. ANATOMIJA MOKRAĆNOG MJEHURA</u>	1
<u>2. RAK MOKRAĆNOG MJEHURA</u>	9
2.1 EPIDEMIOLOGIJA.....	9
2.2 ČIMBENICI RIZIKA RAKA MOKRAĆNOG MJEHURA.....	11
2.3 PATOHISTOLOŠKA PODJELA RAKA MOKRAĆNOG MJEHURA.....	12
2.4 STADIJ RAKA MOKRAĆNOG MJEHURA	14
<u>3. DIJAGNOSTIKA</u>	18
<u>4. LIJEČENJE</u>	20
4.1 LIJEČENJE NE-MIŠIĆNO INVAZIVNOG RAKA MOKRAĆNOGA MJEHURA (TA, TIS, CIS)	20
4.2 LIJEČENJE MIŠIĆNO INVAZIVNOGA RAKA MOKRAĆNOG MJEHURA (T2,T3,T4)	21
4.3 LIJEČENJE METASTATSKOG RAKA MOKRAĆNOG MJEHURA (N+, M+).....	22
4.4 USPOREDBA LAPARASKOPSKE I OTVORENE RADIKALNE CISTEKTOMIJE	23
4.5 KOMPLIKACIJE RADIKALNE CISTEKTOMIJE.....	24
4.6 KVALITETA ŽIVOTA NAKON RADIKALNE CISTEKTOMIJE	25
<u>5. ULOGA MEDICINSKE SESTRE KOD BOLESNIKA NAKON KIRURŠKOG LIJEČENJA RAKA MOKRAĆNOGA MJEHURA</u>	26
<u>6. ZAKLJUČAK</u>	28
<u>7. LITERATURA</u>	29
<u>8. POPIS SLIKA</u>	32

Sažetak

Mokraćni mjehur je subperitonealni mišićni organ koji služi kao rezervoar za urin. Nalazi se u donjem dijelu zdjelice kada je prazan, te se proteže do suprapubične regije kad je pun. Rastezljiv je, te tipično može držati do 500 mL urina a podupiru ga mišići zdjelice dijafragme i ligamenti koji se vezuju za vrat mjehura. S prednje strane mokraćnog mjehura nalazi se simfiza pubične kosti uz koju je dijelom fiksiran pubovezikalnim ligamentom u žena, puboprostatičnim ligamentom u muškaraca. S gornje i stražnje strane prekriven je parijetalnim listom potrbušnice koji u žena prelazi na prednju stranu trupa maternice, a kod muškaraca na rektum. Kod muškaraca s donje strane mokraćnog mjehura nalazi se prostata uz koju se sa stražnje strane mjehura nalazi sjemeni mjehurić i sjemenovod. Mokraćni mjehur je s gornje strane spojen s mokraćovodima, a s donje mokraćnom cijevi. Sastoji se od 4 dijela: kupole ili vrha, tijela, baze i vrata.

Rak mokraćnog mjehura je četvrti najučestaliji karcinom kod muškaraca te osmi najučestaliji karcinom kod žena. Prosječna dob za dijagnosticiranje raka mokraćnog mjehura iznosi 65 godina, a rijetko se dijagnosticira prije 40. godine. Muškarce pogađa 2 do 3 puta češće nego žene. Rizikni faktori za nastanak raka mokraćnog mjehura su izlaganje nikotinskom dimu, policikličkim aromatskim hidrokarbonima, produktima benzina, te određenim kemoterapijskim agensima. Najčešći simptom raka mokraćnog mjehura je bezbolna makrohematurija,

Rak mokraćnog mjehura se lijeći operacijom (transuretralna resekcija, radikalna cistektomija), intraveziokalnom terapijom (BCG- imunoterapijom, kemoterapeutik), radioterapijom i kemoterapijom ovisno o stadiju bolesti. Kao i kod liječenja od svih drugih stanja i bolesti, i kod tumora mokraćnog mjehura pomoć i uloga medicinske sestre je od velike važnosti za uspješan oporavak pacijenta. Posebice je to slučaj kod oporavka od radikalne cistektomije gdje su šanse za komplikacije povećane te ih se može liječiti i prevenirati pravilnom njegom. Da bi medicinska sestra bila u stanju uočiti promjene na postoperativnom pacijentu mora biti educirana o tipu operacije koji je pacijent prošao i mogućim komplikacijama koje mogu uslijediti. Do-educiranje medicinskih sestara nakon završetka osnovne edukacije na području skrbi za urološke pacijente pokazalo se neophodnim za postizanje najviše kvalitete njege, a posljedično i oporavka pacijenta.

Ključne riječi: Karcinom, mokraćni mjehur, cistektomija

Abstract

Anatomy of a bladder and the specifics of surgical treatment of the bladder cancer

Bladder is a subperitoneal muscular organ whose main purpose is to store urine. It is located in the lower part of pelvis when empty, and stretches to suprapubic region. It's a distensible organ and can hold up to 500 mL of fluid whilst being supported by the muscles of the pelvic diaphragm and ligaments connecting to the neck of the bladder. On the anterior side of the bladder there is a pubic symphysis to which the organ is partially fixated to with pubovesical ligament in women and with puboprostatic ligament in men. On its posterior and superior side the bladder is covered with peritoneum that crosses onto the anterior surface of the body of the uterus in women, and onto the rectum in men. Inferior to the bladder a prostate is located in men with seminal vesicle and deferens on the posterior side of the prostate. The bladder is connected to ureters on its superior side and to the urethra on its inferior side. The bladder is made out of 4 parts: apex, body, fundus and neck.

Bladder cancer is the fourth most common cancer in men and eight most common cancer in women. The average age in which bladder cancer is diagnosed is 65 years, it is rarely diagnosed before the age of 40. It affects men 2 to 3 times more than women. Risk factors that lead to the occurrence of a bladder cancer are: exposure to the nicotine smoke, exposure to polycyclic aromatic hydrocarbons, exposure to the gasoline products, exposure to certain chemotherapy agents and fenacetine. The most common symptoms of the bladder cancer are painless gross hematuria, lower back pain, pain while urinating, stomach ache, loss of body weight, urinary tract infections.

While most of the European countries are recording a fall in mortality of bladder cancer, Slovenia, Croatia, Bulgaria and some Baltic states are recording a rise in mortality.

The most common forms of surgical treatment for bladder cancer are transurethral resection when the tumor is located on the surface and an open or laparoscopic surgery when the tumor is invasive. These two methods of operation are being compared through the spectre of effectiveness, cost and the operation duration. Laparoscopic cystectomy greatly reduces

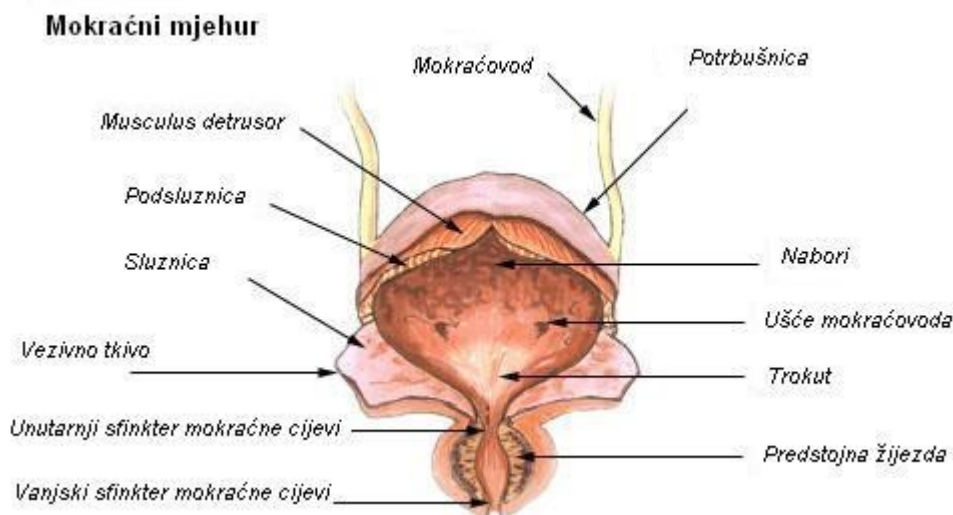
intraoperative bleeding whilst an open cystectomy costs less and takes less time to be performed.

The task of a nurse is to implement her knowledge and techniques into the medical care and to actively educate herself on the field of giving the patient the best care possible.

Key words: Carcinoma, bladder, cystectomy

1. Anatomija mokraćnog mjehura

Mokraćni mjehur je rastezljivi mišićni organ čije su dvije glavne uloge pohrana urina i sudjelovanje pri izlučivanju urina iz tijela. Kada je prazan smješten je u donjem dijelu zdjelice, a kada je pun proteže se u donji dio trbušne šupljine. Odmah ispred mjehura nalazi se preponska simfiza. U žena se odmah iza mjehura nalazi prednji zid rodnice, dok se u muškaraca iza mjehura nalazi rektum. S gornje strane graniči s mokraćovodima i donjim dijelom trbušne šupljine, dok se nasuprot s donje strane, nalazi mokraćna cijev. S donje strane mjehur je poduprt mišićima zdjelčne dijafragme, a za vrat mu se vezuje nekoliko ligamenata koji ga vezuju za preponsku kost. Kod muškaraca to su puboprostatični ligamenti, dok je kod žena riječ o pubovezikalnom ligamentu. Mokraćni mjehur je relativno slobodan organ uronjen u retropubičnu i perivezikalnu potkožnu mast i vezivno tkivo donje zdjelice, opisano područje se naziva Retziusovim prostorom. Gornje i stražnje površine mokraćnog mjehura pokrivene su peritoneumom dok su donje i lateralno donje strane mjehura unutar zdjelčnog mišićno-vezivnog tkiva (slika 1).



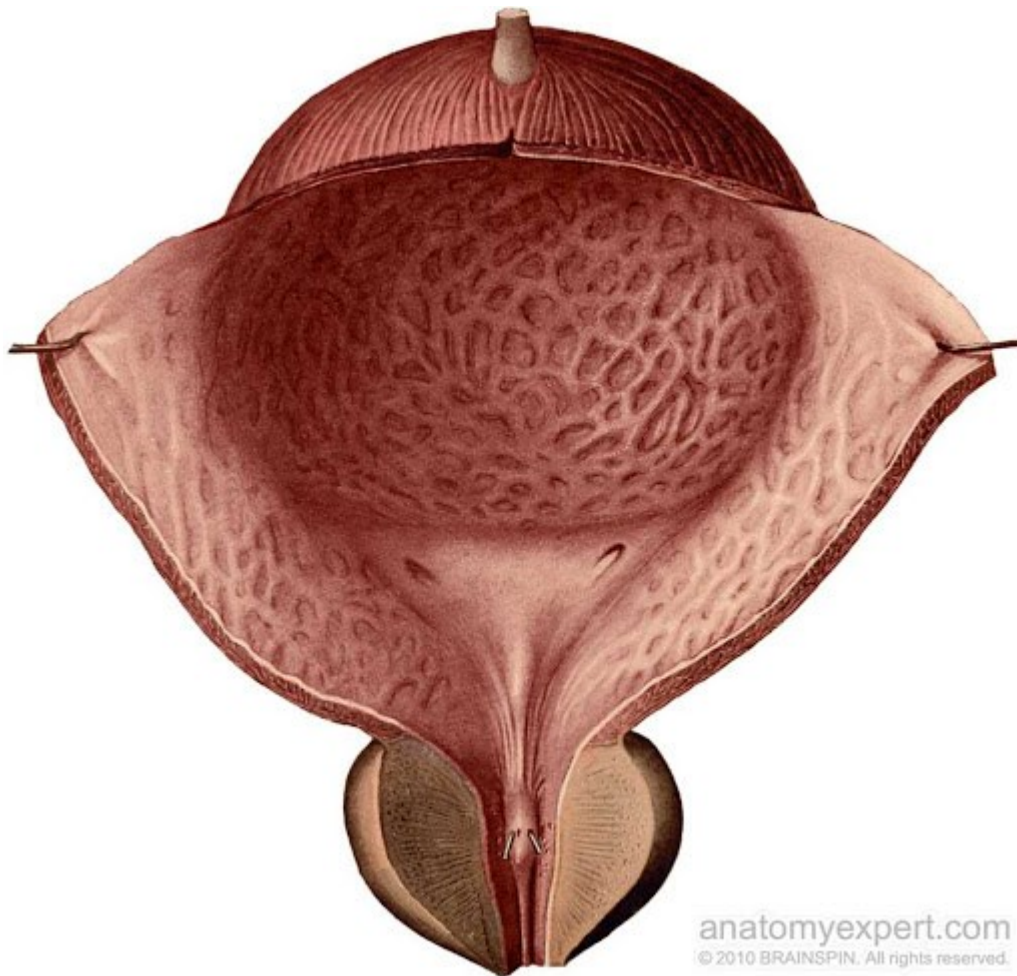
Slika 1. Anatomija mokraćnog mjehura, preuzeto sa internet stranice:

https://hr.wikipedia.org/wiki/Mokra%C4%87ni_mjehur#/media/Datoteka:Illu_bladder_hr.JPG

Mokraćni mjehur može pohraniti do 500 mililitara urina pri čemu mijenja svoj oblik i veličinu. Prazan, s gornje strane je pritisnut crijevima te ima oblika tetraedra, kada je pun poprima ovalni oblik te zauzima veći prostor. Ako gledamo vanjski izgled mjehura možemo ga podijeliti na četiri dijela: kupolu ili vrh, tijelo, bazu i vrat. Kupola se pruža u smjeru

abdominalnog zida i preponske simfize, vezana je uz pupak središnjim umbilikalnim ligamentom. Tijelo mokraćnoga mjehura je glavni dio organa i čini njegov veliki dio, nalazi se između kupole i baze mjehura. Baza mokraćnoga mjehura je pozicionirana iza i ispod ostatka mjehura, trokutastog je oblika te je vrh trokuta usmjeren unatrag. Vrat mokraćnoga mjehura oformljen je od strane baze mjehura i dvije inferolateralne površine, on je svojevrsno suženje mokraćnoga mjehura koje vodi u mokraćnu cijev.

Trigonum je trokutasta regija mokraćnoga mjehura sačinjena od glatkog mišićnog tkiva koje se prostire između otvora koji čine ulaz mokraćovoda u mokraćni mjehur i otvora koji vodi u mokraćnu cijev (slika 2). Između otvora dvaju mokraćovoda nalazi se zadebljano mišićno tkivo koje nazivamo međumokraćovodnim grebenom a između otvora mokraćovoda i mokraćnog kanala nalaze zadebljana mišićna tkiva koja nazivamo Bellovim mišićima. Dva opisana zadebljanja jasno odvajaju trigonum od ostatka mokraćnog mjehura. Trigonum kontrastno unutarnjim zidovima ostatka mokraćnoga mjehura ima glatku površinu zbog različitog embriološkog porijekla (1).



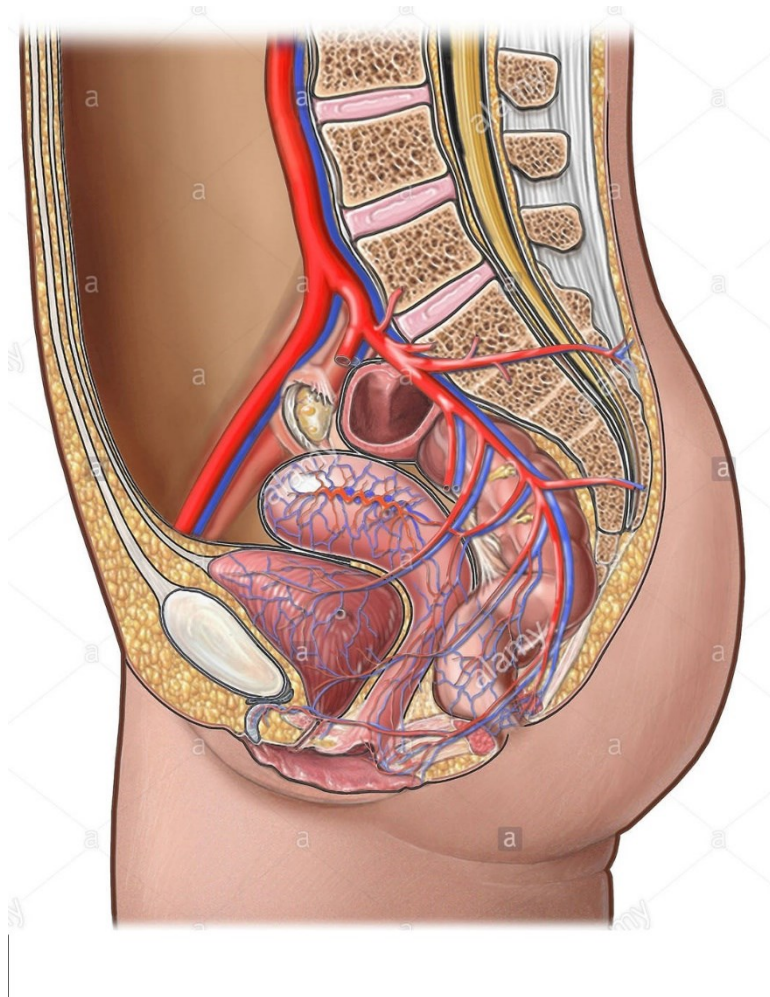
Slika 2. Trigonum mokraćnog mjehura, preuzeto sa Internet stranice:
<http://www.anatomyexpert.com/app/structure/11206/2027/>

Razvoj mokraćnoga mjehura u čovjeka počinje između četvrtog i sedmog tjedna fetalnog razvoja kada se kloaka dijeli u urogenitalni sinus trbušno i u analni kanal dorzalno. Na urogenitalni sinus se iznutra nastavlja alantoid čija se baza širi i razvija u mokraćni mjehur. Mezonefrični kanali se još uvijek nepoznatim mehanizmom vezuju za stražnji zid mjehura i oformljavaju dio trigona.

Mišići mokraćnoga mjehura igraju ključnu ulogu u pohrani i eliminaciji urina iz tijela. Da bi izbacivanje urina iz mokraćnoga mjehura bilo uspješno mjehur se mora kontrahirati u čemu posebnu ulogu ima mišić, detruzor, koji se nalazi u zidu mokraćnoga mjehura. Detruzor je glatki mišić. Njegova vlakna su usmjerena u više smjerova održavajući integritet strukture kada se rastegnu zbog količine urina u mjehuru. Rastezanje detruzora postiže se mijenjanjem oblika stanica mišića. Detruzor je pod kontrolom simpatikusa koji kontrolira beta-adrenergične receptore u mišićnom zidu detruzora, ali i pod kontrolom parasimpatikusa koji djeluje na

muskarinske ili M3 receptore. Navodeći mišiće mokraćnoga mjehura važno je spomenuti sfinktere mokraćne cijevi. Razlikujemo vanjski i unutarnji sfinkter koji imaju različitu građu i funkciju. Unutarnji sfinkter mokraćne cijevi nalazi se u vratu mokraćnoga mjehura te čini ulaz u mokraćnu cijev. Kod oba spola ovaj unutarnji sfinkter mokraćne cijevi je sastavljen od glatkog mišićja, ali mogu se uočiti i razlike. Kod muškaraca, unutarnji sfinkter je građen od glatkih kružnih vlakana koja su pod autonomnom kontrolom te se smatra da sprječavaju ulazak sjemena u mjehur prilikom ejakulacije. Oba spola u tkivu unutrašnjeg sfinktera mokraćne cijevi imaju alfa-adrenergične receptore, oni bivaju stimulirani simpatičkim putem što rezultira konstrikcijom sfinktera što omogućava punjenje mokraćnoga mjehura ili opuštanjem sfinktera što dovodi do pražnjenja mokraćnoga mjehura. Drugi sfinkter mokraćne cijevi je vanjski sfinkter. Strukturno je jednak u oba spola, građen je od poprečnoprugastog mišića i pod voljnom je kontrolom. U stanicama vanjskog sfinktera mokraćnoga mjehura nalaze se nikotinski receptori na koje utječe pudendalni živac. Ovaj živac sadrži somatska živčana vlakna koja konstantno šaljući podražaje održavaju sfinkter kontraktiranim kako bi se izbjeglo nekontrolirano pražnjenje mokraćnoga mjehura. Voljno zadržavanje mokraće u mokraćnom mjehuru pomoću ovog sfinktera čovjek nauči tijekom djetinjstva kad savladava svjesnu eliminaciju. Iako jednako građeni u oba spola, vanjski sfinkter u muškaraca ima kompliciraniji mehanizam kontrakcije zato što se veže za vlakna rektouretralnog mišića i mišića podizača anusa- levator ani (1).

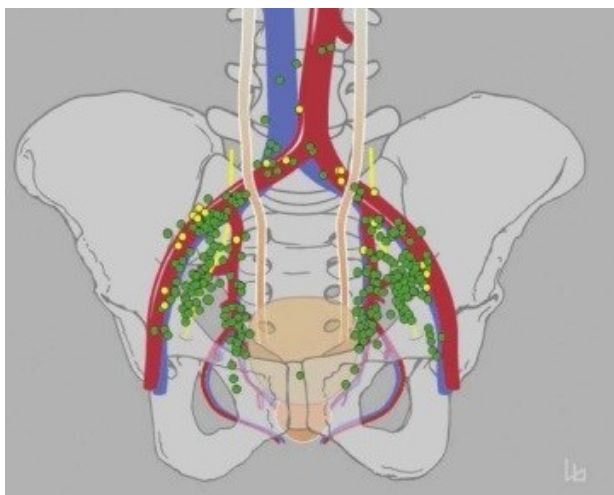
Opskrba mokraćnoga mjehura krvlju najvećim dijelom se odvija putem unutarnje ilijačne arterije iz koje proizlazi gornja arterija mokraćnoga mjehura. Dotok krvi u mokraćni mjehur je dopunjen od strane donje arterije mokraćnoga mjehura u muškaraca i vaginalnih arterija u žena (slika 3). U nekim slučajevima donja arterija mokraćnoga mjehura je grana pudendalne arterije. Drugi načini na koje mokraćni mjehur dobiva manje količine krvi su zatvaračka arterija i donja glutealna arterija. Odvod krvi vrši se uz pomoć venskog plexusa mokraćnoga mjehura koji krv odvodi u unutarnje ilijačne vene. U muškaraca se u retropubičnom prostoru venski plexus mokraćnoga mjehura veže uz venski plexus prostate, koji također prima krv iz dorzalne vene penisa. Ova venska mreža se naziva Santorinijev venski plexus.



Slika 3. Arterije i vene mokraćnog mjehura kod žene, preuzeto sa Internet stranice:

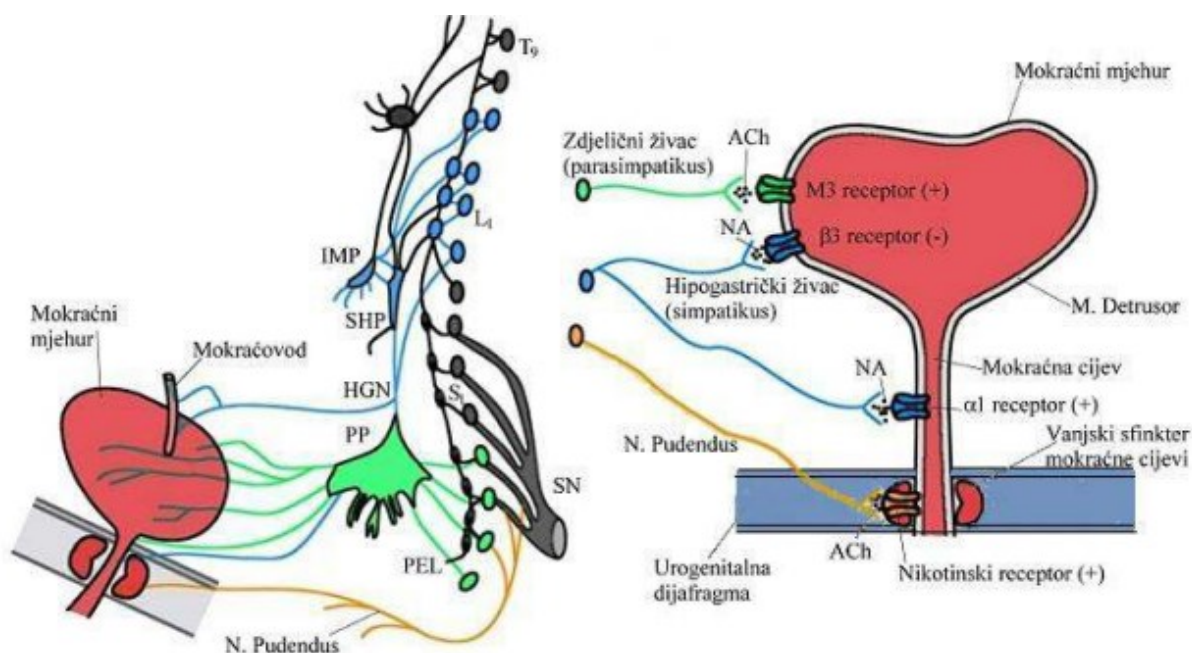
<https://www.alamy.com/stock-photo-this-medical-illustration-features-a-detailed-look-at-the-vasculature-23364300.html>

Limfu iz mokraćnoga mjehura odvođe razni limfni čvorovi povezani s venama u svojoj blizini. Većina odvodnje limfe vrši se iz područja gornjeg i lateralnog dijela mokraćnoga mjehura te odlazi u vanjske ilijačne limfne čvorove. Vrat i baza mokraćnoga mjehura limfu odvođe u unutarnje ilijačne, sakralne i zajedničke ilijačne čvorove (slika 4).



Slika 4. Limfna drenaža mokraćnog mjehura, preuzeto sa Internet stranice:
<https://www.sciencedirect.com/science/article/abs/pii/S0090429516001825>

Mokraćni mjehur živčane podražaje dobiva kroz živčana vlakna parasimpatičkog, simpatičkog i somatskog živčanog sustava. Iz sakralnih živaca (S2-S4) proizlaze živčana vlakna koja srastaju u zdjelične i crijevne živce, jedan od zdjeličnih živaca pruža parasimpatički podražaj mokraćnom mjehuru. Pojačani signali iz ovog živca uzrokuju kontrakciju mišića detruzora te stimuliraju mokrenje. Iz nižih torakalnih i viših lumbalnih kralježničkih razina (T10-L2) proizlaze gornji i donji hipogastrični gangliji i živci. Jedan od hipogastričkih živaca pruža simpatičku stimulaciju mokraćnom mjehuru, gdje relaksira mišić detruzora i potiče zadržavanje urina. Iz sakralnog čvora grana se pudendalni živac (S2-S4) koji također utječe na mokraćni mjehur te na njega djeluje pod utjecajem naše volje. On podražuje vanjski sfinkter mokraćnoga mjehura, te omogućuje voljnu kontrolu nad mokrenjem. Živčana vlakna koja podražuju ovaj sfinkter potječu iz ventralnog roga sakralnog dijela leđne moždine koji se naziva Onufovom jezgrom. Uz navedene načine živčanih podraživanja mokraćnoga mjehura postoje i osjetni živci čija je uloga da mozgu pošalju signal kada je mokraćni mjehur pun.



Slika 5. Simpatička i parasimpatička inervacija mokraćnog mjehura, preuzeto sa Internet stranice: http://medlib.mef.hr/2180/1/Hodzic_D_disertacija_rep_2180.pdf

Kada se mokraćni mjehur napuni urinom mišići zida mokraćnoga mjehura se rastegnu pomoću mehanoreceptora. Oni izvršavaju funkciju senzora te šalju informacije do središnjeg živčanog sustava pomoću aferetnih vlakana hipogastričnog živca. Osjetne informacije koje proizlaze iz zida gornjeg dijela mokraćnoga mjehura slijede simpatički put podražaja, dok informacije koje proizlaze iz zida donjeg dijela mokraćnoga mjehura prate parasimpatički put podražaja. Brzina podražaja koji mokraćni mjehur šalje središnjem živčanom sustavu ovisi o količini urina koja se nalazi u mjehuru. Ako je mokraćni mjehur napunjen na pola vlastitog kapaciteta signal koji će biti odaslan će biti spor, dok će signal koji će biti odaslan ako je mokraćni mjehur u cijelosti pun biti brz. Parasimpatički odgovor na podražaje stimulira pražnjenje mokraćnoga mjehura dok simpatički odgovor dovodi do punjenja mokraćnoga mjehura. Parasimpatički živci stimuliraju mišić detruzora da se kontraktira istovremeno relaksirajući mišić unutarnjeg sfinktera mokraćnoga mjehura. Simpatički živci s druge strane potiču relaksaciju mišića detruzora i kontrakciju mišića unutarnjeg sfinktera stvarajući uvjete za punjenje mokraćnoga mjehura (slika 5). Proces punjenja i pražnjenja mokraćnoga mjehura kontrolira centar za mokrenje koji se nalazi u moždanom deblu (1). Lokalni podražaji iz kralježnične moždine reguliraju proces punjenja i pražnjenja mokraćnoga mjehura. Kad je mokraćni mjehur pun i mozak dobiva signale da je vrijeme za pražnjenje somatski živci aktivno stimuliraju vanjski sfinkter mokraćnoga mjehura. Novorođenčad i djeca nemaju kontrolu nad mokrenjem dok im se ne razvije živčani sustav, obično u dobi od oko 2-4 godine. Dok se živčani

sustav djeteta ne razvije, mokrenje se odvija pod kontrolom moždinskog refleksa, te se dijete bez kontrole pomokri kad god mokraćni mjehur dosegne određen volumen.

2. Rak mokraćnog mjehura

2.1 Epidemiologija

Rak mokraćnoga mjehura je deseti najučestaliji oblik raka u svijetu. Ako je rak lokaliziran na prijelaznom epitelu mokraćnoga mjehura stopa potpunog izlječenja je visoka. Ako se tumor proširio u mišićni sloj mokraćnoga mjehura prognoza je značajno lošija.

Danas je u svijetu rak mokraćnoga mjehura deseti najčešće dijagnosticirani, a po smrtnosti je trinaesti (2). U svijetu je 2018. godine kod 550 000 ljudi dijagnosticiran rak mokraćnoga mjehura. To obuhvaća 3% sveukupnog broja oboljenja od karcinoma. Najveće stope oboljenja od raka mokraćnoga mjehura zabilježene su u južnoj i zapadnoj Europi te u Sjevernoj Americi. Grčka je imala najveći broj dijagnosticiranih muškaraca sa rakom mokraćnog mjehura dok je Libanon imao najveći broj dijagnosticiranog raka mokraćnoga mjehura kod žena. U Hrvatskoj je 2015. godine od raka mokraćnoga mjehura oboljelo 686 muškaraca i 243 žene dok je u 2017. godini oboljelo 690 muškaraca i 229 žena. Kod muškaraca ove brojke zauzimaju oko 5% sveukupnih oboljenja od karcinoma te godine, a kod žena 2%. Rak mokraćnoga mjehura je peti najučestaliji rak u muškaraca u Hrvatskoj dok je kod žena deseti. Po dobnim skupinama rak mokraćnoga mjehura se u preko 90% slučajeva u Hrvatskoj javlja u osoba starijih od 50 godina (slika 6).

Tablica B3.0
BROJ NOVIH SLUČAJEVA RAKA PREMA SPOLU, DOBI TE PRIMARNOM SIJELU - RH 2017.
NEW CANCER CASES IN CROATIA IN 2017 BY SEX, AGE AND PRIMARY SITE

ŠIFRA MKB X REVIZIJA PRIMARNO SIJELO ICD No X REV. PRIMARY SITE	SPOL SEX	UKUPNO ALL AGES	DOB - AGE																	Nep. Unkn.		
			0-4	5-9	10-14	15-19	20-24	25-29	30-34	35-39	40-44	45-49	50-54	55-59	60-64	65-69	70-74	75-79	80-84		85+	
C61 PROSTATATA	M	2794	0	0	0	0	0	0	0	0	0	2	15	75	197	460	618	575	459	240	153	0
C62 TESTIS	M	193	0	0	0	11	19	41	34	31	31	10	5	3	4	0	1	2	1	0	0	0
C63 ORGANA GENITALIA MASCULINA ALTERA ET NON SPEC.	M	2	0	0	0	0	0	0	0	0	0	0	0	0	0	0	1	1	0	0	0	0
C64 REN EXCL. PELVIS RENALIS	M	550	2	0	0	0	0	0	3	9	18	28	39	62	109	99	77	53	31	20	0	
	Z	280	1	0	0	0	0	2	1	3	7	14	20	39	34	45	34	42	22	16	0	
	UK	830	3	0	0	0	0	2	4	12	25	42	59	101	143	144	111	95	53	36	0	
C65 PELVIS RENALIS	M	31	0	0	0	0	0	0	0	1	0	2	1	2	9	3	5	4	2	2	0	
	Z	28	0	0	0	0	0	0	0	0	1	0	0	2	2	3	3	6	7	2	0	
	UK	57	0	0	0	0	0	0	0	1	1	2	1	4	11	6	8	10	9	4	0	
C66 URETER	M	9	0	0	0	0	0	0	0	0	1	1	0	1	1	1	1	2	0	1	0	
	Z	14	0	0	0	0	0	0	0	0	0	0	0	0	1	2	2	3	6	0	0	
	UK	23	0	0	0	0	0	0	0	0	1	1	0	1	2	3	3	5	6	1	0	
C67 VESICA URINARIA	M	690	0	0	0	0	0	0	1	2	8	10	23	56	96	127	96	107	111	54	0	
	Z	229	1	0	0	0	0	0	1	1	2	5	10	20	17	23	33	49	33	34	0	
	UK	919	1	0	0	0	0	0	2	3	10	15	33	76	112	150	129	156	144	88	0	

Slika 6. Incidencija raka mokraćnog mjehura po dobi u RH 2017. godine, preuzeto sa Internet stranice:
<https://www.hzjz.hr/wp-content/uploads/2017/01/Bilten-2017-final.pdf>

Područja koja bilježe najmanji broj slučajeva raka mokraćnoga mjehura su središnja i zapadna Afrika, te centralna Amerika. U ovim područjima se nalaze slabo razvijene države sa malim bruto domaćim proizvodom (BDP). Jedan od mogućih razloga je manja izloženost kemijskim agensima iz tvornica kojih nema u ovim područjima.

Dok je u Sjedinjenim Američkim Državama incidencija raka mokraćnoga mjehura u padu, zadnjih deset godina u europskim državama kao što su Njemačka i Bugarska incidencija raste. Jedan od razloga je veliki udio osoba starije životne dobi i visoki postotak osoba koje puše. I u Hrvatskoj je incidencija raka mokraćnoga mjehura u porastu. Zanimljivo je reći da je u Novom Zelandu zbog poboljšanja u prevenciji incidencija raka mokraćnoga mjehura u padu za 11 %. Muškarci oboljevaju četiri puta češće od žena. To se može pripisati većem udjelu pušača u muškoj populaciji kao i većem udjelu muškaraca koji su u kontaktu sa industrijskim kemikalijama u svakodnevnom radu (3).

Dok ekonomski naprednije države Europe i Sjeverne Amerike bilježe višu incidenciju raka mokraćnoga mjehura, države Bliskog istoka te sjeverne i istočne Afrike bilježe veći specifični mortalitet od te bolesti. Najveći mortalitet u svijetu 2018. godine bio je u Egiptu, gdje na 100 000 stanovnika njih 6,6 umre od raka mokraćnoga mjehura. Ako gledamo svijet u cijelosti 2018. godine incidencija raka mokraćnoga mjehura bila je u porastu, dok je mortalitet bio u padu. Države u kojima je porastao mortalitet uzrokovan rakom mokraćnoga mjehura su Island, Ekvador i Filipini (3).

2.2 Čimbenici rizika raka mokraćnog mjehura

Glavni čimbenik rizika je pušenje, koje je odgovorno za više od 50 % novih slučajeva. Tako je u SAD-u pušenje uzrok između 50% i 65% svih slučajeva raka mokraćnoga mjehura (3). Veća izloženost duhanskom dimu te visoka zastupljenost muškaraca u industrijskim zanimanjima je razlog zbog kojeg je rak mokraćnoga mjehura u muškaraca 4 puta češći nego u žena. Razina rizika za nastanak raka mokraćnoga mjehura koju stvara konzumiranje duhanskog dima nadmašena je samo razinom rizika za nastanak raka pluća od istog rizičnog faktora. U SAD-u konzumacija duhana je u stalnom opadanju, ali je pojava raka mokraćnoga mjehura u porastu, razlog tome je vjerojatno taj što tek sada na površinu izlaze zakašnjeni efekti dugogodišnjeg pušenja. U prilog ovoj teoriji ide i činjenica da je oko 80% oboljelih od raka mokraćnoga mjehura u SAD-u starije od 65 godina, a prosječna dob u kojima se dijagnosticira je 73 godine (3). Ovaj podatak također upućuje na zaključak da su potrebna desetljeća izloženosti rizičnom faktoru ili se bolest razvija desetljećima nakon izlaganja. Rizik se povećava i izlaganjem industrijskim kemikalijama posebno aromatskim aminima (industrija boja, proizvodnja guma, električnih vodova i tekstila). Rizik se povećava abuzusom analgetika, dugoročnim primanjem ciklofosfamida, dugotrajnim konzumiranjem vode zagađene arsenom ili klorom. Nasljedni faktori igraju ulogu u oko 7% slučajeva. U oko 10 % slučajeva radi se o planocelularnom raku mokraćnoga mjehura, a javlja se obično kod kronične iritacije sluznice mokraćnoga mjehura. Najčešći uzrok kronične iritacije su mokraćni kamenci ili parazitoza. Upravo zbog toga je u afričkim državama, gdje su učestale parazitoze mokraćnoga mjehura šistosomiozom veliki udio planocelularnog karcinoma.

2.3 Patohistološka podjela raka mokraćnog mjehura

Patohistološki rak mokraćnoga mjehura se dijeli na: rak prijelaznih ili urotelnih stanica, rak pločastih ili skvamoznih stanica (planocelularni) i adenokarcinom. Najčešći oblik je rak prijelaznih stanica. Ovaj oblik raka obuhvaća 90% tumora mokraćnoga mjehura. Rak prijelaznih stanica započinje rast u najdubljim slojevima sluznice (epitela) mokraćnoga mjehura i raste iznutra prema vani, tj prema površini mokraćnoga mjehura.

U oko 4% bolesnika se javlja planocelularni rak mokraćnoga mjehura, ovaj oblik tumora javlja se kod kronične iritacije mokraćnoga mjehura i to najčešće kamencima ili parazitozom. Zanimljivo je da su gotovo svi planocelularni karcinomi kad se otkriju invazivni (4).

Adenokarcinom nastaje nakon dugotrajne iritacije i infekcija mokraćnoga mjehura. Čini manje od 2% sveukupnih oboljenja od raka mokraćnoga mjehura. Počinje se razvijati u sekretornim stanicama sluznice mokraćnog mjehura. Adenokarcinom mokraćnoga mjehura je vrlo rijedak u Sjedinjenim američkim državama i Europi.

Ostali rjeđi oblici raka mokraćnoga mjehura su: papilarni karcinom, karcinom malih stanica i sarkom. Papilarni karcinom raste na unutrašnjoj površini mokraćnoga mjehura prema sredini organa u izraslinama koje nalikuju prstima. Ovaj oblik tumora ne raste duboko u stijenk u mokraćnoga mjehura te u ranim stadijima ima visoku stopu izlječenja (5).

Karcinom malih stanica je iznimno rijedak oblik karcinoma mokraćnoga mjehura koji svoj rast započinje u neuroendokrinim stanicama mokraćnoga mjehura koje građom podsjećaju na živčane stanice. Sarkom je također iznimno rijedak oblik karcinoma mokraćnoga mjehura koji svoj rast započinje u mišićnom sloju zida mokraćnoga mjehura.

Drugi način podjele karcinoma mokraćnoga mjehura uključuje njegova svojstva širenja, te tako razlikujemo: neinvazivne, mišićno neinvazivne i mišićno invazivne oblike raka mokraćnoga mjehura. Neinvazivni oblik raka mokraćnoga mjehura uključuje neinvazivni papilarni karcinom i karcinom in situ. Mišićno neinvazivni karcinomi su oni karcinomi koji su svojim širenjem dosegli i urasli u vezivno tkivo ali ne i mišićno. Ovaj oblik karcinoma ima mogućnost da postane mišićno invazivni oblik daljnjim urastanjem u mišićno tkivo. Mišićno invazivni oblik raka mokraćnoga mjehura je onaj oblik koji je urastao u mišićni zid mokraćnoga mjehura a ponekad i u masne slojeve ili tkivo koje okružuje mokraćni mjehur. Svi oblici raka

mokraćnoga mjehura imaju mogućnost metastaziranja.

2.4 Stadij raka mokraćnog mjehura

Stadij ili "staging" tumora mokraćnoga mjehura odvija se koristeći TNM sustav. TNM je kratica čija slova predstavljaju riječi tumor, node (čvor) i metastasis (metastaze). Koristeći ovaj sustav doktori odgovaraju na pitanja vezana za:

-Tumor: Koliko je tumor velik? Gdje je lociran?

-Čvorove: Je li se tumor proširio na limfne čvorove? Ako jest, gdje i u kojoj mjeri?

-Metastaze: Je li se rak proširio na druge dijelove tijela? Ako jest, gdje i u kojoj mjeri?

Dobivene rezultate se uspoređuje te se određuje faza do koje je bolest dospjela za svaku osobu. Stadij tumora može biti klinički ili patološki. Klinički stadij se bazira na fizičkim pregledima, radiološkoj obradi i biopsijama dok se patološki stadij temelji na kliničkom nalazu za vrijeme operacije, te dodatno uključuje i rezultate fizičkih pregleda, radiološke obrade i eventualno potrebe intraoperacijske biopsije. Patohistološka dijagnoza daje najveću količinu informacija potrebnih za donošenje dijagnoze i određivanje optimalnog terapijskog plana.

T stadij:

-TX: Primarni tumor se ne može procijeniti

-T0: Nema prisustva primarnog tumora u mokraćnom mjehuru

-Ta: Ovdje se obično radi o neinvazivnom obliku papilarnog karcinoma. Ova vrsta tumora se često nalazi na malom dijelu tkiva mokraćnoga mjehura te se lako uklanja transuretralnom resekcijom mokraćnoga mjehura (6).

-Tis: karcinomu in situ

-T1: Tumor se proširio na vezivno tkivo (lamina propria), još uvijek ne obuhvaća mišićno tkivo

-T2: Tumor se proširio na mišić zida mokraćnoga mjehura:

-T2a: Tumor se proširio na unutrašnju polovicu mišića zida mokraćnoga mjehura

-T2b: Tumor se proširio u duboki sloj mišića zida mokraćnoga mjehura

-T3: Tumor se proširio u perivezikalno tkivo:

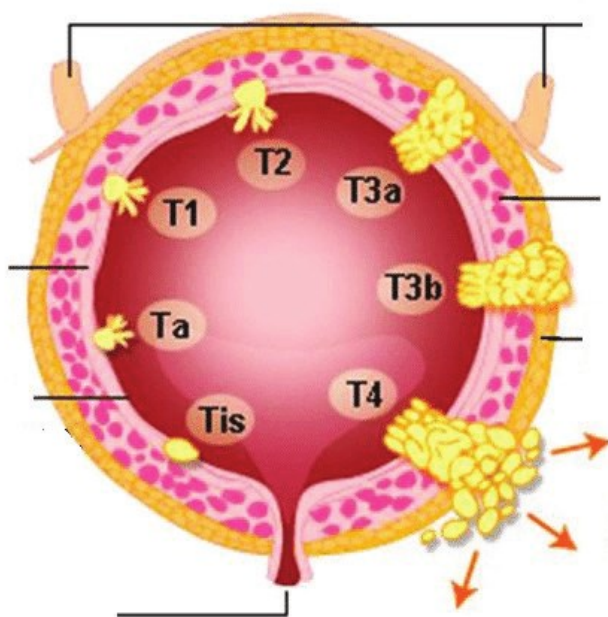
-T3a: Rast tumora u perivezikalnom tkivu može se uočiti pomoću mikroskopa

-T3b: Rast tumora u perivezikalno tkivo je poprimio makroskopsku mjeru što doktoru omogućuje da ga vidi ili opipa

-T4: Tumor se proširio u abdominalni zid, zdjelični zid, prostatu, sjemene mjehuriće, maternicu ili rodnicu (slika 7).

-T4a: Tumor se proširio na prostatu, sjemenovode, maternicu ili rodnicu

-T4b: Tumor se proširio na zdjelični ili abdominalni zid



Slika 7. T stadij raka mokraćnog mjehura, preuzeto sa Internet stranice:

https://www.researchgate.net/figure/Bladder-cancer-staging-TNM-TNM-tumor-node-metastasis-Adapted-from-National_fig1_330897165

N stadij:

Slovo N u TNM sustavu predstavlja limfne čvorove. U smislu udaljenosti od mokraćnoga

mjehura limfne čvorove dijelimo na regionalne i udaljene čvorove. U regionalne limfne čvorove ubrajamo u unutarnje, vanjske i zajedničke ilijačne, perivezikalne, sakralne i presakralne.

Za limfne čvorove pri određivanju dijagnoze tumora mokraćnoga mjehura koristimo ove oznake:

-NX: Regionalni limfni čvorovi ne mogu biti evaluirani

-N0: Rak se nije proširio na regionalne limfne čvorove

-N1: Rak se proširio na jedan regionalni limfni čvor u području zdjelice

-N2: Rak se proširio na 2 ili više regionalnih limfnih čvorova u području zdjelice

-N3: Rak se proširio na ilijačne čvorove koji su locirani iza velikih arterija u zdjelici iznad mokraćnoga mjehura

M stadij:

Slovo M u TNM sustavu stajinga predstavlja metastaze, lokacije u tijelu koje su udaljene od osnovnog tumora, a na koje se rak proširio.

Za metastaze pri određivanju dijagnoze tumora mokraćnoga mjehura koristimo ove oznake:

-M0: Bolest nije metastazirala

-M1: Postoji udaljena metastaza:

-M1a: Rak se proširio na limfne čvorove izvan zdjelice

-M1b: Rak se proširio u druge dijelove tijela

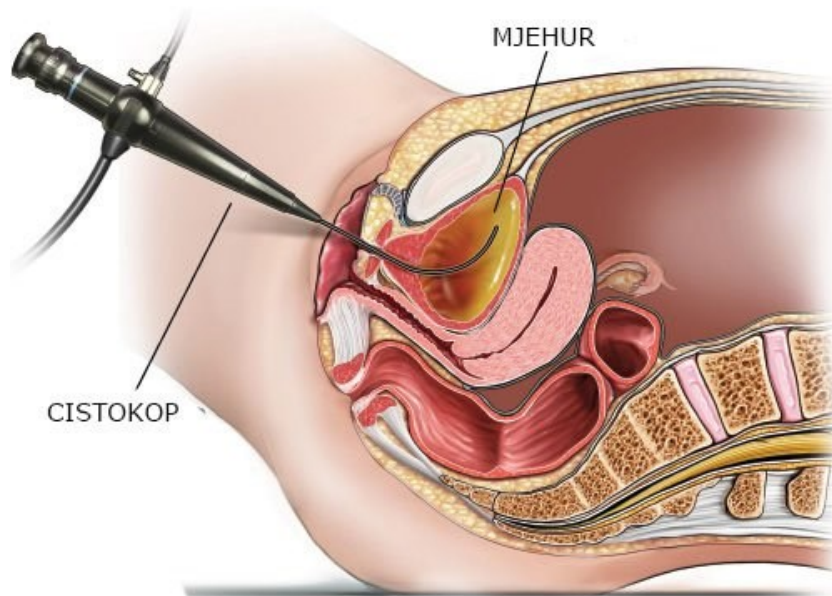
Još jedna stavka koja se koristi pri utvrđivanju stadija tumora mokraćnoga mjehura je diferencijacija tumorskih stanica. Kod ove metode patolog mikroskopskim putem uspoređuje izgled tumora i okolnog tkiva te utvrđuje da li je tumor dobro ili loše diferenciran. Dobro diferenciran tumor je onaj kod kojeg tumorsko tkivo nalikuje zdravom tkivu i ima više različitih vrsta stanica. Ovakav oblik karcinoma ima manju vjerojatnost rasta u mišić mokraćnoga mjehura i metastaza. Slabije diferenciran tumor je onaj kod kojeg se tkivo koje je zahvaćeno rakom u velikoj mjeri razlikuje od zdravog tkiva, te je slabo diferencirano. Ovakav oblik tumora

ima veću vjerojatnost rasta u mišić mokraćnoga mjehura i metastaza. Loše diferenciran oblik karcinoma mokraćnoga mjehura je čest kod ljudi s invazivnim oblikom karcinoma mokraćnoga mjehura i kod ljudi s metastazama. Kod loše diferenciranog raka je veća vjerojatnost recidiva raka u mokraćnom mjehuru, nasuprot dobro diferenciranom raku.

3. Dijagnostika

Pri dijagnosticiranju karcinoma mokraćnoga mjehura koriste se različite metode. Najvažnija je cistoskopija. Cistoskopija je medicinski postupak kod kojeg se kroz mokraćni kanal u mjehur umeće teleskopski alat napravljen od metala ili optičkih vlakana (slika 8). Na vrhu teleskopa je bijelo svjetlo i kamera kojom se pregledava unutrašnjost mokraćnoga mjehura. Dvije nove tehnologije koje poboljšavaju preciznost cistoskopije su fotodinamična dijagnoza i uskopojasno skeniranje (2).

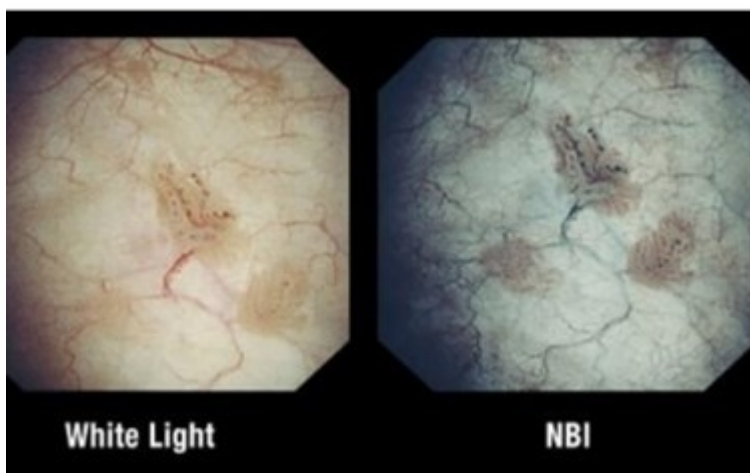
Fotodinamična dijagnoza se bazira na ubrizgavanju fotosenzitivne tvari u mjehur netom prije cistoskopije. Agens koji se ubrizgava je snažnije apsorbiran od strane tumora u mokraćnom mjehuru nego od strane okolnog zdravog tkiva. Tijekom cistoskopije se koristi UV svjetlo pod kojim tumor svijetli jarko ružičastom bojom što omogućuje lakše uočavanje karcinoma.



Slika 8. Cistoskopija mokraćnog mjehura, preuzeto sa Internet stranice:

<https://www.krenizdravo.hr/zdravlje/pretrage/cistoskopija-kako-se-izvodi-priprema-cijena>

Uskopojasno skeniranje za razliku od fotodinamične dijagnoze ne zahtijeva prethodnu pripremu za pregled. Ono se bazira na korištenju procesora koji filtrira valne dužine bijele i zelene boje iz svjetla što povećava kontrast između zdravog tkiva i tkiva zahvaćenog rakom. (slika 9).



Slika 9. Usporedba slike tkiva mokraćnog mjehura dobivene korištenjem bijelog svjetla sa slikom dobivenom korištenjem uskopojasnog skeniranja, preuzeto sa Internet stranice: <https://www.meddeviceonline.com/doc/fda-clears-olympus-narrow-visualization-of-tumor-margins-0001>

Osim cistoskopije koristi se i citološki pregled tri urina (uzima se jutarnji urin tri dana zaredom). U njemu citolog gleda da li su prisutne maligne stanice.

Jedna od primarnih tehnika pri dijagnosticiranju bilo kojeg malignog tumora, pa tako i karcinoma mokraćnoga mjehura je biopsija. To je proces kirurškog odstranjivanja dijela ili cijeloga tkiva koje je suspektno na karcinom, nakon čega se dobiveni uzorak šalje u laboratorij na patohistološki nalaz. U slučaju tumora mokraćnoga mjehura biopsija se izvodi uz pomoć transuretralnog resektoskopa. Ta tehnika se naziva transuretralna resekcija tumora mokraćnoga mjehura.

U određenim indikacijama potrebno je napraviti i MSCT urografiju. Kod uznapredovalog raka mokraćnoga mjehura koristimo i magnetsku rezonancu, na kojoj bolje od MSCT-a možemo vidjeti lokalnu proširenost tumora. Također se koristi PET/CT koji se primjenjuje kad postoji opravdana sumnja na metastatsku bolest.

Na osnovu gore navedenih radioloških pretraga i patohistološkog nalaza, rak mokraćnoga mjehura dijelimo na ne-mišićno invazivni rak mokraćnoga mjehura (Ta,T1,CIS), na mišićno invazivni (T2,T3,T4) i metastatski rak mokraćnoga mjehura (N+, M+). Ovisno o kojem se gore navedenom raku radi ovisi vrsta liječenja kao i prognoza bolesti.

4. Liječenje

4.1 Liječenje ne-mišićno invazivnog raka mokraćnoga mjehura (Ta, TIS, CIS)

Ne-mišićno invazivnom raku mokraćnog mjehura pripada oko 75% karcinoma mokraćnoga mjehura. Liječenje ovog oblika karcinoma uključuje transuretralnu resekciju karcinoma mokraćnoga mjehura i intravezikalnu terapiju. Nakon što smo napravili transuretralnu resekciju tumora mokraćnoga mjehura daje se intravezikalno terapija i to unutar 24 sata od zahvata. Najčešće korišten lijek u intravezikalnoj terapiji pacijenata je Bacillus Calmette- Guerin (BCG). Može se koristiti i intravezikalna instalacija kemoterapeutika (mitomicin C, adriablastin) Neki oblici neinvazivnog karcinoma mokraćnoga mjehura (slabo diferencirani tumor) su visoko rizični i imaju tendenciju pretvoriti se u invazivni oblik karcinoma mokraćnoga mjehura. U pojedinim slučajevima neinvazivnog karcinoma mokraćnog mjehura visokog rizika ponekad se pristupa metodi radikalne cistektomije. Budući da je radikalna cistektomija često preradikalna metoda liječenja kod neinvazivnog oblika karcinoma mokraćnoga mjehura važno je odrediti točnu granicu kada ju je potrebno primijeniti na pacijentu s ovom bolešću. Radioterapija i kemoterapija se obično ne koriste kod liječenja pacijenata s ovim rakom, ali moguća su zamjenska terapija u slučaju kad pacijent odbije radikalnu cistektomiju.

4.2 Liječenje mišićno invazivnoga raka mokraćnog mjehura (T2,T3,T4)

Osnovni kirurški zahvat pri liječenju mišićno invazivnoga raka mokraćnoga mjehura je radikalna cistektomija. Ova metoda liječenja spada među najkompleksnije i najopasnije zahvate na mokraćnom sustavu čovjeka. Riječ je o iznimno invazivnoj proceduri koja zahtijeva tjedne oporavka, velike promjene u načinu življenja i brojne komplikacije koje mogu uslijediti nedugo nakon ili u procesu oporavka od operacije. U novije vrijeme najčešće se prije cistektomije daje 4. ciklusa kemoterapije (neoadjuvantna kemoterapija). Radikalna cistektomija mokraćnoga mjehura podrazumijeva uklanjanje cijelog mokraćnoga mjehura, zajedno sa prostatom i sjemenim mjehurićima kod muškaraca, a maternice i prednjeg zida rodnice kod žena. Prilikom radikalne cistektomije potrebno je napraviti i proširenu zdjeličnu limfadenektomiju. U nekim slučajevima moguće je napraviti i parcijalnu cistektomiju (ako je tumor na slobodnoj stijenci mokraćnoga mjehura, ako se radi o starijim bolesnicima, ili bolesnicima sa većim komorbiditetima).

Urinarna derivacija se izvodi kada je mokraćni mjehur uklonjen. To je postupak u kojem se nakon uklanjanja mokraćnoga mjehura stvara novi put za prolazak i eliminaciju urina. Jedna metoda izvođenja urinarne derivacije je korištenje dijela tankog ili debelog crijeva u koji se preusmjerava urin da bi potom bio eliminiran u ileostomu ili kolostomu. Takav tip operacije se naziva inkontinentna derivacija urina. Pri drugom načinu izvođenja urinarne diverzije liječnik od crijeva i to najčešće završnog dijela ileuma oblikuje mokraćni mjehur koji spoji na mokraćnu cijev. Takav tip operacije se naziva kontinentna derivacija urina. Razlikujemo otvorenu, laparaskopsku i robotski asistiranu metodu radikalne cistektomije. Radioterapija se kod te skupine bolesnika koristi ako su bolesnici prerizični za cistektomiju ili ako se ne može zaustaviti krvarenje iz tumora mokraćnoga mjehura.

4.3 Liječenje metastatskog raka mokraćnog mjehura (N+, M+)

Metastatski rak mokraćnoga mjehura se liječi kemoterapijom. Kemoterapija je upotreba lijekova u svrhu uništavanja stanica raka koja djeluje tako što stanicama tumor ometa rast i razmnožavanje. Kemoterapija se primjenjuje u ciklusima tijekom kojih pacijent prima jedan ili više lijekova istovremeno. Kod liječenja raka mokraćnoga mjehura od kemoterapeutika najčešće se koristi Gemcitabin i Cisplatin po odgovarajućim onkološkim protokolima.

4.4 Usporedba laparaskopske i otvorene radikalne cistektomije

U istraživanju provedenom 2012. godine uspoređeni su vrijeme operacije, broj komplikacija, gubitak krvi, cijena i dužina oporavka u pacijenata koji su imali laparaskopsku cistektomiju i otvorenu cistektomiju zbog raka mokraćnoga mjehura. Sudjelovalo je 110 pacijenata, od čega 17 žena i 93 muškaraca te je izvedeno 45 laparaskopskih cistektomija i 65 otvorenih cistektomija (7). Rezultati su pokazali da se pri laparaskopskoj cistektomiji gubi značajno manje krvi nego pri otvorenoj cistektomiji. Iako je laparaskopska cistektomija mokraćnoga mjehura trajala duže od otvorene cistektomije mokraćnoga mjehura smatra se da je razlog tomu neiskustvo pri korištenju te metode operacije te da će u budućnosti vrijeme trajanja zahvata opadati. Broj komplikacija pri operaciji na prvu se činio većim kod laparaskopske metode, daljnjim uvidom u rezultate ustanovljeno je da je razlog tome taj što je veći broj pacijenata na kojima je primijenjen laparaskopski tip operiranja dobio „neobladder“ izrađen od strane kirurga. Pacijenti s „neobladderom“ bilježe velik broj gastrointestinalnih komplikacija, kada se taj faktor odbije laparaskopska i otvorena cistektomija imaju jednak broj postoperativnih komplikacija. Infekcije i dehiscijencije rane su smanjene pri laparaskopskoj operaciji, premda statistička razlika nije značajna. Dužina bolničkog oporavka u ovom istraživanju podjednaka je kod obje metode liječenja ali je cijena operacije različita, otvorena cistektomija je jeftinija.

Drugo istraživanje pokušalo je usporediti rezultate, sigurnost i efikasnost između laparaskopske cistektomije i otvorene cistektomije mokraćnoga mjehura. Ovo istraživanje, provedeno 2014. godine, pokazalo je da je laparaskopska cistektomija mokraćnoga mjehura pouzdana alternativa otvorenoj cistektomiji mokraćnoga mjehura. Gubitak krvi je manji te je prisutno manje komplikacija pri laparaskopskoj cistektomiji. Boravak u bolnici je u ovom istraživanju bio kraći a potrebe za transfuzijom krvi su bile smanjene u odnosu na otvorenu cistektomiju mokraćnoga mjehura. Na pacijentima na kojima je izvedena laparaskopska cistektomija mokraćnoga mjehura upotrijebljeno je manje analgetika te je skraćeno vrijeme do povratka na normalnu prehranu. Kod pacijenata koji su imali laparaskopsku cistektomiju također je zabilježen manji broj limfnih čvorova zahvaćenih rakom, manja stopa udaljenih metastaza te manje smrtiju nego kod pacijenata koji su imali otvorenu cistektomiju (8). U drugim stavkama nije zabilježena statistički značajna razlika. Tako se kod funkcije „neobladdera“ nije pronašla značajna razlika između ove dvije operacijske metode.

4.5 Komplikacije radikalne cistektomije

Sveukupna stopa komplikacija za radikalnu cistektomiju iznosi između 30 i 40%. Vjeruje se da je ova brojka potencijalno i veća zbog manjka standardiziranog izvještavanja u ranije objavljenim studijama. Mnogi pacijenti koji se podlegnu radikalnoj cistektomiji su komorbiditetni, ali unatoč tome radikalne cistektomije mogu biti izvedene i na pacijentima u osamdesetim godinama. Nakon radikalne cistektomije svi muškarci su impotentni ako im za vrijeme zahvata nisu pošteđeni neurovaskularni snopovi zdjelice. Ako su im živci pošteđeni stopa potentnosti nakon cistektomije iznosi između 50 i 70%.

Dvije najuobičajenije komplikacije u pacijenata na kojima je izvedena radikalna cistektomija mokraćnoga mjehura su opstrukcija tankog crijeva i striktura na uretero-crijevnom spoju. Komplikacije se dijele na rane i kasne. Rane su ileus koji se javlja u 10% slučajeva, infekcija rane koja se javlja u 5,5% slučajeva, sepsa koja se javlja u 4,9% slučajeva, zdjelični absces koji se javlja u 4,7% slučajeva, hemoragija u 3,4% slučajeva, dehiscijencija rane u 3,3% slučajeva, opstrukcija debelog crijeva u 3% slučajeva, enterokutna fistula u 2,2% slučajeva i rektalna ozljeda u 2,2% slučajeva. Kasne komplikacije su opstrukcija tankog crijeva u 7,4% slučajeva, uretero-crijevna striktura u 7% slučajeva, bubrežni kamenac u 3,9% slučajeva, akutni pijelonefritis u 3,1% slučajeva, parastomalna hernija u 2,8% slučajeva, stomalna stenoza u 2,8% slučajeva, incizijska hernija u 2,2% slučajeva, fistula u 1,3% slučajeva te rektalne komplikacije manje od 1% slučajeva.

4.6 Kvaliteta života nakon radikalne cistektomije

2013. provedeno je istraživanje o kvaliteti života nakon zahvata radikalne cistektomije mokraćnoga mjehura i urinarne diverzije. Utvrđeno je da je između 80 i 85% pacijenata zadovoljno s kontrolom mokrenja nakon obaju zahvata. Pacijenti koji nisu bili zadovoljni imali su problem s korištenjem katetera za izmokranje. Između pacijenata koji su imali ugrađen „neobladder“ te pacijenata koji ga nemaju zabilježene su značajne razlike u načinu i zadovoljstvu pri kupanju, seksualnom nagonu i nagonu na pražnjenje (9).

Samo 15% pacijenata bez ugrađenog „neobladdera“ nije promijenilo način kupanja dok je od pacijenata s „neobladderom“ način kupanja nije promijenilo njih 76%. Samo 11,4% pacijenata bez „neobladdera“ koristilo je javne WC-e dok je kod pacijenata s neobladderom taj broj iznosio 58%. Pacijenti s „neobladderom“ imali su značajno snažniju želju za pražnjenjem od pacijenata bez istog.

Pacijenti bez „neobladdera“ iskusili su više psiholoških poteškoća u nošenju sa svojim problemom od pacijenata s „neobladderom“. 40% pacijenata bez „neobladdera“ nije iskusilo depresiju dok je kod pacijenata s „neobladderom“ taj broj 60%.

Kod svih tipova operacijskih zahvata zabilježen je subjektivan doživljaj opadanja zdravlja društvenog života u stopi između 40 i 60%. Smanjeno bavljenje prijašnjim hobijima zabilježilo je između 28 i 32% svih operiranih pacijenata. Pacijenti s „neobladderom“ su imali 52% šansu za putovanje dok su pacijenti bez „neobladdera“ imali šansu od 31,4%.

Tek između 7 i 17% pacijenata bilježi nepromijenjenu kvalitetu seksualnog života. Snažno opadanje seksualnog nagona zabilježeno je u 65% pacijenata bez neobladdera i u 23% pacijenata sa „neobladderom“. Postotak pacijenata potpuno zadovoljnih seksualnim životom varira između 25 i 32% kod svih operativnih grupa. Eretilna disfunkcija zabilježena je 87-88% muškaraca svih operativnih skupina.

44% pacijenata sa stomom bez „neobladdera“ s lakoćom ju je održavalo dok je 68% pacijenata s „neobladderom“ s lakoćom održavalo svoju stomu i kateter. Sveukupno zadovoljstvo metodom i rezultatom pražnjenja iznosi 81-89% za sva tri tipa operacijskog zahvata (22).

5. Uloga medicinske sestre kod bolesnika nakon kirurškog liječenja raka mokraćnoga mjehura

Medicinske sestre koje vrše njegu nad pacijentom nakon radikalne cistektomije moraju biti dobro educirane i pripremljene za izazov kakav predstavlja takav bolesnik. Riječ je o najtežoj operaciji u urologiji koja kao posljedicu pred pacijenta stavlja fizičke, psihičke i funkcionalne izazove i poteškoće. Medicinska sestra koja se bavi njegom nad ovakvim pacijentima treba biti dodatno educirana u polju urološke sestrinske njege. Dobro educirana medicinska sestra u stanju je spriječiti većinu postoperativnih komplikacija koristeći kvalitetnu i pravovremenu njegu. Zadaci medicinske sestre također uključuju psihološku njegu pacijenta zbog visokog postotka depresije u pacijenata sa nakon cistektomije. Nošenje s novonastalom situacijom i promjenama na tijelu i načinu života ne zahtijevaju samo psihološku podršku od strane medicinske sestre već i edukaciju. Sestra educira pacijenta o načinu održavanja stome, kateterizaciji i korištenju katetera, izmokravanju, osobnoj higijeni i izazovima koje će mu pružiti život u novonastaloj situaciji.

Neke od postoperativnih komplikacija i sestrinske intervencije za liječenje istih su:

- Urinarne infekcije; medicinska sestra će uzeti urinsku kulturu, primijeniti antibiotsku terapiju ravnajući se po antibiogramu, primijeniti probiotike i antifungale po liječnikovoj preporuci.
- Ileus; medicinska sestra će primijeniti lijekove koji će potaknuti peristaltiku, ukloniti će nazogastričnu kanilu, nadoknaditi gubitak krvi i proteina, pratiti će razine elektrolita u krvi.
- Nagon na mokrenje, osjećaj pritiska, nemogućnost potpunog pražnjenja „neobladdera“, retencija urina, bol u donjem abdomenu; Medicinska sestra će asistirati pri promjeni katetera, ispirati mjehur fiziološkom otopinom svako 3 do 4 sata, motriti diurezu, održavati prohodnost urinarnog katetera.
- Nesanica, nemogućnost nošenja sa svakodnevnim zadacima, tuga, suicidalne misli; Medicinska sestra će se konzultirati sa psihologom ili psihijatrom, poticati komunikaciju u obiteljskom i prijateljskom okruženju, omogućiti edukacijske materijale koji se odnose na poslijeoperativna stanja, predložiti da se pacijent

priključi grupi potpore.

- Osjećaj bezvrijednosti, anksioznosti i iritacije; Medicinska sestra će pacijenta uputiti socijalnom radniku i savjetniku za zapošljavanje.
- Blago povišena temperatura, simptomi urinarne infekcije; Medicinska sestra će uzeti uzorak urina za urinarnu kulturu, preporučiti pacijentu prilagođenu dijetu s više vitamina i 2000mL tekućine dnevno.
- Inkontinencija; Medicinska sestra će s pacijentom raditi Kegelove vježbe.
- Nadimanje, abdominalna bol, povraćanje, vrtoglavica, erektilna disfunkcija, vaginismus, vaginalna suhoća; Medicinska sestra će primijeniti laksative ili lijekove protiv proljeva s probioticima, potaknuti će pacijenta na konzultaciju sa specijalistom, preporučiti će adekvatni prehrambeni plan.
- Hematurija, dizurija, polakisurija, bol u neomjehuru; Medicinska sestra će pripremiti pacijenta za snimanje i endoskopske pretrage

6. Zaključak

S više od pola milijuna slučajeva u svijetu godišnje, 23-postotnim mortalitetom u prvih 5 godina od dijagnoze i godišnjim porastom broja slučajeva na području Hrvatske, rak mokraćnoga mjehura predstavlja važan javno-zdravstveni problem kako u svijetu, tako i u nas. S više vrsta malignog oboljenja, od kojeg su najučestaliji rak prijelaznih ili urotelnih stanica, rak pločastih stanica i adenokarcinom, liječenje raka mokraćnog mjehura podrazumijeva veliku pozornost i usmjerenost na stadij raka, dijagnostičke postupke i odabir metoda liječenja. Rak mokraćnog mjehura se lijeći operacijom (transuretralna resekcija, radikalna cistektomija), intraveziokalnom terapijom (BCG- imunoterapijom, kemoterapeutik), radioterapijom i kemoterapijom ovisno o stadiju bolesti. Kao i kod liječenja od svih drugih stanja i bolesti, i kod tumora mokraćnoga mjehura pomoć i uloga medicinske sestre je od velike važnosti za uspješan oporavak pacijenta. Posebice je to slučaj kod oporavka od radikalne cistektomije gdje su šanse za komplikacije povećane te ih se može liječiti i prevenirati pravilnom njegom. Da bi medicinska sestra bila u stanju uočiti promjene na postoperativnom pacijentu mora biti educirana o tipu operacije koji je pacijent prošao i mogućim komplikacijama koje mogu uslijediti. Do-educiranje medicinskih sestara nakon završetka osnovne edukacije na području skrbi za urološke pacijente pokazalo se neophodnim za postizanje najviše kvalitete njege, a posljedično i oporavka pacijenta.

7. Literatura

1. Shermadou ES, Rahman S, Leslie SW. Anatomy, Abdomen and Pelvis, Bladder. [Updated 2020 Jul 31]. In: StatPearls [Internet]. Treasure Island (FL): StatPearls Publishing; 2020 Jan
2. Baba AI, Cătoi C. Comparative Oncology. Bucharest (RO): The Publishing House of the Romanian Academy; 2007. Available from: <https://www.ncbi.nlm.nih.gov/books/NBK9557/>
3. Wong MCS, Fung FDH, Leung C, Cheung WWL, Goggins WB, Ng CF. The global epidemiology of bladder cancer: a joinpoint regression analysis of its incidence and mortality trends and projection. *Sci Rep.* 2018;8(1):1129.
4. Cancer.Net., Bladder Cancer: Bladder cancer types 05./2019.
5. Cancer.Net., BladderCancer: Stages and Grades 05/2019.
6. National Collaborating Centre for Cancer (UK). Bladder Cancer: Diagnosis and Management. London: National Institute for Health and Care Excellence (UK); 2015 Feb. (NICE Guideline, No. 2.) 3, Diagnosing and staging bladder cancer.
7. Tang K, Li H, Xia D, et al. Laparoscopic versus open radical cystectomy in bladder cancer: a systematic review and meta-analysis of comparative studies. *PLoS One.* 2014;9(5):e95667. Published 2014 May 16.
8. Asgari MA, Safarinejad MR, Shakhssalim N, Soleimani M, Shahabi A, Amini E. Quality of life after radical cystectomy for bladder cancer in men with an ileal conduit or continent urinary diversion: A comparative study. *Urol Ann.* 2013;5(3):190-196.
9. Milena Nankova, Katya Eguruze, Diana Grozdeva, Valerii Dulgerov, special nursing care of patients with orthotopic bladder in the postoperative period. [Internet] January 2016.
10. Hrvatski zavod za javno zdravstvo. Registar za rak Republike Hrvatske, Incidencija raka u Hrvatskoj. 2015.
11. Hrvatski zavod za javno zdravstvo. Registar za rak Republike Hrvatske,

Incidencija raka u Hrvatskoj. 2017.

12. Cancer.Net., Bladder Cancer: Introduction. 05./2019.
13. Antoni et al; Bladder Cancer incidence and Mortality; European Urology 71 (2017), 96-108
14. PDQ Adult Treatment Editorial Board. Bladder Cancer Treatment (PDQ®): Health Professional Version. 2020 Sep 23. In: PDQ Cancer Information Summaries [Internet]. Bethesda (MD): National Cancer Institute (US); 2002
15. Hickling DR, Sun TT, Wu XR. Anatomy and Physiology of the Urinary Tract: Relation to Host Defense and Microbial Infection. *Microbiol Spectr*. 2015;3(4):10.1128/microbiolspec.UTI-0016-2012.
16. Esra S. Shermadou; Stephen W. Leslie.; *Anatomy, Abdomen and Pelvis, Bladder*; november; [internet]; 13, 2018.
17. Metts MC, Metts JC, Milito SJ, Thomas CR Jr. Bladder cancer: a review of diagnosis and management. *J Natl Med Assoc*. 2000;92(6):285-294.
18. Cancer.Net., BladderCancer: Types of Treatment 05/2019
19. Zheng W, Li X, Song G, et al. Comparison of laparoscopic and open cystectomy for bladder cancer: a single center of 110 cases report. *Transl Androl Urol*. 2012;1(1):4-8.
20. Wei Zheng, Xuesong Li, Gang Song, Zheng Zhang, Wei Yu, Kan Gong, Yi Song, Qian Zhang, Zhisong He, Yinglu Guo, and Liqun Zhou, Comparison of laparoscopic and open cystectomy for bladder cancer: a single center of 110 cases report; [internet]; 2012, March.Oliver Jonea. *The Urinary Bladder*. [Internet]; April 26., 2020.
21. Saginala K, Barsouk A, Aluru JS, Rawla P, Padala SA, Barsouk A. Epidemiology of Bladder Cancer. *Med Sci (Basel)*. 2020;8(1):15. Published 2020 Mar 13.
22. M. C. Metts, J. C. Metts, S. J. Milito, and C. R. Thomas, Jr Bladder cancer: a review of diagnosis and management. [internet]; 2000 June
23. Antonija Balenović, Mirko Šamija; *Klinička primjena PET/CT dijagnostike u*

onkologiji. Zagreb, 2011. [Internet]

24. Ja Hyeon Ku; Bladder cancer; Seoul National University Hospital, Seoul, Korea, 2018.
25. Carolyn D. Hurst, Olivia Alder, Fiona M. Platt, Alastair Droop, Lucy F. Stead, Julie E. Burns, George J. Burghel, Sunjay Jain, Leszek J. Klimczak, Helen Lindsay, Jo-An Roulson, Claire F. Taylor, Helene Thygesen, Angus J. Cameron, Anne J. Ridley, Helen R. Mott, Dmitry A. Gordenin, Margaret A. Knowles, Genomic Subtypes of Non-invasive Bladder Cancer with Distinct Metabolic Profile and Female Gender Bias in KDM6A Mutation Frequency, *Cancer Cell*, Volume 32, Issue 5, 2017

8. Popis slika

1. Slika 1. Anatomija mokraćnog mjehura
2. Slika 2. Trigon mokraćnog mjehura
3. Slika 3. Arterije i vene mokraćnog mjehura žene
4. Slika 4. Limfna drenaža mokraćnog mjehura
5. Slika 5. Simpatička i parasimpatička inervacija mokraćnog mjehura
6. Slika 6. Incidencija raka mokraćnog mjehura po dobi u RH 2017. godine
7. Slika 7. T stadij raka mokraćnog mjehura
8. Slika 8. Cistoskopija mokraćnog mjehura
9. Slika 9. Usporedba slike tkiva mokraćnog mjehura dobivene korištenjem bijelog svjetla sa slikom dobivenom korištenjem uskopojasnog skeniranja